ОРИГИНАЛЬНЫЕ ИССЛЕДОВАНИЯ

4 **Технічні особливості та результати застосування лапароскопічної низької передньої резекції прямої кишки у 24 хворих на рак прямої кишки**
Кучер М.Д.

Original Technique of Laparoscopic Low Anterior Resection: a Prospective Serie of 24 Consecutive Patients With Rectal Cancer
M.D. Kucher

10 **Малоінвазивна реконструкція передньої зхрещеної зв'язки - профілактика розвитку остеоартрозу колінного суглоба**
Орлянски В., Кутахов А., Шурц М., Зазірний І., Шабус Р.

Minimally Invasive Reconstruction of an Anterior Cruciate Ligament — Prophylaxis of Development of an Osteoarthrosis of a Knee
V. Orljansky, A. Kutachov, M. Shurz, I. Zazirnyj, R. Schabus

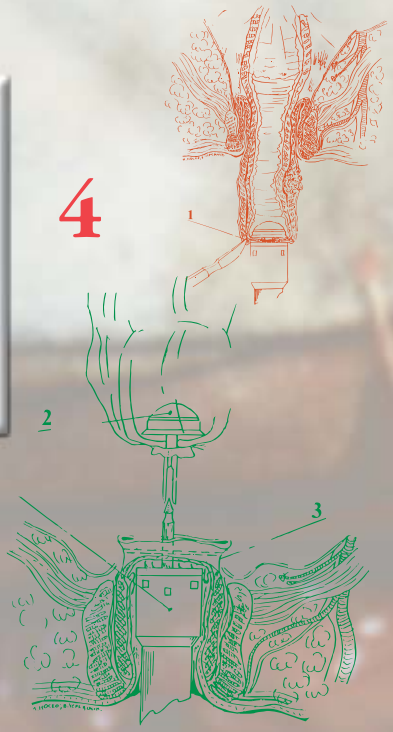

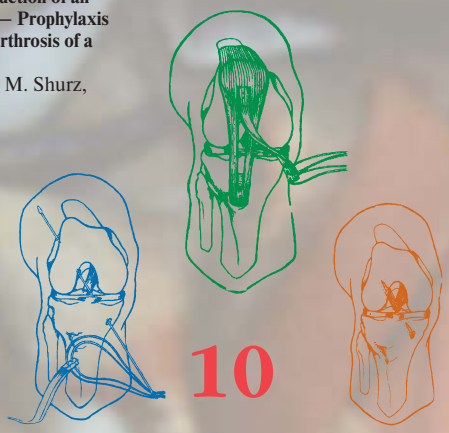

КЛИНИЧЕСКИЙ ОПЫТ

14 **Роль эндоскопических лазерных операций в лечении опухолей трахеи и бронхов**
Шипулин П.П., Мартынюк В.А., Агеев С.В.

Role of Endoscopic Laser Operations in the Treatment of Airway Malignant Obstruction
P.P. Shipulin, V.A. Martynyuk, S.V. Ageev

18 **Досвід виконання лапароскопічних оперативних втручань в хворих з біліарною патологією**
Мішалов В.Г., Сопко О.І., Гойда С.М.

Laparoscopic Surgery in Gallbladder Patology — Results
V.G. Mishalov, O.I. Sopko, S.M. Gojda

20 **Діагностично-лікувальна лапароскопія у хворих з ускладненнями в післяопераційному періоді**
Поліщук В.Т., Дикий О.Г., Борщівський В.М.

Diagnostic-treated Laparoscopy in Patients with Early Postoperative Compications
V.T. Polischyk, O.G. Dikij, V.M. Borschinskij

КЛИНИЧЕСКИЕ ИССЛЕДОВАНИЯ

23 **Ендоскопічні та морфологічні прояви гелікобактеріозу та рефлюкс-гастриту в осіб молодого віку**
Гомоляко І.В., Бурий А.Н., Рижій Л.М., Крощук В.В.

Endoscopic and morphological Peculiarities of HP-infection and Gastritis
I.V. Gomolako, A.N. Burij, L.M. Rizij, V.V. Kroschuk

26 **Відеоасистуюча холецистоентеростомія у хворих з неоперабельним раком голівки підшлункової залози**
Поліщук В.Т., Дикий О.Г., Волков А.О., Борщівський В.М.

Video-Assisted Cholecystoenterostomy in Patients with Pancreas Tumor IV
V.T. Polischyk, O.G. Dikij, A.O. Volkov, V.M. Borschinskij

29 **Ендоскопічна характеристика слизової оболонки шлунку при гелікобактер-асоційованій патології**
Рижій Л.М., Гомоляко І.В., Бурий О.М., Григорова І.В., Крощук В.В.

Endoscopic Picture of Gastric Mucous in HP-infection
L.M. Rizij, I.V. Gomolako, O.M. Burij, I.V. Grigorova, V.V. Kroschuk

ЭКСПЕРИМЕНТАЛЬНЫЕ ИССЛЕДОВАНИЯ

33 **Фиброэндоскопическая методика удаления хронической субдуральной полушарной гематомы**
Чайко С.Н., Мосийчук Н.М., Передерко И.Г., Чиркун Е.М., Белокопытов А.О.

Removal Chronic Subdural Hemypolar Hematom With Application Fiber Optic Endoscopy (Technique)
S.N. Tchaiko, N.M. Mosiychuk, I.G. Perederko, E.M. Tchirkun, A.O. Belokopytov

ТЕМАТИЧЕСКИЕ ОБЗОРЫ

36 **Хирургическое лечение фронто-базальных повреждений (обзор литературы)**
Литвин А.О.

Surgery in Fronto-Basal Injuries (Literature Review)
A.O. Litvin

НА ОБЛОЖКЕ

коллаж иллюстраций
Автор: Станислав Куценко

© Український журнал малоінвазивної та ендоскопічної хірургії, 2001
© Український Фонд підтримки та розвитку нейроендоскопії та ендоскопічної нейрохірургії, 2001
© ЗАТ "Київський клінічний госпіталь", 2001
Все права защищены. Перепечатка материалов либо их частей в любом виде без письменного согласия держателя авторских прав будет преследоваться в судебном порядке.

© Ukrainian Journal of Minimally Invasive and Endoscopic Surgery, 2001
© Ukrainian Fund of the Support and Development of Neuro-endoscopy and Endoscopic Neurosurgery. All rights reserved.
© Kiev's Clinical Hospital, Medical Corp.
All right reserved.

© Український журнал малоінвазивної та ендоскопічної хірургії
(2001) Vol. 5; 2: 4-9

ТЕХНІЧНІ ОСОБЛИВОСТІ ТА РЕЗУЛЬТАТИ ЗАСТОСУВАННЯ ЛАПАРОСКОПІЧНОЇ НИЗЬКОЇ ПЕРЕДНЬОЇ РЕЗЕКЦІЇ ПРЯМОЇ КИШКИ У 24 ХВОРИХ НА РАК ПРЯМОЇ КИШКИ

Кучер М.Д.

Кафедра факультетської хірургії №1 Національного медичного університету ім. О.О. Богомольця, м. Київ

Original Technique of Laparoscopic Low Anterior Resection: a Prospective Serie of 24 Consecutive Patients With Rectal Cancer

M.D. Kucher

National Medical University, Dept. of Faculty Surgery, Kyiv, Ukraine

Summary

The aim of this study was to assess the feasibility and efficacy of the original version of laparoscopic low anterior resection (LAR) in purpose of rectal cancer treatment.

Methods: The operative technique includes laparoscopic total mesorectum excision and autonomic pelvic nerves preserving. There presented an original technique of laparoscopic colorectal ultra-low stapled anastomosis. Indication to surgery was rectal carcinoma with Dukes' stage A -3 cases, B1 — 4, B2 — 9, and C — 8. The rectosigmoid and upper rectum tumors were in 17 patients, low tumors (6-11 cm from anal verge) — in 7. A consecutive series of 24 patients who underwent laparoscopic LAR is evaluated in terms of surgical outcomes, functional results, survival and recurrence rate. The mean follow-up period was 30.6 (range 13-53) months.

Results: The surgical procedure was accomplished with colorectal anastomosis in 23 (95.8%) from 24 cases. Conversion to laparotomy was in 3 cases (15.5%). There were no postoperative deaths. Surgical morbidity took place in 4 (16%) patients. The mean hospital stay after surgery was 6 days. Two patients died within 13 and 15 months after surgery of generalized disease. No local recurrence was seen during follow-up period. The bowel function six month after surgery was estimated like a quite acceptable in 85% of cases. Seven (77%) of 9 evaluable patients remained potent and retained the preoperative level of erectile and unassisted penetration capacity.

Conclusions: The surgical and functional outcomes of laparoscopic LAR as well as the results of middle-term follow-up for local control offer this new technique to be an effective and safe method of small size (T1, T2) low rectal tumors treatment.

Keywords: laparoscopic low anterior resection of rectum, total mesorectumectomy, functional results.

Вступ

Основний метод лікування хворих на рак прямої кишки — це хірургічна операція. Сучасні наукові дослідження та технологічні винаходи спрямовані на розв'язання трьох взаємно пов'язаних завдань: 1) забезпечити адекватний в онкологічному відношенні кліренс пухлини; 2) покращати функціональні результати операції; 3) знизити кількість післяопераційних ускладнень (забезпечити оптимальний перебіг післяопераційного періоду).

Розв'язання першої задачі пов'язане з об'єктивізацією показань до вибору обсягу лімфаденектомії. Можна констатувати хоча і з деякими застереженнями, що на сьогодні застосовуються три основні типи лімфаденектомії: стандартний, обмежений та розширений [8, 11].

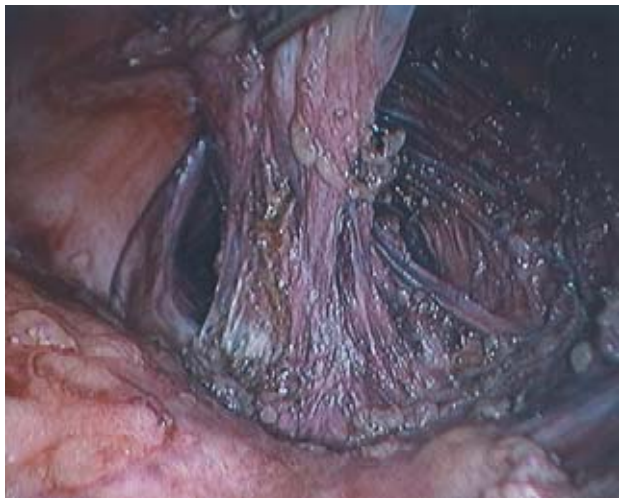

Мал. 2. Ендофото. Завершена лапароскопічна мобілізація прямої кишки до рівня вплітання леваторів анусу.

Обмежений тип лімфаденектомії передбачає видалення лімфатичних вузлів разом з параректальною жировою клітковиною у проксимальному напрямку від рівня пухлини і далі — уздовж верхньої прямокишкової артерії аж до витоку нижньої брижової артерії. Стандартний тип потребує додаткового виконання лімфаденектомії уздовж внутрішніх клубових артерій. Розширена лімфаденектомія охоплює тотальну мезоректумектомію, високу перев'язку нижньої брижової артерії, а також латеральну лімфодисекцію уздовж клубових та затульних (обтураторних) судин. Основним негативним наслідком розширеної лімфаденектомії є значний відсоток дизуричних розладів та порушень статевої функції (до 50-100%) внаслідок ушкодження гілочок автономних тазових нервів [10,16,19].

Крім того, численні багатоцентрові дослідження не підтвердили очікуваного позитивного впливу розширеної лімфаденектомії на 5-річне виживання хворих [7,8,21]. Найбільш вражаючих результатів у зниженні кількості локальних рецидивів (менше 4%) вдалося досягти R.J. Heald і співавторам [15], які запропонували варіант лімфаденектомії в обсязі повної мезоректумектомії із збереженням неушкодженими основних гілок симпатичних та парасимпатичних автономних тазових нервів. Більш того, впровадження даної технології супроводжувалося покращанням функціональних результатів [11,15].

Успіхи у розв'язанні третьої задачі — зменшення травматичності операції і кількості післяопераційних ускладнень — полягають у застосуванні новітніх лапароскопічних способів оперативних втручань [17,20].

У поданій роботі представлені оригінальні способи виконання лапароскопічної низької передньої резекції прямої кишки, а також результати застосування цих методів операцій для лікування 24 хворих на рак прямої кишки.

Матеріали і методи

З 1995 до 2000 рр. у клініці факультетської хірургії Національного медичного університету виконано 24 лапароскопічних низьких передніх резекцій прямої кишки у хворих на рак прямої кишки. Чоловіків було 14, жінок — 11. Середній вік хворих — 52 роки (від 35 до 75 років). Показаннями до операції були: рак ректосигмоїдного відділу — у 6 хворих, верхньоампулярного відділу — у 11 хворих, середньо- та нижньоампулярного відділу — у 7 хворих. У трьох пацієнтів була діагностована карцинома у стадії Dukes A, у чотирьох — Dukes B1, у дев'яти — Dukes B2, у восьми — Dukes C.

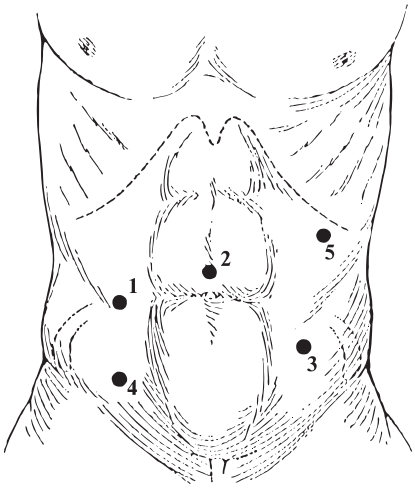

Мал. 1. Точки введення троакарів-портів для лапароскопічної передньої резекції прямої кишки.

Середній термін спостереження за хворими складав 30,6 місяців (від 13 до 53 місяців).

Оцінювалися клінічні показники перебігу раннього післяопераційного періоду, реєструвалися функціональні результати операції, термін виживання хворих, випадки рецидивів хвороби за результатами клінічних, рентгенологічних, сонографічних та ендоскопічних обстежень.

Техніка лапароскопічної низької передньої резекції прямої кишки з повним висіченням мезоректуму і збереженням тазових автономних нервів.

Накладають пневмоперитонеум, використовуючи робочий тиск 12 мм рт. ст.; вводять чотири 11-міліметрових троакари-порти: один ад пупком, два — у правій бічній ділянці черевної стінки і один — у лівій (мал. 1). Після діагностичної лапароскопії хворого переводять у позицію Тренделенбурга з нахилом операційного столу у правий бік. При цьому петлі тонкої кишки зміщуються праворуч і вгору, звільняючи порожнину малого тазу. Ендоскопічним еластичним затискачем Бебкока захоплюють сигмоподібну кишку і, здійснюючи тракції вперед, ліворуч та краніально, створюють зручну експозицію кореня мезосигми. Перший етап операції — доступ до місця витоку нижньої брижової артерії. Ендоскопічними ножицями, сполученими з електрокоагулятором, починають розтин очеревини кореня мезосигми уздовж медіального краю правої клубової артерії; продовжують розтин над біфуркацією аорти і далі — краніально — до місця відходження нижньої брижової артерії. Останню перетинають ендостеплером із судинною касетою; аналогічно виділяють і перетинають нижню брижову вену. Візуалізують і препарують методом гострої дисекції верхнє підчеревне сплетіння (pl. hypogastricus sup.) в зоні біфуркації аорти. Ідентифікують та зберігають неушкодженими підчеревні нерви (nn. hypogastrici) та сечоводи, які йдуть паралельно і ззовні від нервів на 1-2 см. Під час латеральної лімфаденектомії підчеревні нерви, сечові та гонад-

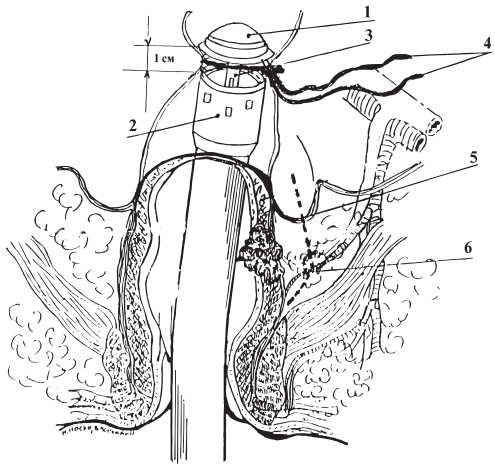

Мал. 3. Трансанально введений циркулярний степлер до рівня проксимальної межі резекції; голівка(1) відгвинчена на відстань до 1 см від картриджу (2), кишка фіксована навколо стрижня (3) голівки зав'язаною лігатурою (4). 5 — пунктирна лінія мобілізації прямої кишки. 6- середня прямокишкова артерія.

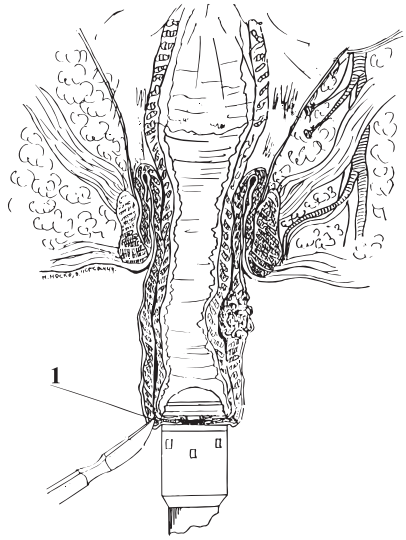

Мал. 4. Повна трансанальна евагінація кишки на промежину, місце відтинання кишки навколо зав'язаної лігатури (1).

ні судини зміщують назовні і дорсально. Позаду прямої кишки входять у шар між парієтальною та вісцеральною тазовими фасціями і формують тунель, розтинаючи ножицями розсипчасті перетинки сполучної тканини уздовж парієтальної фасції, яка вкриває передню поверхню крижів. На рівні IV крижового хребця обидві фасції міцно зростаються між собою, утворюючи ректо-сакральну фасцію. Цю фасцію розтинають ножицями і далі продовжують дисекцію до тазового дна вздовж заднього листка вісцеральної тазової фасції. Рухаючись латерально, важливо ідентифікувати III та IV крижові нутряні нерви (nn. splanchnici sacrales), які перфорують парієтальну фасцію і прямують каудально вперед, перехрещуючи знизу в середні прямокишкові судини і зустрічаються з підчеревним нервом, утворюючи разом тазове автономне сплетіння (pl. pelvicus). Проводять ретельну дисекцію середніх прямокишкових судин, намагаючись не пошкодити стовбурці крижових нутряних нервів, перетинають дрібні нервові волокна, що йдуть до прямої кишки, і перетинають та закліповують середні прямокишкові судини (вказані судини з нервовими волокнами створюють візуальний ефект наявності зв'язки, тому у хірургічній літературі дану анатомічну зону називають "латеральні зв'язки прямої кишки"). Наступний етап — мобілізація прямої кишки уздовж її передньої стінки методом гострої дисекції попереду фасції Денонвільє. Завершують мобілізацію прямої кишки на рівні вплітання м'язів — леваторів анусу (мал. 2).

Якщо це можливо з онкологічних міркувань, то шар жирової клітковини (мезоректум) зміщують догори на 2-4 см, "скелетизуючи" м'язеву стінку прямої кишки. Даний прийом дозволяє збільшити резервуарні властивості кукси прямої кишки.

У 8-ми випадках з розташуванням пухлин у ректосигмоїдному та верхньоампулярному відділі прямої кишки було виконано неповне висічення мезоректуму — лише до рівня перетинання прямої кишки.

Другий етап операції — перетинання прямої кишки та формування наданального колоректального анастомозу — детально описаний у попередніх публікаціях автора [5]. Стандартна лапароскопічна технологія передбачає використання лінійного ендостеплера для перетинання прямої кишки та циркулярного ендостеплера — для накладання колоректального анастомозу. Проте реалізувати даний спосіб буває неможливо у випадках дуже низької (наданальної) резекції прямої кишки і/або у пацієнтів з вузьким тазом, що пов'язано з труднощами маніпуляцій глибоко в порожнині малого тазу і відсутністю анатомічних передумов для перетинання прямої кишки лінійним ендостеплером під необхідним кутом. У трьох випадках для виконання цього етапу операції довелося виконувати мінілапаротомію за Пфаненштилем і використовувати класичний апарат типу "УО-60".

Інший шлях — лапароскопічний спосіб формування наданального колоректального анастомозу. Після мобілізації прямої кишки до рівня леваторів трансанально вводять вище пухлини циркулярний ендостеплер (голівка з'єднана з картриджем). Розгвинчуючи регулятор зближення голівки з картриджем, висувають стрижень голівки уперед на 1 см від торця картриджу. Кишку "підперізують" товстою лігатурою, яку зав'язують навколо стрижня (мал. 3). Загвинчуючи регулятор зближення голівки з картриджем, стінки кишки циркулярно затискають між голівкою та картриджем ендостеплера. Здійснюють тракцію апарату кадально, тим самим евагінують мобілізовану кишку трансанально на промежину (мал. 4). Після повної евагінації прямої кишки на промежину знову розгвинчують регулятор зближення голівки ендостеплера і від'єднують стрижень голівки від порожнинного стрижня картриджу; зовнішній циліндр евагінованої кишки перетинають одразу під голівкою ендостеплеру, зберігаючи лігатуру навколо стрижня (у разі ненадійної адаптації голівки до ободової кишки необхідно накласти додатковий кисетний шов, який затягують навколо стрижня). Краї перетятої кукси прямої кишки захоплюють затискачами Аліса й

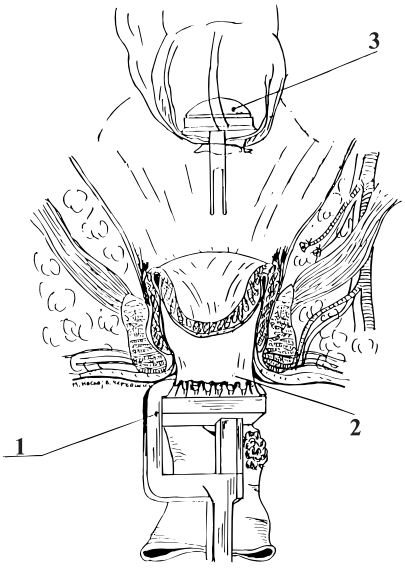

Мал. 5. Наданальне прошивання-перетинання евагінованої кукси прямої кишки(2) з боку промежини апаратом типу УО-60 (1). Голівку циркулярного эндостеплера (3) разом з привідною ободовою кишкою повернуто до порожнини малого тазу.

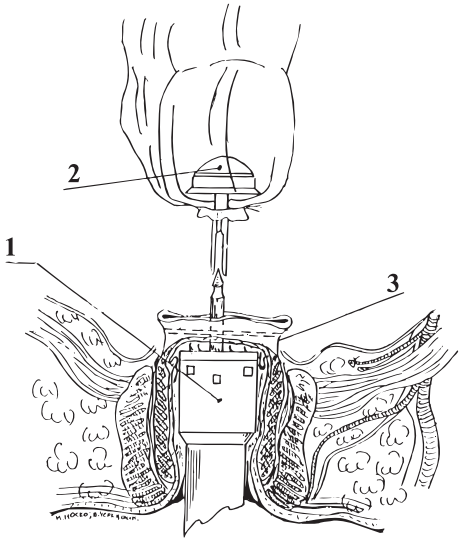

Мал. 6. Лапароскопічна адаптація голівки (2) до трансанально введеного картриджу (1) циркулярного ендоспеплера для завершення формування низького колоректального анастомозу механічним швом. 3- лінія першого механічного шва після наданального перетинання прямої кишки апаратом "УО-60".

утримують у стані тракції каудально, щоб попередити передчасну дезінвагінацію прямої кишки; проксимальний кінець ободової кишки разом з голівкою ендостеплера повертають до порожнини тазу, а евагіновану куксу прямої кишки низько прошивають-перетинають з боку промежини лінійним степлером типу GIA -75 або "УО-60" (мал. 5). До новоствореної короткої кукси прямої кишки вводять картридж циркулярного ендостеплеру і за стандартною технологією лапароскопічно з'єднують його зі стрижнем голівки (мал. 6). Обидві частини апарату зближують між собою, загвинчуючи регулятор адаптації голівки до кінця, і виконують "постріл", у такий спосіб завершуючи лапароскопічно формування дуже низького колоректального анастомозу.

Представлений спосіб був застосований у 4-х хворих з карциномою середньо- і нижньоампулярного відділу прямої кишки невеликих розмірів (T1 і T2).

Результати

Лапароскопічну низьку передню резекцію прямої кишки вдалося успішно завершити у 21 з 24 оперованих хворих (85,5%). Конверсія (перехід) до лапаротомії мала місце у трьох випадках. У двох випадках — через значний адгезивний процес у порожнині малого тазу після гістеректомії; в одному — необхідність конверсії була обумовлена великим розміром пухлини (понад 7 см) і обтураційною кишковою непрохідністю. В останньому випадку було виконано обструктивну наданальну резекцію прямої кишки з накладанням моноколостоми. Решта 23 операції (95,8%) — завершені формуванням колоректального анастомозу за допомогою циркулярного ендостеплера (з діаметром картриджу 25 мм — у 5-ти хворих; 29 мм — у 12-ти хворих і 33 мм — у 6-ти хворих). Середня відстань від краю пухлини до дистальної межі резекції склала 4,4 см (від 2 до 7,5 см). Середня кількість видалених лімфатичних вузлів у макропрепараті — 8,9 (6 — 15). Середня тривалість операції — 285 хв. (від 230 до 325 хв.). Середня крововтрата — 265 мл (від 125 до 800 мл). Гемотрансфузія мала місце у 2-х випадках.

У післяопераційному періоді у жодного хворого не було зареєстровано випадків гастростазу понад 200 мл. Відновлення перистальтики і годування через рот починалися в середньому на другу (1-4) добу після втручання; спонтанна дефекація мала місце, як правило, на четверту (2-8) добу. Тривалість перебування у стаціонарі після операції склала шість (4-12) ліжко-днів. Летальних випадків не було. Післяопераційні хірургічні ускладнення зареєстровано у 4-х (16,6%) хворих: один випадок кишкової кровотечі (зупинено консервативними методами лікування); другий — недостатність колоректального анастомозу у одного хворого (проведено релапароскопію, виведення тимчасової дивертивної двостулкової трансверзостоми); третій — ятрогенна перфорація дивертикула ободової кишки (виконано релапаротомію, зашивання дефекту кишкової стінки, виведення тимчасової двостулкової трансверзостоми); четвертий — тазова гематома (зроблено релапароскопію, санацію і додаткове дренування порожнини малого тазу).

Віддалені результати проаналізовані у 22-х хворих. Двоє хворих померли через 13 та 15 місяців після операції. У першому випадку — внаслідок численних метастазів у печінці, у другому — в результаті по-

ширення процесу у черевній порожнині та метастазів у печінці. Стадія хвороби спочатку була, відповідно, Dukes C та Dukes B1. У решти хворих за період спостереження (від 13 до 53 місяців) рецидивів чи метастазів пухлини не виявлено.

Функціональні результати простежені у 21 хворого на основі анкетування та методів клінічного обстеження. Через 6 місяців після операції частота актів дефекації дещо зросла порівняно з доопераційним рівнем: 2,1±1,2 проти 1,12±1,1 разів на добу (різниця статистично не достовірна). Тенезми, яких не було до операції, з'явилися у 3 (14,3%) хворих. Анальну інконтиненцію першого ступня виявлено у 4 (19,0%) пацієнтів. Відновлення звичної фізичної активності хворі відзначали через 3-5 тижнів після операції. Тимчасові дизуричні розлади мали місце у 3 (14,3%) хворих. Дослідження статевої функції проведено у 9 чоловіків віком від 35 до 70 років. У 7 (77,7%) пацієнтів зафіксовано повне збереження ерекції та еякуляторної функції на доопераційному рівні. У двох пацієнтів (віком 67 та 69 років) зареєстровано відчутне послаблення ерекції на фоні часткового зниження чутливості та відсутність еякуляторної функції.

Обговорення

Застосування сфінктерозберігаючих низьких, наданальних, резекцій прямої кишки для лікування хворих на рак з низькою локалізацією пухлини (4 — 6 см від анального кільця) є пріоритетним напрямком досліджень провідних проктологічних клінік. Результати клінічних та морфологічних досліджень шляхів лімфогенного метастазування раку прямої кишки і можливостей розповсюдження злоякісних клітин у товщі стінки кишки стали теоретичним обгрунтуванням доцільності виконання сфінктерозберігаючих низьких резекцій прямої кишки у випадках нижньоампулярного раку[1,14,15]. Всупереч консервативним поглядам частини хірургів про те, що єдиною онкологічно виправданою операцією у випадках нижньоампулярного раку є черевно- промежинна екстирпація, останнім часом з'являються публікації про успішний досвід застосування низьких передніх резекцій прямої кишки з формуванням колоанального анастомозу[3,11,15]. Поворотним моментом у хірургії прямої кишки можна вважати розробку і застосування апаратів для механічного зшивання кишок. Сучасні моделі циркулярних степлерів дозволяють дуже просто і надійно формувати колоректальні анастомози. Більш того, це сприяло розробленню технології виконання передньої резекції прямої кишки лапароскопічним способом [5,17,18,20].

Результати даної роботи підтверджують, по-перше, можливість виконання, а по-друге, — безпечність і технологічну відповідність лапароскопічної низької передньої резекції прямої кишки онкологічним вимогам до хірургічного методу лікування хворих на рак прямої кишки. Це підтверджує аналіз кількісних показників результатів операції: низький відсоток конверсій до лапаротомії (14,5% проти 40% за даними літератури [13]), невисокий відсоток хворих з післяопераційними ускладненнями (16,6% порівняно з результатами серій спостережень після традиційних операцій (20-30%) [4, 6] і перших серій після лапароскопічних втручань(24-33%) [13, 20]). Чітко простежуються переваги лапароскопічного способу операції у показниках перебігу раннього післяопераційного періоду: мала кількість крововтрати, короткий період відновлення пропульсивної функції кишківника і, відповідно, раннє відновлення перорального живлення, швидка реабілітація фізичної активності хворого. Застосування лапароскопічної технології низької передньої резекції прямої кишки з повним висіченням мезоректуму і зберіганням автономних тазових нервів позначилося відчутним поліпшенням функціональних результатів, зокрема збереженням статевих функцій (у 77% спостережень), у порівнянні з 10% — 30 % позитивних результатів після виконання аналогічних втручань відкритим способом зі стандартним чи розширеним варіантом лімфаденектомії [12,16,19]. Залишається неповною відповідь про частоту рецидивів хвороби і 5-річне виживання хворих через відносно короткий термін спостережень — у середньому, 30,6 (13-58) місяців. Проте отримані дані трирічних спостережень цілком співставляються з результатами відкритих операцій за аналогічний період [2, 9, 12, 15]. Відносні протипоказання до застосування лапароскопічної низької передньої резекції — це пухлини великих розмірів (понад T2). обтураційна кишкова непрохідність, масивний адгезивний процес у порожнині малого тазу. Ще один важливий результат даної серії спостережень — це можливість досягти високого відсотку первинно-реконструктивних втручань — 95,1%. У значній мірі це обумовлено застосуванням представленої оригінальної технології низького перетинання прямої кишки. Даний спосіб покликаний розширити можливості лапароскопічних операцій у випадках низького розташування пухлини прямої кишки. Подальші дослідження будуть направлені на вивчення можливостей точної інтраопераційної оцінки розповсюдження онкологічного процесу, уточнення показань до обсягів лімфаденектомії, дистальної межі резекції прямої кишки, а також показань до вибору лапароскопічного способу операції серед різних хірургічних методів лікування хворих на рак прямої кишки.

Література

1. Александров В.Б., Линецкая Л.М., Славина Ю.М. (1972) О частоте и сроках возникновения рецидивов рака прямой кишки после передней резекции. Вопр. Онкол. 1: 45-49
2. Барсуков Ю.А., Черкес В.Л., Царюк В.Ф., Бондарь Г.В. (1997) Рак прямой кишки. Рак ободочной и прямой кишки. Медицина. Москва. с. 122-217
3. Бондарь Г.В., Барсуков Ю.А., Башеев В.Х. (1988) Органосохраняющие резекции прямой кишки при раке (по поводу брюшно-наданальной резекции). Хирургия. 11: 12-15
4. Воробьев Г.И., Одарюк Т.С., Царьков П.В. и соавт. (2000) Ближайшие и отдаленные результаты сфинктеросохраняющих операций с формированием толстокишечного J -образного резервуара. Хирургия. 6:41-47
5. Кучер Н.Д. (1999) Лапароскопические операции в коло проктологии. Видео-эндоскопические операции в хирургии и гинекологии. Здоров'я. Киев. с.181-205
6. Петров В.П., Лазарев Г.В., Переходов С.Н. (2000) Лечебная тактика при раке прямой кишки.Хирургия. 1:37-41
7. Федоров В.Д. (1987) Рак прямой кишки. Медицина. Москва. 319с.
8. Царьков П.В., Одарюк Т.С., Сергеева О.Н. (1999) Лимфаденэктомия при раке прямой кишки. Хирургия. 3:54-60
9. Aitken R.J. (1996) Mesorectal excision for rectal cancer. Br. J. Surg. 83;2:214-216
10. Billingham B.P.(1994) Extended lymphadenectomy for rectal cancer: cure vs quality of life. Int Surg. 79;1:11-22
11. Enker W.E. (1992) Potency, cure, and local control in the operative treatment of rectal cancer. Arch Surg. 127; 12: 1396-1401
12. Enker W.E., Thaler H.T., Milicent L. et al. (1995) Total mesorectal excision in the operative treatment of carcinoma of the rectum. J. Am. Coll. Surg. 181: 335-346
13. Falk P.M., Beart R.W., Wexner S.D. (1993) Laparoscopic colectomy: a critical appraisal. Dis Colon Rectum.36: 28-34
14. Heald R.J., Husband E.M., Ryall R.D.H. (1982) The mesorectum in rectal cancer surgery — the clue to pelvic recurrence? Br. J. Surg. 69: 613-616
15. Heald R.J., Karanjia M.S. (1992) Results of radical surgery for rectal cancer. World J. Surg. 16: 848-857
16. Hojo K., Sawada T., Moriya Y. (1989) An analysis of survival and voiding, sexual function after wide ileopelvic lymphadenectomy in patients with carcinoma of the rectum, compared with conventional lymphadenectomy. Dis. Colon Rectum. 32: 128-133
17. Idani H., Narusue M, Kin H. Et al. (1999) Laparoscopic low anterior resection using a triple stapling technique. Surg. Laparosc. Endosc. Percutan. Tech. 9;6: 399-402
18. Lezoche E., Paganini A.M., Feliciotti F. (1997) A new technique to facilitate laparoscopic resection of low rectal tumors. Surgical Laparoscopy & Endoscopy. 7;1: 9-12
19. Moriya Y., Hojo K., Sawada T. Et al. (1989) Significance of lateral node dissection for advanced rectal carcinoma at or below the peritoneal reflection. Dis. Colon Rectum. 37: 219-223
20. Rhodes M., Rudd M., Nathanson L. et al. (1996) Laparoscopic anterior resection: a consecutive series of 84 patients. Surgical Laparoscopy & Endoscopy. 6;3: 213-217
21. Takahashi T., Veno M., Azecura K., Ota H. (1997) The lymphatic spread of rectal cancer and effect of dissection : Japanese contribution and experience. Rectal cancer Surgery. Springer-Verlag Berlin Heidelberg. pp. 164-180

КОММЕНТАРИЙ

Работа Н.Д. Кучера "Технические особенности и результаты применения лапароскопической низкой передней резекции прямой кишки у 24 больных раком прямой кишки" посвящена одному из наиболее актуальных и быстроразвивающихся разделов малоинвазивной хирургии — лапароскопической колопроктологии. Представленная в статье серия наблюдений является первой и пока единственной в нашей стране публикацией собственных результатов лапароскопических низких передних резекций прямой кишки.

Полученные автором результаты операций (количество осложнений, время медицинской и социальной реабилитации больных после хирургического вмешательства) значительно лучше результатов аналогичных открытых операций. Полученные функциональные результаты оперативных вмешательств сопоставимы с лучшими сериями наблюдений, представленных английскими и американскими хирургами (R.J. Heald, 1992; W. Enker, 1997). Эти данные, несомненно, подтверждают безопасность, анатомическую оправданность и физиологическую направленность избранных методик операции, что в целом расширяет показания к применению лапароскопических методов операций на прямой кишке. В работе представлен оригинальный метод лапароскопического наложения низкого наданального колоректального анастомоза. Этот метод прост в исполнении, не требует использования дополнительного инструментария, и его применение расширяет возможности лапароскопической хирургии в лечении рака прямой кишки низкой локализации. При этом следует заметить, что выполнение подобных лапароскопических вмешательств оправдано при относительно небольших размерах опухоли — T_1, T_2. Большие размеры опухоли, наличие кишечной непроходимости, выраженный спаечный процесс в полости малого таза — все эти факторы пока что остаются противопоказаниями для применения лапароскопических операций при раке толстой кишки. Это подтверждают и данные автора о причинах конверсии к лапаротомии — большой размер опухоли и явления обтурационной кишечной непроходимости. В целом, процент конверсий (12,5%) весьма низкий для серии операций, которые относятся к категории высокой степени сложности.

Отдаленные результаты (выживаемость больных, количество местных рецидивов) — проанализированы в сроки от 13 до 53 месяцев после вмешательства. Прослеживается четкая тенденция уменьшения количества локальных рецидивов по сравнению с подобными сериями наблюдений после открытых операций, но для подтверждения окончательных выводов, безусловно, необходимы как более длительный период наблюдения, так и большее число пациентов.

Еще раз хочу отметить, что данный раздел абдоминальной хирургии весьма юный: первые публикации о лапароскопической резекции толстой кишки дотируются 1991 годом (Jacobs M. et al). Поэтому вопросов в данной области хирургии не сегодня больше, чем ответов на них. Настоящая же работа дает весьма четкие ответы на целый ряд важных тактических вопросов и, следовательно, представляет несомненный интерес для широкого круга хирургов, колопроктологов, онкологов и всех тех, кто интересуется развитием малоинвазивной хирургии.

доктор мед. наук М.Е. Ничитайло,
Институт хирургии и трансплантологии АМН Украины, Киев

© Український журнал малоінвазивної та ендоскопічної хірургії
(2001) Vol. 5; 2: 10-13

МАЛОІНВАЗИВНА РЕКОНСТРУКЦІЯ ПЕРЕДНЬОЇ ЗХРЕЩЕНОЇ ЗВ'ЯЗКИ — ПРОФІЛАКТИКА РОЗВИТКУ ОСТЕОАРТРОЗУ КОЛІННОГО СУГЛОБА

Орлянски В., Кутахов А., Шурц М., Зазірний І.*, Шабус Р.

Wiener Privatklinik, Wien, Austria
Ортопедичне відділення Київської міської клінічної лікарні #12, Україна*

Minimally Invasive Reconstruction of an Anterior Cruciate Ligament — Prophylaxis of Development of an Osteoarthrosis of a Knee

V. Orljansky, A. Kutachov, M. Shurz, I. Zazirnyj*, R. Schabus

Wiener Privatklinik, Wien, Austria
Ortopedic Department, Kiev Regional Hospital #12, Ukraine*

Summary

The introduction. The purpose of treatment of break of an anterior cruciate ligament of a knee joint is prevention to development of an osteoarthrosis, conservation of a working capacity and sports ability of the patients.

Material and methods. The control group was made by 60 patients, after the open plasty of an anterior cruciate ligament by a graft from a tendon of a patella.

The researched group consisted with 90 patients after the plasty of an anterior cruciate ligament by a graft from a tendon of a patella with the help of arthroscopy.

Results. The research, carried out by us, has shown advantages of an arthroscopy technique, as the majority of estimated parameters (stability, personal property, volume of muscles, sports restoration, edema, pain) the patients of researched group had best, than at the patients of control group.

Conclusions. Quickly rehabilitation with smaller quantity of complications is an advantage of arthroscopy operation.

Keywords: arthroscopy, knee joint, anterior cruciate ligament, osteoarthrosis.

Вступ

Метою лікування розриву передньої зхрещеної звязки (ПЗХЗ) є запобігання повторним травмам колінного суглобу (КС), розвитку остеоартрозу (ОА), збереження працездатності і спортивної здатності пацієнтів. Нерозпізнання розриву ПЗХЗ може спричинити важке і невідновне пошкодження структур суглобу, що призводить до розвитку остеоартрозу [9]. Клінічна симптоматика пошкодження ПЗХЗ може бути дуже різноманітною. Пошкодження апарату ПЗХЗ з відповідною до цього нестабільністю суглоба є чисто клінічним діагнозом. ЯМР- томографія колінного суглобу допомагає визначити рівень пошкодження і спланувати реконструкцію.

Багато нових досліджень покращили хірургічне розуміння біомеханіки, оперативної техніки і реабілітації після пластики ПЗХЗ [4,10]. Особливо детальні дослідження проведені стосовно вибору трансплантата [12,16]. Вибір трансплантата залежить від розуміння зміни біологічних матеріалів, тому що на лікування звязок можуть впливати реабілітаційні заходи. Механічні властивості аутотрансплатаційних матеріалів змінюються з часом. При зростаючому послідовному навантаженні протягом перших післяоперативних місяців по реконструкції через цілеспрямовану реабілітацію можна запобігти розтягненню трансплантата, чи розриву, за рахунок таких захисних заходів, як координація мязів і пропріорецептивне тренування [5,6,8].

Оптимальне місце для первинного розміщення трансплантата є передумовою для дії вторинних сил на трансплантат. При реконструкції суглобу мінімальні зміни в розміщенні трансплантата на латеральному виростку стегневої і плато великої гомілкової кісток можуть викликати значні зміни стабільності і напруження трансплантата і, таким чином, відповідні зміни в тиску на поверхні суглоба [11]. Навіть коли трансплантат анатомічно та ізометрично розміщений правильно, навантаження на нього при

пасивних чи активних навантаженнях значно відрізнятися [7]. Артроскопічна реконструкція ПЗХЗ дозволяє ранні пасивні і активні рухи, так як вона виключає ризик передніх підвивихів. В звязку з тим, що реабілітація проводитися відразу по операції мінімізується атрофія мязів і обмеження руху [13, 15].

Метою цієї роботи було встановлення у ретроспективному дослідженні різниці між відкритою і артроскопічною пластиками ПЗХЗ.

Матеріали і методи

Артроскопічна техніка реконструкції ПЗХЗ

Показаннями до реконструкції ПЗХЗ третиною сухожилля надколінника є хронічна або свіжа вентральна нестабільність КС. З багатьох різноманітних технік інтраартикулярної реконструкції вентральної нестабільності КС, пластика звязки трансплантатом середньої третини надколінникового сухожилля, або застосування багатократно подвоєних сухожиль m.m. semitendinosus et gracilis характеризується як "золотий стандарт". Ми віддавали перевагу трансплантату з надколінникового сухожилля.

Операція проводиться під загальним наркозом, або регіональним виключенням болю. Колінний суглоб розміщується підвішеним в ноготримачі. Кровоспинний джгут накладається на стегно, але не активується.

1. Стандартна схема доступу — за допомогою 5-мм артроскопа з ЗО 0 ширококутовою оптикою проникають антеролатерально у суглоб, з антеромедіального доступу формується робочий канал.
2. Діагностична артроскопія перевіряє (підтверджує) вже попередньо діагностовану інтраартикулярну патологію.
3. Резекція рубця ПЗХЗ проводиться за допомогою шейвера, також проводиться часткова резекція збільшеного жирового тіла.
4. Абразивним шейвером проводиться пластика входу до міжвиросткової вирізки стегневої кістки для того, щоб напевно бачити зображення місця розміщення на латеральній стінці вирізки точки входу каналу.
5. З невеликого доступу забирається трансплантат з надколінникової звязки (центральна третина) з двома кістковими блоками.
   Блоки формуються діаметром 8-10мм, в них просверлюються по 2 отвори, через які проводяться лігатури (Maxon-0, Vicril-0).Трансплантат підготовлений до імплантації.
6. Направляюча шпиця проводиться з передне-медиальної поверхні медиального виростка великої гомілкової кістки (ВГК) в напрямку плато так, щоб вона в суглобі вийшла в місці кріплення ПЗХЗ. Потім канульованим сверлом по шпиці формується канал в ВГК.
7. Для формування каналу в стегневій кістці (СК) направляюча шпиця вводиться до суглоба або через канал в ВГК або через переднє-медиальний робочий канал і встановлюється на латеральній стінці міжвиросткової вирізки (МВВ) в місці кріплення ПЗХЗ і проводиться проксимально на зовнішню поверхню стегна.
8. За допомогою канюльованого сверла сверлиться сліпий тунель в зовнішньому виростку СК довжиною 25 мм.
9. Після заокруглення інтраартикулярних тунельних отворів протягується підготовлений трансплантат за допомогою лігатур в суглоб від ВГК до СК.
10. При цій техніці слід зафіксувати трансплантат за допомогою інтерференційного гвинта. Спочатку фіксується кістковий блок на СК, потім на ВГК в розігнутому положенні колінного суглобу з напруженням трансплантату рукою для точної перевірки повного розгинання, контролюючи на моніторі переміщення трансплантату в МВВ.
11. При щільному контакті трансплантата з дахом МВВ необхідно абразивним шейвером виконати пластику даху додатково для профілактики ефекту гільйотини в майбутньому.

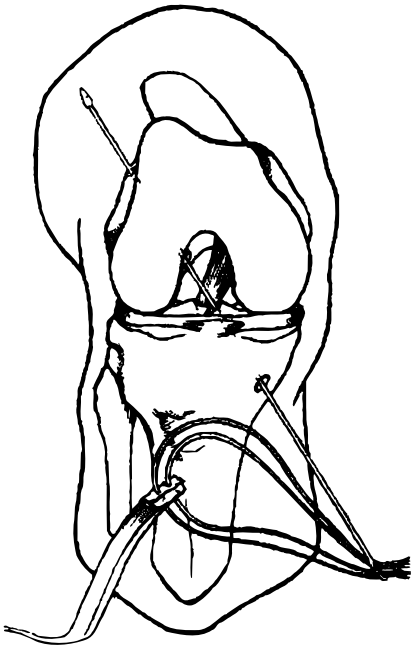

Мал. 1. Забір середньої третини сухожилля надколіника як трансплантата "кістка-звязка- кістка", армування кісткового блоку нитками.

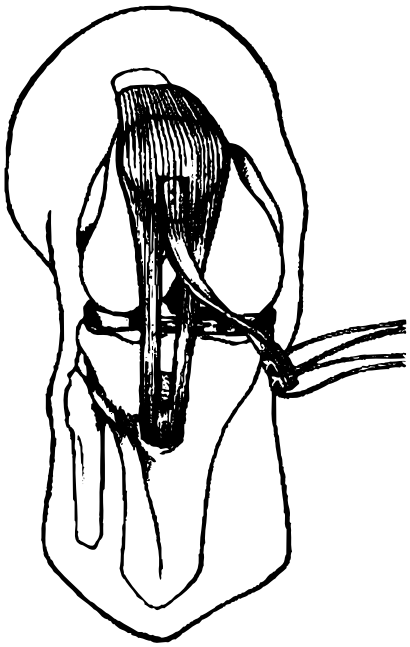

Мал. 2. Розміщення і орієнтування тібіального і феморального кісткового тунелю в початковому місці прикріплення передньої зхрещеної звязки за допомогою дротяного бору. У вушко бору вже проведено нитки, якими протягують трансплантат через кісткові канали.

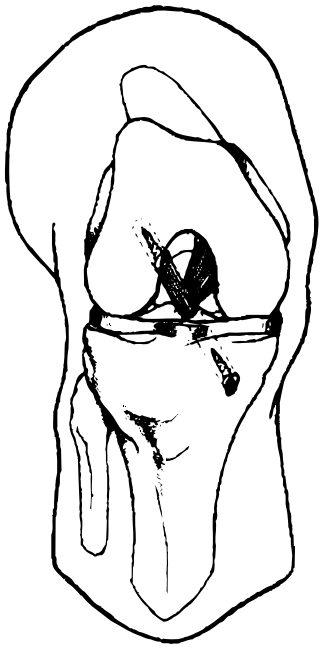

Мал. 3. Стабільна фіксація трансплантата "кістка-звязка-кістка" як передньої зхрещеної звязки за допомогою інтерференційного гвинта тібіально і феморально.

12. Після зупинки кровотечі і дренування рани зашиваються.

Завдяки стабільній малотравматичній пластиці ПЗХЗ стає можливим раннє функціональне лікування.

Після операції КС іммобілізовували на 2 дні за допомогою колінних шин під кутом 300 згинання, з 3 дня розпочинали рухи в суглобі з використанням мотошини.

Пацієнти

Хворі розділені на дві групи.

Контрольну групу склали 60 пацієнтів, яким виконано відкриту пластику ПЗХЗ трансплантатом з надколінникового сухожилля між 1989 і 1993р.

Дослідувану групу склало 90 пацієнтів, яким протягом 1995-1999рр із-за передньої нестабільності КС проведено пластику ПЗХЗ трансплантатом надколінникового сухожилля за допомогою артроскопічної техніки.

В обох групах були рівномірно розподілені супутні пошкодження, такі як пошкодження бокової звязки, розрив меніска, пошкодження хряща. Реабілітація в обох групах проводилась однаково. В обох групах в межах від 6 до 15 місяців проводилася реартроскопія для видалення фіксаторів. Таким чином в кожному випадку оцінювали анатомічну структуру трансплантата ПЗХЗ, стан хряща і меніска. Клінічні повторні обстеження проводилися для підсумку цього дослідження весною 2000. Оцінювалися і порівнювалися наступні критерії: обєктивні — рухливість, стабільність, обсяг мязів, спортивна спроможність; субєктивні — наявність набряку, біль, метеочутливість.

Передня рухливість гомілки оцінювалась за допомогою компютерної томографії (КТ). Колінним суглобам (здоровому та хворому) надавалось положення згинання під кутом 200 і гомілки відтягувались до переду з силою 133 ньютона на спеціальному станку. Після дослідження розраховувалась ступінь зміщення гомілки в міліметрах (мм) на хворому суглобі відносно здорового.

Результати і обговорення

При клінічному обстеженні не було ніякої різниці у пацієнтів обох груп щодо стабільності (симптом Лахмана: <3мм=91%, <5мм=5%,>5мм=4%).

Значна різниця була щодо рухливості: 25% хворих, яким було виконано відкриті пластики ПЗХЗ мали обмеження >5° і лише у 12% хворих після арт-

роскопічних втручань мали таке ж обмеження рухів. Обмеженість руху >150 була у 10% хворих контрольної групи і у 4 % — досліджуваної групи.

Результати артрометрії за допомогою КТ виявили розбіжності в результатах лікування обох груп пацієнтів. У хворих контрольної групи переднє відхилення гомілки зменшилось з з 6,0+/-2,4 мм до 1,8 +/- 2,1 мм, а у хворих досліджуваної групи даний параметр змінився з 5,3+/-2,6 мм до 0,7 +/-1,8 мм. Статистично достовірної різниці між результатами у хворих обох груп до операції не виявлено, однак в післяопераційному періоді оцінюваний показник був значно меншим у хворих досліджуваної групи. Рентгенологічні прояви прогресування остеоартрозу у хворих контрольної групи виявлено частіше, ніж у хворих після артроскопічного втручання (38% проти 16%).

Теж саме можна сказати про результати артроскопії через рік після операції. Артроскопічні прояви ОА у хворих після відкритої пластики ПЗХЗ були більш значними, ніж у хворих після артроскопічної операції.

Вимірювання обсягу мязів показало зменшення периметру стегна у пацієнтів контрольної групи в порівнянні з досліджуваною (0,8 +/- 0,1 см). Проміжок часу між операцією і спортивним відновленням був при артроскопічному втручанні коротший, рівень виконання роботи через 1 рік був однаковий в обох групах. Субєктивні параметри — набряк суглобу, біль, метеочутливість проявлялись більше у хворих контрольної групи.

В тканині аутотрансплантату після пластитки ПЗХЗ відбуваються значні біохімічні, морфологічні і біомеханічні зміни. Цей хід відтворення звязок із іншої тканини (сухожилля) в структуру, яка грубо подібна до звязкн, описаний в літературі як "лігаментування" [1,2]. Лігаментування характеризується 4 різними стадіями:

1. Аваскулярний некроз. 2. Реваскуляризація. 3. Проліферація клітин. 4. Відновлення звязки.

Пластика ПЗХЗ за допомогою артроскопічної техніки давно виконується з добрими клінічними результатами [3, 12]. Проведене нами дослідження показало переваги артроскопічної методики, оскільки більшість оцінюваних параметрів (стабільність, рухомість, обсяг мязів, спортивне відновлення, набряк, біль) у хворих досліджуваної групи були кращі, ніж у хворих контрольної групи. Цю думку поділяють і інші автори[14].

Хворі, які перенесли відкриту пластику ПЗХЗ мали більше ознак остеоартрозу, виявлених рентгенологічно і артроскопічно, ніж хворі після артроскопічного втручання.

Висновки

Артроскопічна реконструкція передньої зхрещеної звязки має переваги перед відкритою, оскільки після неї в меншому ступеню виявляються прояви остеоартрозу а функціональний стан колінного суглобу оцінюється як кращий.

Література

1. Amiel D., Kleiner J.B., et al (1986). The phenomenon of "ligamentization"; anterior cruciate ligament reconstruction with autogenous patellar tendon. J. Orthop Res. 4: 162-172.
2. Arnoczky S.P., Tarvin G.B., Marshall J.L.(1982). Anterior cruciate ligament replacement using patellar tendon. An evaluation of graft revascularization in the dog. J Bone Joint Surg. 64-A; 217.
3. Andersson C., Odensten M., Gillguist J. (1991). Knee function after surgical or non-surgical threatment of acute ALC: a randomized study with a long-term follow-up period. Clin. Orthop. 264; 255 — 263.
4. Ballock R.T., Woo S.L., et al (1989). Use of patellar tendon autograft for anterior cruciate ligament reconstruction in the rabbit: longterm histological and biomechanical study. J Orthop Res 7: 184-192.
5. Beard D.J., Kyberd P.J., Fergusson C.M. Dodd C.A.F. (1993). Proprioreception after rupture of the anterior cruciate ligament. J. Bone Joint Surg. Br. 75; 311 — 315.
6. Corrigan J.P., Cashman W.F., Brady M.P. (1992). Proprioreception in the cruciate deficient knee. J. Bone Joint Surg. Br. 74; 247-250.
7. Deie M., Ochi M., Ikura Y. (1995). High intrinsic potential of human anterior cruciate ligament: organ culture experiment. Acta Orthop. Scand. 66; 28 — 32.
8. Denti M., Monteleone M., Berardi A., Panni A.S. (1994). Anterior cruciate ligament mechanoreceptors. Clin. Orthop. 308; 29 — 32.
9. Ihara H., Miwa M., Deya K., Torisu K. (1996). MRI of anterior cruciate ligament healing. J. Comput. Assist. Tomogr. 20; 317 — 321.
10. Hoogland T., Hillen B. (1984). Intraarticular reconstruction of the anterior cruciate ligament. An experimental study of length changes in different ligament reconstructions. Clin Orthop 185: 197.
11. Kleiner J.B., Amiel D. et al (1989). Early histologic metabolic, and vascular assessment of anterior cruciate ligament autografts. J. Orthop Res 7: 235-242.
12. Kurosaka M., Yoshiya S., Andrish J.T. (1987) A biomechanical comparison of diffe-rent surgical techniques of graft fixation in anterior cruciate ligament reconstruction. Am J Sports Med 15: 225-229.
13. Kwasny O., Schabus R., Wagner M., Plenk H. (1987). Stellt die Reinsertion des vorderen Kreuzbandes mit alloplastischer Augmentation eine Alternative zum vorderen Kreuzbandersatz dar? H Unfallheilk 189: 1105.
14. O'Brien S.J., Warren R.F., Pavlov H. et al (1991). Reconstruction of the chronically insufficient ALC with central third of the patellar ligament. J. Bone Joint Surg. 73: 278 — 286.
15. Schabus R., Kwasny 0., Wagner M., Plenk H. (1986). Allogene Verstarkungsplastik bei autologer Ersatzplastik des vorderen Kreuzbandes.Unfallheilk. 181; 884.
16. Yoshiya S., Andrish J.T. (1987). Graft tension in anterior cruciate ligament reconstruction. An in-vivo study in dogs. Am. J. Sports Med. 15; 464-470.

© Український журнал малоінвазивної та ендоскопічної хірургії
(2001) Vol. 5; 2: 14-17

РОЛЬ ЭНДОСКОПИЧЕСКИХ ЛАЗЕРНЫХ ОПЕРАЦИЙ В ЛЕЧЕНИИ ОПУХОЛЕЙ ТРАХЕИ И БРОНХОВ

Шипулин П.П., Мартынюк В.А., Агеев С.В.

Одесская областная клиническая больница, Украина

Role of Endoscopic Laser Operations in the Treatment of Airway Malignant Obstruction

P.P. Shipulin, V.A. Martynyuk, S.V. Ageev

Odessa Regional Hospital, Ukraine

Summary

In this study the results of the 543 endoscopic laser procedures in the patients with an airway malignant obstruction were reflected. Tracheal malignancies were noted in 34 cases; tumors of the carina — in 52 patients; main bronchi — in 331; lobar bronchi — in 110; segmental — in 16.

Complete obstruction of the airways diagnosed in 236 cases; partial — in 307.

Different types of laser application were performed.

Endoscopic laser operations in airway malignancies with good effect performed in 30,8%; laser treatment in 16% was non-effective. Mortality was 1,5%.

Keywords: tumors of the trachea and bronchi — laser — endoscopic laser procedures.

Введение

Накопленный с 80-х годов опыт эндоскопических лазерных операций на трахеи и бронхах позволил разработать достаточно четкие показания, методики проведения и изучить ближайшие и отдаленные результаты (5, 9).

Опыт клиники производящей с 1985 года подобные вмешательства позволил нам высказать собственную точку зрения на место лазерных деструкций в лечении опухолей трахеи и бронхов.

Материалы и методы

В клинике выполнено 802 эндоскопические лазерные операции (ЭЛО) у 543 больных с опухолями трахеи и бронхов. Среди них было 472 мужчины и 71 женщина в возрасте от 24 до 77 лет. Поражение трахеи наблюдалось в 34 случаях, ее бифуркации — 52, главного бронха — 331, долевого — 110, сегментарного в 16 случаях. В 236 случаях имела место полная обтурация просвета бронха, в 307 — частичная. В 320 наблюдениях внутрипросветная часть опухоли имела экзофитный характер роста, в 146 — смешанный, в 77 — инфильтративный. Среди больных раком легкого I стадия опухоли была у 1 больного, II — 2, III — 312, IV — у 204 больных. Эндобронхиальный рецидив опухоли в культе отмечен у 30 больных. Гистологическое строение опухоли выглядело следующим образом: плоскоклеточный рак — 325 наблюдений, аденокарцинома — 103, мелко-крупноклеточная форма рака — 63, злокачественная аденома — 13, доброкачественная аденома — 24, фиброма, папиллома, метостазы остеогенной саркомы, нейросаркома, лимфогрануломатоз с поражением бронха по 1 наблюдению, грануляционная воспалительная псевдоопухоль на почве бронхолитов, инородных тел — 5 наблюдений. 98% всех операций выполнено под наркозом через ригидный бронхоскоп Фриделя с подведением лазерного излучения к опухоли при помощи комбинации световода с прямой телескопической оптикой и отсосом. В остальных наблюдениях ЭЛО выполняли под местной анестезией фибробронхоскопом. В качестве источника излучения использован неодимовый АИГ — лазер (установка "Радуга-1" и ЛТН-101). Передача излучения осуществлялась по гибким кварцевым световодам диаметром 400-600 мкм. Методики проведения ЭЛО были подробно изложены в предыдущих сообщениях [1, 2]. Использовалась как бесконтактная так и контактная деструкция опухолевой ткани с диапазоном мощности излучения от 10 до 60 Вт. При контактной методике в качестве рабочего инструмента применяли сапфировые кристаллы диаметром 1,8 мкм, либо обнаженный торец кварцевого волокна. Для усиления эффекта деструкции ткани эти методики сочетались с лазерным воздействием в струе чистого кислорода, предварительным окрашиванием опухоли черной тушью, баллонной дилатацией, электрохирургической резекцией.

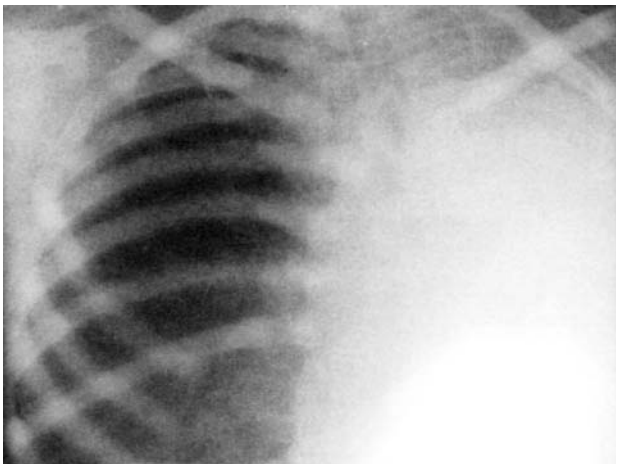

Рис. 1. Ателектаз левого легкого, обусловленный обтурацией главного бронха опухолью.

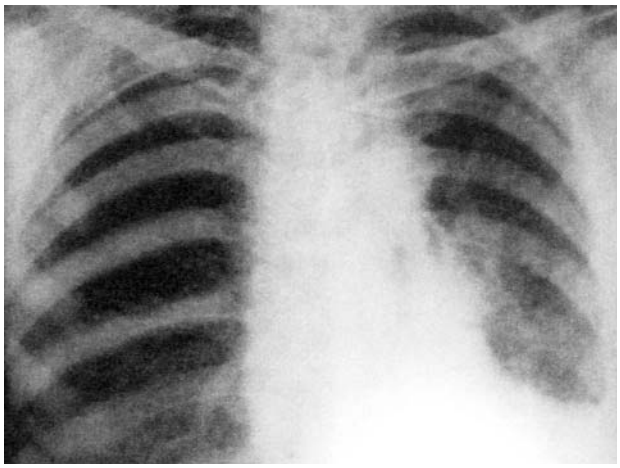

Рис. 2. Реканализация главного бронха после ЭЛО.

В ряде наблюдений ЭЛО завершали имплантацией силиконовых оригинальных эндопротезов (1).

Результаты и обсуждение

Хороший результат ЭЛО достигнут у 294 (54,2%) больных. В этой группе удалось добиться полного восстановления проходимости дыхательных путей и гемостаза, либо полного разрушения эндобронхиальной части опухоли. Практически у всех больных реканализация сопровождалась устранением дыхательной недостаточности и воспалительных явлений в трахеи и бронхах. Эффективность реканализации подтверждается данными эндоскопических и рентгенологических исследований. (рис.1,2). Следует отметить, что устранение ателектаза было возможным лишь в тех случаях, когда он был обусловлен преимущественно эндобронхиальной опухолью.

В 167 (30,8%) случаев эффект ЭЛО был расценен как удовлетворительный. Несмотря на реканализацию просвета главного бронха или трахеи, сохранялся стеноз долевого или сегментарных бронхов. Однако не взирая на ограниченный эффект деструкции у больных обычно отмечалось клиническое улучшение с уменьшением симптомов дыхательной недостаточности и интоксикации. Подобный эффект ЭЛО при раке легкого создавал благоприятные условия для последующего проведения лучевой химиотерапии, а в ряде случаев и для радикальной операции.

В 82 (15%) наблюдениях результат был признан неудовлетворительным. Основными причинами служили невозможность проведения лазерного луча к опухоли и неправильно установленные показания к ЭЛО. Отрицательный результат в этой группе не сопровождался дополнительным ухудшением состояния больных. Эффективность ЭЛО во многом определяется правильно выбранными показаниями к их проведению. Главным показанием мы считаем реканализацию дыхательных путей и гемостаз при неоперабильных злокачественных опухолях трахеи и бронхов. Успешная реканализация в подобных случаях позволяет создать оптимальные условия для проведения лучевого и химиотерапевтического лечения, что может быть иллюстрировано следующим наблюдением.

Больная К., 57 лет, поступила в клинику 05.07.94 г. с симптомами тяжелой дыхательной недостаточности и интоксикацией. Проведенное обследование позволило установить клинический диагноз: рак легкого, центральная форма, IIIб ст. ($T_3N_3M_0$) с поражение всего главного бронха и ателектазом левого легкого, синдром верхней полой вены. Радикальное хирургическое лечение признано невозможным. С целью реканализации главного бронха 10.07 и 12.07 выполнены 2 эндоскопические операции с восстановлением проходимости главного бронха (доза энергии — 16400 Дж). Улучшение состояния позволило провести лучевое лечение (СОД-68 Гр) и 3 курса полихимиотерапии, в результате чего была достигнута значительная регрессия опухоли. При контрольной бронхоскопии 11.12.94 г. выявлен рецидив опухолевого роста из устья В6, в связи с чем выполнена повторная фотодеструкция опухоли и 2 курса полихимиотерапии. В процессе диагностического наблюдения за больной в феврале 1995 г. выявили рецидив опухоли в левом главном бронхе. Проведение лазерной деструкции и курса химиотерапии позволило полностью разрушить опухолевую ткань. В последующем вплоть до 1999 г. больная наблюдалась в клинике без признаков прогрессирования опухоли.

К сожалению, подобное наблюдение является скорее исключением, чем правилом и стойкая ремиссия была достигнута благодаря высокой чувствительности опухоли к лучевому и химиотерапевтическому воздействию. Однако реканализация дыхательных путей с помощью лазера создает благоприятные условия и повышает толерантность больного к этому лечению.

Следующим важным показанием к проведению ЭЛО считаем реканализацию дыхательных путей, как этап подготовки к радикальной операции, в том числе к бронхопластической. Это же мнение подтверждается и другими хирургами [3, 4]. Реканализация стеноза трахеи крупных бронхов приводит к ликвидации гнойного эндобронхита и дыхательной недостаточности и создает оптимальные условия для трансторакальной операции. Примером может служить следующее наблюдение. Больная Б., 48 лет, поступила в клинику 05.08.98 г. с резко выраженной дыхательной недостаточностью и обильным кровохарка-

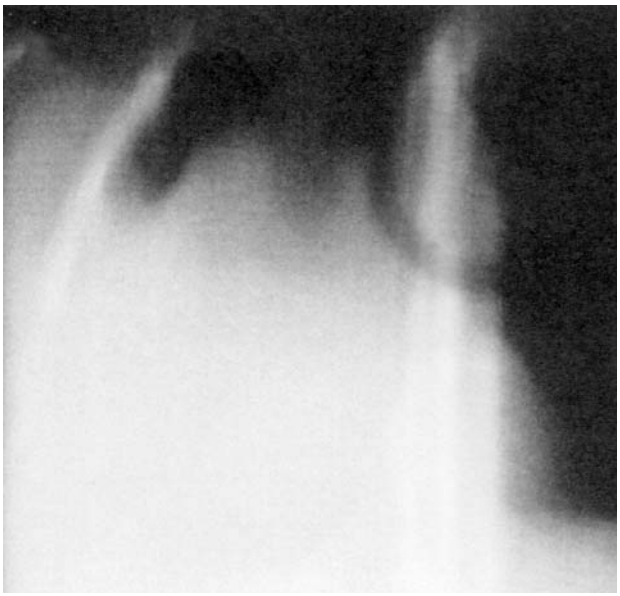

Рис. 3. Ателектаз правого легкого, обусловленный опухолью главного бронха.

Рис. 4. Реканализация главного бронха и устранение ателектаза.

ньем. При рентгенологическом исследовании выявлен ателектаз правого легкого обусловленный опухолью главного бронха (рис. 3). Эндоскопическое исследование с биопсией подтвердило диагноз злокачественной аденомы правого главного бронха с поражением бифуркации трахеи. С целью реканализации стеноза и подготовки больной к радикальной операции ей выполнено 6 эндоскопических операций (доза 33000 Дж) с уменьшением размеров опухоли, реканализацией главного бронха и устранением ателектаза (рис. 4). Через месяц больной выполнена резекция правого главного бронха и бифуркации трахеи (П.П. Шипулин) с гладким послеоперационным течением. При контрольной бронхоскопии через один месяц отмечено полное восстановление проходимости дыхательных путей, сформированная карина острая, линия швов эпителизирована, эндобронхит отсутствует.

Всего после проведения лазерной реканализации опухолей нами выполнено 48 трансторакальных операций, в том числе 30 пульмонэктомий, 3 — лобэктомий с резекцией главного бронха, 2 — циркулярных резекций главного бронха и бифуркации трахеи. В 13 случаях распространение опухоли заставило ограничиться пробной торакотомией.

ЭЛО показано при противопоказаниях и отказе больного от резекции легкого, при начальных формах рака бронхов и как компонент лечения первично-множественного рака легкого, однако отсутствие собственного опыта не позволяет произвести оценку этих показаний.

ЭЛО при аденомах и других эндобронхиальных опухолях показаны в случаях возможности их радикального эндоскопического удаления и отказе больного от трансторакального вмешательства. При злокачественных аденомах ЭЛО должны применяться лишь при противопоказаниях и отказе больных от открытой операции, либо начальных формах опухоли. В последнем случае после лазерного разрушения за больным должен осуществляться постоянный эндоскопический контроль с биопсией слизистой бронха.

ЭЛО показаны при воспалительных грануляционных опухолях вокруг инородных тел и бронхолитов. В подобных случаях после лазерной деструкции обычно удается удалить инородное тело из бронхов.

Мы, как и другие хирурги [3, 5, 6], считаем методом выбора использование ригидного бронхоскопа и общее обезболивание. Наличие широкого операционного поля, неподвижность дыхательных путей — создает оптимальные условия для ЭЛО и борьбы с возможными осложнениями. Для подведения лазерного луча к объекту используются специальные направители с комбинацией оптического телескопа, либо бронхофиброскоп с подведенным через инструментальный канал кварцевым световодом. Фиброскоп использовали при труднодоступной локализации опухоли (сегментарные бронхи верхней доли).

Наиболее часто для деструкции опухоли использовалась бесконтактная методика, когда разрушение опухоли проводится с расстоянием 0,5 см, причем целесообразно использовать среднюю мощность излучения до 40-60 Вт [6], чем достигается безопасность операции. При разрушении обильно васкуляризованных опухолей очень удобна методика G.V.S. Parr и соавторов [10], заключающаяся в поэтапной коагуляции с постепенным увеличением мощности излучения. Видоизменением этой методики является сочетание лазерной коагуляции с реканализацией и срезанием опухоли диатермической петлей и пуговчетым электродом. На ее эффективность указывают и другие авторы [3, 5].

Контактная методика лазерной резекции опухоли использовалась нами более чем при 300 операциях, методика ее подробно описана ранее [1, 2]. Использование для этих целей сапфировых кристаллов ограничено их высокой стоимостью и частым повреждением в процессе работы. Резекция опухолей обнаженным кварцевым волокном

достаточно эффективна и ускоряет процесс реканализации, а частое повреждение волокна легко устраняется новым его скалыванием специальным алмазным ножом.

Деструкция опухоли в струе чистого кислорода использовалась нами более чем при 450 операциях, методика ее существенно не изменилась от описанной ранее (2). Помимо повышения скорости разрушение опухоли подача кислорода между кварцевым волокном и его защитной оболочкой позволяет избежать гипоксии в процессе деструкции и охлаждать волокно. Данная методика безопасна только при применении ригидного металлического тубуса и подачи газа на волокно в обход контура лазерной установки, что достигается с помощью штуцера, соединяющего лазерный световод с катетером подающим кислород. Не выполнение этих двух условий делает использование этой методики недопустимой из-за опасности воспламенения. Важным компонентом ЭЛО является механическая некрэктомия, что легко делается с помощью биопсийных щипцов. Рекомендуемую реканализацию и некрэктомию тубусом дыхательного бронхоскопа (5) применяют только при опухолях трахеи с тяжелой дыхательной недостаточностью, когда необходимо срочное восстановление ее проходимости. Использование деструкции лазером предварительно окрашенной тушью опухоли (1) целесообразно применять при маловаскуляризированных опухолях светлой окраски. Окрашивание поверхности опухоли в черный цвет ведет к резкому усилению поглощения инфракрасного излучения, благодаря тропности ее к темным тканям.

В данном сообщении мы не ставили задачей дать оценку эндопротезирования дыхательных путей, но имплантация фиксирующихся силиконовых стентов, типа Дюмона, позволяет увеличить длительность паллиативного эффекта.

Осложнения ЭЛО редки и обычно встречаются в стадии освоения этих вмешательств. Главным условием их профилактики является тщательное соблюдение методики операции и наличии анатомических ориентиров в виде неизмененной бронхиальной стенки либо сохранившегося просвета бронха. Инфильтративный и перибронхиальный опухолевый рост является противопоказанием к ЭЛО. Мы в процессе работы наблюдали 4 случая перфорации бронхиальной стенки, 3 случая профузного кровотечения, 3 — ларингоспазма, 2 — нарушения ритма. Для борьбы с кровотечением использовалась томпонада бронха обтуратором, манжеткой эндобронхиальной трубки, тубусом бронхоскопа с постоянной аспирацией крови из дыхательных путей. В процессе лечения умерло 8 (1,5%) больных. Причиной смерти было прогрессирование опухоли и присоединение гнойно-септических осложнений.

Объективно оценить влияние ЭЛО на продолжительность жизни больных раком легкого невозможно, так как обычно они сочетаются с другими методами. Достоверное увеличение продолжительности жизни достигнуто лишь в группе больных высокодифференцированными формами рака и полным восстановлением бронхиальной проходимости (12,2 мес.). Скорее всего, самым важным преимуществом ЭЛО является не столько увеличение продолжительности жизни, сколько улучшение ее качества и устранение симптомов дыхательной недостаточности и гнойной интоксикации.

Отдаленные результаты ЭЛО при аденомах и других доброкачественных опухолях хорошие и не уступают открытым вмешательствам. Подавляющее большинство больных живы и трудоспособны. В группе больных с злокачественной аденомой есть больные с ремиссией процесса более 6 лет.

Выводы

1. ЭЛО при неоперабельных опухолях трахеи и бронхов позволяют продлить сроки выживания, улучшив качество жизни, а также создать оптимальные условия для проведения лучевой и химиотерапии.
2. У ряда больных реканализация опухолевого стеноза создает оптимальные условия для трансторакальных операций, в том числе и бронхопластических.
3. При лечении аденом и других доброкачественных опухолей ЭЛО, как самостоятельный метод должен применяться лишь при возможности радикального удаления, в остальных случаях следует ставить показания к открытому вмешательству.

Литература

1. Грубник В.В., Шипулин П.П., Ткач Ю.Г. и др. (1994). Опыт 500 эндоскопических операций с применением АИГ-лазера на трахее и бронхах. Грудная и сердечно-сосудистая хирургия. 2: 42-45.
2. Доценко А.П., Грубник В.В., Шипулин П.П. (1990). Эндоскопические лазерные вмешательства опухолей легкого. Хирургия. 11: 79-85.
3. Левашев Ю.Н. Шафировский Б.Б., Мосин И.В. и др. (1995). Современные возможности хирургического лечения злокачественных опухолей трахеи и ее бифуркации. Грудная и сердечно-сосудистая хирургия. 2: 57-61.
4. Перельман П.И., Бирюков Ю.В., Королева Н.С. и др. (1991). Хирургия бифуркации трахеи. Хирургия. 1: 37-42.
5. Русаков М.А. (1999). Эндоскопическая хирургия опухолей и рубцевых стенозов трахеи и бронхов.(РАМИ, Москва.) 1-92с.
6. Dumon I.F., Reboqud E., Garbe L. et al. (1982). Treatment of tracheobronchial lesions by laser photoresection. Chest. 81; 3: 278-284.
7. Gelb A.F., Epstein I.D. (1987). Neodymium-yttrium-alumini-um-garnet laser in lung cancer. Ann. Thorac. Surgery. 43;2:164-167.
8. Mc Dougall I.C., Cortese D.A. (1983). Neodymium — YAG laser therapy of malignant airway obstruction. Mayo Elin. Proc. 58; 1-2: 35-39.
9. Moghissi K., Dixon K., Hudson E. et al. (1997). Endoscopic laser therapy in malignant tracheobronchial obstruction using sequential Nd YAG laser and photodynamic therapy. Thorax 52; 3: 281-283.
10. Parr G.V.S., Unger M., Trout R.G., Atkinson W.S. (1984). One hundred Neodymium — YAG laser ablatims of obstructing tracheal neoplasms. Ann. Thorac. Surg. 38; 4: 374-381.

© Український журнал малоінвазивної та ендоскопічної хірургії
(2001) Vol. 5; 2: 18-19

ДОСВІД ВИКОНАННЯ ЛАПАРОСКОПІЧНИХ ОПЕРАТИВНИХ ВТРУЧАНЬ В ХВОРИХ З БІЛІАРНОЮ ПАТОЛОГІЄЮ

Мішалов В.Г., Сопко О.І., Гойда С.М.

Кафедра Госпітальної хірургії №2 з курсом грудної та судинної хірургії Національного медичного університету ім. академіка А.А.Богомольця, Україна, Київ.

Laparoscopic Surgery in Gallbladder Patology — Results

V.G. Mishalov, O.I. Sopko, S.M. Gojda

Chair of Surgery, National Medical University, Kiev, Ukraine

Summary

The article deals with the outcomes of laparoscopic cholecystectomy carried in 357 patients for chronic (79%) and acute (20,2%) cholecystitis and polyposis (0,8%) of the gallblader. Of these combined with endoscopic sphincterotomy and then of laparoscopic cholecystectomy was perfomed in 12 (3,4%) patients.

The change over for the conventional cholecystectomy had to be done in 5(1,4%) of the patients involved. The median postoperative hospital stay was 4,6 days. There were no postoperative death.

Keywords: gallbladder patology, laparoscopic cholecystectomy.

Вступ

Жовчнокамўяна хвороба (ЖКХ) — одне з найпоширеніших захворювань, які потребують хірургічного втручання. За різними даними її частота серед населення розвинених країн знаходиться в межах від 8 до 15% [2]. За останні десятиріччя зўявилась тенденція до зростання захворюванності на ЖКХ. Одночасно збільшується кількість оперативних втручань з приводу гострого та хронічного калькульозного холециститу [3].

Впровадження в широку практику лапароскопічних оперативних втручань і їх поєднання з ендоскопічною папілосфінктеротомією надає можливість малоінвазивного лікування як калькульозного холециститу, так і ускладнених форм ЖКХ. Це суттєво покращує результати лікування даної патології, зменшує кількість гнійних післяопераційних ускладнень, значно прискорює строки стаціонарного лікування, соціальної і медичної реабілітації пацієнтів [1].

Проте застосування нових технологій лікування ЖКХ супроводжується збільшенням кількості ускладнень, специфічних для лапароскопічних втручань. Зокрема це електропошкодження позапечінкових жовчних шляхів і дванадцятипалої кишки, кліпування загальної жовчної протоки [5]. Виникнення цих ускладнень призводить до погіршення результатів лікування, збільшення випадків інвалідносі і летальності.

Переважна більшість вищевказаних ускладнень припадає на перші 50 — 100 втручань, так званий "період освоєння методики" [4. 5]. Це свідчить про недостатню ефективність існуючої системи однодвох місячних курсів по підготовці спеціалістів з ендоскопічної хірургії.

Матеріали і методи дослідження

З 1998 року на клінічних базах кафедри Госпітальної хірургії №2 з курсом грудної та судинної хірургії виконуються лапароскопічні оперативні втручання при лікуванні пацієнтів з біліарною патологією. Операції проводяться на обладнанні фірм "Olympus" і "MGB" , інструментами фірми "Ethicon".

За три роки на лікуванні в хірургічних відділеннях Центральної міської клінічної лікарні і міської лікарні №9 перебувало 357 пацієнтів з патологією жовчного міхура, яким проведено лапароскопічну холецистектомію. Серед прооперованих жовчнокам"яна хвороба була в 342 пацієнтів, що складало 95,8%; безкамўяний холецистит в 12 (3,4%) і поліп жовчного міхура в 3 (0,8%) хворих. В 72 (20,2%) оперативне втручання виконано під час гострого холециститу, з них в 8(2,2%) був біляміхуровий абсцес. Вік хворих знаходився в межах від 17 до 82 років і в середньому складав 49 років. Жінок було 309, що складало переважну більшість (86,6%). Операції проводились після попереднього обстеження пацієнтів, яке включало ультразвукове дослідження органів черевної порожнини, фібро-

гастродуоденоскопію. При необхідності пацієнтам виконувалась ретроградна панкреатохолангіографія, компьютерна томографія. В передопераційному періоді жінки оглядались гінекологом, а при наявності супровідної патології хворі консультовані суміжними спеціалістами.

Передопераційне обстеження проводилось для підтвердження діагнозу, виявлення супровідної патології, встановлення протипоказів до лапароскопічного оперативного втручання.

Результати та їх обговорення

Основним методом діагностики патології жовчного міхура і позапечінкових жовчних протоків було ультразвукове дослідження органів черевної порожнини, при якому в 100% випадків вірно встановлено діагноз калькульозного холециститу. 12 пацієнтам з підозрою на патологію позапечінкових жовчних протоків в передопераційному періоді була виконана ретроградна панкреатохолангіографія. В 7 хворих з підтвердженим холедохолітіазом виконана лапароскопічна холецистектомія була другим етапом ендоскопічної папілосфінктеротомії і видалення конкрементів загальної жовчної протоки.

Серед інших обовўязкових досліджень в передопераційному періоді проводилась фіброгастродуоденоскопія. В 14 (3,9%) випадках була виявлена виразкова хвороба дванадцятипалої кишки. Пўяти пацієнтам лапароскопічна холецистектомія була виконана після консервативного лікування виразкової хвороби. В 9 випадках при гострому холециститі противиразкове лікування проводилось після операції.

Хірургічні втручання виконувалась під загальним ендотрахеальним наркозом. Після накладання пневмоперитонеуму троакари в черевну порожнину вводили в типових точках Реддика-Олсена. Потрапляння в 5 пацієнтів незначної кількості газу в підшкірну клітковину на хід операції і перебіг післяопераційного періоду впливу не мало. Поранення органів черевної порожнини під час накладання пневмоперитонеуму не спостерігалось.

Під час втручання проводилась ретельна ревізія органів черевної порожнини, з оцінкою стану печінки і селезінки, видимих ділянок кишечника, органів тазу. В обовўязковому порядку визначався діаметр загальної жовчної і міхурової протоки. В одному випадку під час ревізії була виявлена міхурово-дуоденальна нориця. В двох випадках проведені симультантні операції по видаленню кісти яєчника.

Більшість втручань (82,4%) закінчували постановкою дренажа в ложе жовчного міхура, зовнішній кінець якого виводили через прокол в правому підребірўї. Дренажі видалялись після припинення виділень з підпечінкового простору, як правило на 2-3 добу після лапароскопічної холецистектомії. В одному випадку перебіг післяопераційного періоду ускладнився холереєю (до 200 мл на добу) по дренажу з підпечінкового простору, яка продовжувалась 5 днів і припинилась самостійно.

Серед інших ускладнень в ранньому післяопераційному періоді було 4 випадки нагноєння післяопераційної рани. Вони спостерігались в хворих з гострим холециститом і біляміхуровими гнояками.

В пўяти випадках (1,4%) був здійснений перехід від лапароскопічної до відкритої холецистектомії. Це було обумовлено кровотечею (троє пацієнтів) і підозрою на пухлину дистального відділу холедоха (двоє хворих).

Всім пацієнтам проводилась антибіотикопрофілактика гнійних післяопераційних ускладнень. Використовували цефалоспорини, які вводили внутрішньомўязево за 30-40 хвилин до операції. При наявності гострого холециститу та при інтраопераційному пошкодженні жовчного міхура антибіотикотерапія проводилась на протязі 3-4 діб. Пацієнтам старшим 50 років, хворим з надлишковою вагою і з супутньою венозною патологією проводилась профілактика тромбоемболії легеневої артерії препаратами клексан і фраксипарин.

Передопераційне обстеження пацієнтів з хронічним калькульозним холециститом проводилось в поліклініці. Оперативне втручання при хронічному калькульозному холециститі в переважній більшості випадків проводилось в день поступлення. Пацієнти виписувались додому після вилучення дренажа черевної порожнини і нормалізації температури. Завдяки цьому середній термін перебування хворого в стаціонарі становив 4,6 ±1,8 діб.

Лапароскопічні втручання виконуються трьома бригадами хірургів, кожен з яких пройшов курси по ендоскопічній хірургії. До операцій в якості першого і другого асистентів систематично залучаються субординатори і інтерни. Інформація про ендоскопічні оперативні втручання висвітлюється в лекційному матеріалі, проводяться практичні заняття з студентами 5 і 6 курсів, які проходять навчання на базі кафедри.

Висновки

Таким чином, лапароскопічна холецистектомія є ефективним і малотравматичним методом лікування пацієнтів з біліарною патологією. Переваги лапароскопічних втручань при лікуванні ЖКХ обумовлені незначною інтраопераційною травмою, скороченням терміну перебування хворого в стаціонарі, зменшенням кількості післяопераційних ускладнень і, як наслідок, зменшенням витрат на лікування пацієнтів.

Література

1. Балалыкин (1996) Эндоскопическая абдоминальная хирургия (Москва) ИМА-пресс. 152с.
2. Грубнік В.В. Пушпендра Шарма. Іляшенко В.В. (1998) Ендоскопічні втручання у хворих на холедохолітіаз. Шпитальна хірургія. 3: 63-64.
3. Еременко А.П. Майстренко Н.А. Нечай А.И. Нечай И.А. Стукалов В.В. (1999) Гепатобилиарая хирургия. (Санкт-Петербург) "Специальная Литература". 268с.
4. Ничитайло М.Е. Литвиненко А.Н. Дяченко В.В. Огородник П.В. Кондратюк А.П. Скумс А.В. Щербина С.И. (1998) Лапароскопическая холецистэктомия: 5-летний опыт. Анналы хирургической гепатологии. 3: 16-19.
5. Саенко В.Ф. Ничитайло М.Е. Дяченко В.В. Литвиненко А.Н. Огородник П.В. Кондратюк А.П. (1996) Лапароскопическая холецистэктомия. Первые итоги и перспективы. Клінічна хірургія. 11-12: 3-6.

© Український журнал малоінвазивної та ендоскопічної хірургії
(2001) Vol. 5; 2: 20-22

ДІАГНОСТИЧНО-ЛІКУВАЛЬНА ЛАПАРОСКОПІЯ У ХВОРИХ З УСКЛАДНЕННЯМИ В ПІСЛЯОПЕРАЦІЙНОМУ ПЕРІОДІ

Поліщук В.Т., Дикий О.Г., Борщівський В.М.

Житомирська обласна лікарня ім. О.Ф.Гербачевського, Україна

Diagnostic-treated Laparoscopy in Patients with Early Postoperative Compications

V.T. Polischyk, O.G. Dikij, V.M. Borschinskij

Zitomir Regional Hospital, Ukraine

Summary

In this article the criteria of diagnostic of early postoperating complications are examined, medical-diagnostic laparoscopy in 50 cases of these complications has been analyzed in detail. Given results, analysis of interferences gave us opportunity to develop and propose a method of laparoscopy interference conduction, ways of anaesthetic provision. In 60% of cases die conducted laparoscopy made it possible to avoid relaparotomy.

Вступ

Діагностика та лікування ускладнень в ранньому післяопераційному періоді є важким завданням. Два основних фактори — стертість клініки та психологічний бар'єр хірурга щодо проведення релапаротомії — призводять до відтягування часу проведення релапаротомії. Як наслідок, релапаротомія виконується тоді, коли наявність ускладнення вже не викликає сумніву, а компенсаторні ресурси організму щодо подолання патологічного процесу — виснажені. Це є однією з причин високої летальності після проведення релапаротомії — 50,9% за даними Петрова В.П. Відношення ж до діагностичної лапароскопії в післяопераційному періоді дуже стримане, що мотивується високим ризиком пошкодження внутрішніх органів при проведенні лапроцентезу із-за злук та динамічної кишкової непрохідності.

Мета роботи: вивчити можливості лапароскопії у хворих з підозрою на розвиток післяопераційних ускладнень в діагностиці та лікуванні даних ускладнень.

Матеріали та методи

За період з 1997 по 2000 р.р. у відділенні Житомирської обласної лікарні ім.О.Ф.Гербачевського лапароскопічні втручання з приводу діагностики ускладнень в ранньому післяопераційному періоді проведено у 50 хворих. Середній вік хворого склав 57,6 років (наймолодший — 30 років, найстарший — 77 років). Характер патології та оперативні втручання, проведені хворим, представлені в таблиці 1.

Попередня діагностика ускладнень в ранньому післяопераційному періоді грунтувалась на критеріях, описаних Заверного Л.Г. Основні з них — це погіршення загального стану хворого, наростання тахікардії з нестабільною гемодинамікою, посилення болей в животі, збільшення тривалості газового періоду або повторне послаблення перистальтики після її відновлення, наростання лейкоцитозу з зсувом формули вліво, зростання ШЗЕ та рівня середніх молекул. При внутрішньочеревних кровотечах: поява інтенсивного геморрагічного випоту по дренажам з рівнем гемоглобіну у випоті від 20 до 80 г/л, нестабільність гемодинаміки зі схильностю до гіподинамії. При цьому рівень гемоглобіну, еритроцитів та гематокриту в периферичній крові переважно залишались незміненими. Часто єдиним проявом внутрішньої кровотечі в ранньому післяопераційному періоді був немотивований прогресуючий гіподинамічний синдром на фоні адекватної інфузійної терапії. На відміну від Заверного Л.Г., при виникнені підозри на розвиток ускладнень, замість динамічного спотереження за хворим ми використовували лапароскопію. Діагнози, з якими хворим проводили лапароскопію представлені в таблиці 2.

Таблиця 1. *Об'єм основних оперативних втручань*

Вид оепративного втручання	Кількість
Гастроентероанастомоз з анастомозом Брауна	2
Ваготомія з висіченням або екстеріорізацією виразки	3
Резекція тонкого або товстого кишківника	3
Некрсеквестректомія, абдомінізація підшлункової з алози, оментопанкреатопексія	2
Резекція підшлункової залози (дистальна та проксимальна)	3
Холецистектомія нерозширена	3
Розширена холецистектомія	16
Резекція шлунка з приводу виразкової хвороби	4
Ушивання ран або перфоративних виразок тонкого кишечника	5
Інші	9
ВСЬОГО	50

Таблиця 2. *Діагноз до лапароскопії*

Діагноз до проведення лапароскопії	Всього
Недостатність швів анастомозу	2
Гострий аппендицит	1
Післяопераційний абсцесс черевної порожнини	2
Етапна санація черевної порожнини при перитоніті	1
Злукова хвороба очеревини, стороннє тіло черевної порожнини	1
Внутрішньочеревна кровотеча	5
Некроз петлі кишечника	2
Менханічна або динамічна непрохідність кишечника	3
Гострий післяопераційний панкреатит	1
Післяопераційний перитоніт неясного генезу	32
Загальний підсумок	50

Техніка виконання лапароскопії

Лапароскопія проводилась під ендотрахеальним наркозом. Місцеве та внутрішньовенне знеболення застосовувались на етапі розробки та освоєння методу. Надалі ми відмовились від цих методів знеболення, як від таких, що не дазволяють адекватно провести діагностичні та лікувальні маніпуляції під час лапаросокпії. Лапароскопію виконували на відеокомплексі фірми "Karl Storz". Пневмоперитонеум формували через голку Вереш з послідуючим введенням 11-мм троакару для лапароскопу через цей же доступ. В 2 випадках пневиоперитонеум накладали шляхом інсуфляції газу через дренажну трубку. Відкритий спосіб формування пневмоперитонеуму не застосовували. При виборі точки проколу користувались наступними принципами: точка прколу повинна знаходитись якомога далі від післяопераційного рубця та від зони оперативного втручання; з точки проколу повинна забезпечуватись можливість якомога ближче підвести лапароскоп до зони патології. Ми для формування пневмоперитонеуму використовували ліву здухвиину ділянку в 42 випадках, праву здухвинну ділянку — в 5 випадках, параумбілікальну зону — в 3 випадках. В жодному випадку ми не спостерігали пошкодження органів черевної порожнини при формуванні пневмоперитонеуму та введенні троакару для лапароскопу. Для проведення лікувальних маніпуляцій використовували додаткові доступи. Точки введення додаткових портів повинні бути вільні від злук і забезпечувати можливість проведення необхідних маніпуляцій та дренування черевної порожнини. Найбільш часто для цього використовували передньоаксілярні точки в обох підребір'ях.

Злуковий процес: в 96% хворих злуки утворювались між черевною стінкою та прилягаючими тканинами по ходу операційного рубця, були рихлі та легко роз'єднувались тупим шляхом. Такі злуки не перешкоджали огляду всієї черевної порожнини. Другий тип злук — це злуки, що локалізувалися в зоні основних хірургічних маніпуляцій при первинному втручанні. В нашому дослідженні — це були злуки в підпечінковому просторі (2%). Ці злуки більш щільні, їх роз'єднання пов'язане з ризиком травми печін-

Таблиця 3. *Об'єм лапароскопії та результати лікування 1-ї групи хворих*

Кількість хворих	Діагноз після лапароскопії	Об'єм лапароскопічного втручання	Померло	Причина смерті
11	Патології не виявлено	Діагностична лапароскопія	1	СПОН внаслідок великого об'єму операції
2	Післяопераційна кишков динамічна непрохідність	Діагностична лапароскопія	—	—
4	Післяопераційний реактивний перитоніт	Лапароскопічна санація та дренування черевної порожнини	—	—
3	Внутрішньочеревна кровотеча з ложа ж.міхура	1. діагностична лапароскопія. 2. діагностична лапаросокпія+ санація та дренування черевної порожнини. 3. коагуляція ложа+ санація та дренування черевної порожнини.	1	Наростаюча гепато-целюлярна недостатність
4	Жовчевий перитоніт (місцевий-1 та розлитий-2)	Санація та дренування черевної порожнини.	1	СПОН (хворий оперований в термінальній стадії перитоніту)
2	Здавлення відвідної петлі інфільтратом	Відеоасистуюча єюностомія	—	—
3	Розлитий перитоніт	Етапна санація лапароскопічним способом	3	СПОН
1	Стороннє тіло ЧП (хірургічна голка)	Адгезіолізис та видалення стороннього тіла	—	—

Таблиця 4. *Об'єм лапароскопії та результати лікування 2-ї групи хворих*

Кількість хворих	Діагноз після лапароскопії	Об'єм лапароскопії (причина смерті)	Померло
9	Розлитий гнійно-фібринозний перитоніт	Діангостична лапароскопія + релапаротомія	5 (СПОН)
2	Піддіафрагмальний абсцес	Діангостична лапароскопія + релапаротомія	1 (СПОН)
1	Внутрішньочеревна кровотеча	Діангостична лапароскопія + релапаротомія	
1	Місцевий жовчевий перитоніт	Діагностична лапароскопія, санація та дренування черевної порожнини (релапаротомія на 3-ю добу)	
4	Післяопераційний перитоніт	Діангостична лапароскопія + релапаротомія	1 (СПОН)
2	Гостроий післяопераційний панкреатит	Діагностична лапароскопія, санація та дренування черевної порожнини. (релапаротомія: 1-в зв'зку з наростання ПОН; 1-в стадії гнійних ускладнень)	1 (СПОН)
1	Патології не виявлено	Діагностична лапароскопія + релапаротомія на 3-ю добу в зв'язку з відсутніссю позитивної динаміки.	

ки і проводиться тільки в разі крайньої необхідності. В 2% випадків, у хворих після оментопанкреатопексії злуковий процес закривав весь верхній поверх черевної порожнини і робив неможливим огляд верхнього поверху.

Результати та їх обговорення

Всі хворі розділено на дві групи: 1-а — хворі, в яких релапаротомія не проводилась (30 хворих); 2-а — хворі, в яких була проведена релапаротомія (20 хворих). Групи однакові по віку та виду проведених первинних оперативних втручань. Об'єм лапароскопічних втручань та результати лікування приведені в таблицях 3 і 4.

Дискусія

У хворих з післяопераційним жовчнвим перитонітом, в яких повторне втручання обмежилось лапароскопічною санацією та дренуванням черевної порожнини, особливу увагу приділяли дренуванню правого підпечінкового простьору, як зони, в якій знаходилось джерело холереї. Додаткових маніпуляцій щодо встановлення та ліквідації причини холереї не проводили.

Діагноз післяопераційний реактивний перитоніт ми виставляли, якщо під час лапароскопії в черевній порожнині у них виявляли від 200 до 500 мл серозного випоту, гіперемію кишкових петель, іноді з нашаруваннями фібрину, помірний парез тонкого кишківника з поодинокими в'ялими перистальтичними рухами. При цьому інших патологічних вогнищ (неспроможних швів, підтікання жовчі, тощо) не виявляли. Ці явища ми пояснювали виникненням запальної реакції-відповіді на первинну інтраопераційну травму зі сторони кишківника. До цієї ж групи можна віднести післяопераційну динамічну кишкову непрохідність. Еффективність лапароскопічної санації та послідуючої консервативної терапії, спрямованої на коррекцію синдрому загальної запальної відповіді та стимуляцію моторики кишечника, підтверджують наші припущення.

При внутрішньочеревній кровотечі від релапаротомії відмовлялись, якщо лапароскопічно достовірно було встановлено наявність гемостазу або останній був досягнутий лапароскопічним способом, в черевній порожнині була невелика кількість крові та згустків, була можливість видалити кров, що потрапила в черевну порожнину лапароскопічним способом, достовірно було встановлено джерело кровотечі.

Що стосується виконання лапароскопії як етапної санації у хворих, оперованих з приводу розлитого гнійного перитоніту, то в нашому дослідженні лапароскопія в усіх випадках виявилась неефективною. Невелика кількість спостережень та той факт, що всі хворі оперовані з приводу запущеного перитоніту не дозволяє нам зробити висновків щодо ефективності лапароскопії у даної категорії хворих.

Висновки

1. Діагностично-лікувальна лапароскопія у хворих з підозрою на післяопераційні ускладнення з високою точністю дозволяє встановити показання до релапаротомії; в 60% випадків дозволяє уникнути повторних втручань та дозволяє значно скоротити діагностичний етап при підозрі на виникнення післяопераційних ускладнень.
2. Ризик травми внутрішніх органів при проведенні лапароскопії значно перевищений, а злуковий процес легко ліквідовується і практично не зменшує діагностичної цінності лапароскопії.
3. Формування пневмоперитонеуму в післяопераційних хворих слід проводити в лівій здухвинній ділянці, де після лапаротомії практично не зустрічається злук.

Література

1. Заверний Л.Г. (1996). Релапаротомия: определение показаний и результаты. Хирургия. 1: 66-69
2. Перминова Г.И. (1999). Санацмонная послеоперационная лапароскопия с бактериологическим экспресс-методом в комплексном лечении больных с распространенным перитонитом. Вестник хирургии. 4: 73-76

© Український журнал малоінвазивної та ендоскопічної хірургії
(2001) Vol. 5; 2: 23-25

ЕНДОСКОПІЧНІ ТА МОРФОЛОГІЧНІ ПРОЯВИ ГЕЛІКОБАКТЕРІОЗУ ТА РЕФЛЮКС-ГАСТРИТУ В ОСІБ МОЛОДОГО ВІКУ

Гомоляко І.В., Бурий А.Н., Рижій Л.М., Крощук В.В.

Інститут хірургії та трансплантології АМН України, Київ

Endoscopic and morphological Peculiarities of HP-infection and Gastritis

I.V. Gomolako, A.N. Burij, L.M. Rizij, V.V. Kroschuk

Institute of Surgery and Transplanthology, Ukraine, Kiev

Summary

An analysis of the peculiarities of gastroduodenal pathology in patients 16 — 20 years old associated with HP-infection. It was ascertained the constant nosologic state in different investigation groups (duodenal ulcer — 18,2 — 27,2%, gastric ulcer — 4,6 %, chronic gastritis and gastroduodenitis — 18,2 — 22,7%, fibrous deformation of duodenal bulb — 50,0 — 54,5%), HP-infection was absent in 27,2 % of patients, duodenogastric reflux, which can play an important role in persistence and activation of HP-infection, in almost 100 % of patients.

Вступ

Гастродуоденальна патологія є однією із найрозповсюдженіших груп захворювань, які можуть призводити до ураження та інвалідизації ще у молодому віці, що обумовлює значний соціальний ефект. Тому вивчення особливостей формування та перебігу цих захворювань у молодих людей має важливе значення, тим більше з огляду на сучасні уявлення про інфекційну природу цієї патології [4, 6, 7, 10]. Відомий зв'язок між інтенсивністю запальної реакції, загальними морфологічними проявами та рівнем обсіменіння [2, 5] у дорослих пацієнтів с тривалим анамнезом та тривалим запальним процесом не завжди чітко простежується, особливо із урахуванням мозаїчності заселення слизової оболонки Helicobacter pylori (HP) та нерівномірності проявів запальної реакції.

У зв'язку з цим метою нашого дослідження було морфологічне вивчення особливостей гастродуоденальної патології у пацієнтів віком 16 — 20 років (призивників) з огляду на наявність гелікобактерної інфекції.

Матеріал та методи

Обстежувались пацієнти чоловічої статі допризивного (16 — 17 років) та призивного (18 — 20 років) віку, всього 44 особи з відносно коротким, не більше 3-5 років анамнезом захворювання. В першу групу (n= 22) увійшли пацієнти в період загострення при наявності скарг диспептичного характеру: вираженого больового синдрому, втрати апетиту, відрижки, печії, важкості в епігастральному відділі. Виникненню загострення передували різні стресові ситуації (екзамени, фізичні та емоційні перевантаження, переохолодження, респіраторні захворювання та ін.).

В другу групу (n=22) увійшли пацієнти, які обстежувались по запиту воєнкомату. Серед них в цей час не мали скарг диспептичного характеру 17 пацієнтів, а 5 знаходились у фазі загострення.

Після збору анамнезу та загального обстеження пацієнтам виконувалась діагностична єзофагогастродуоденофіброскопія ендоскопами FG-29JH (Pentax) та GIF -Q10 (Olympus). Під час ендоскопії із найбільш уражених запальним процесом ділянок слизової оболонки забирали відщипки для цитологічного та гістологічного дослідження. Парафінові зрізи забарвлювали гематоксиліномеозином та азуреозином. Мазки — відбитки забарвлювали за методикою Романовського-Гімза, інтенсивність обсіменіння HP оцінювали напівкількісно за візуально-аналоговою шкалою (0 — 3 ступінь). У частини пацієнтів наявність HP оцінювали експрес-уреазним тестом (Денолтест фірми Yamanouchi). Порівняння чутливості, інформативності, зручності та ціни гістологічного, цитологічного, уреазного та імуноферментного методів дозволило зупинити вибір на комплексному цитологічному та гістологічному дослідженні, що співпадає із загальноприйнятою

точкою зору і розглядається як "золотий стандарт" дослідження на гелікобактеріоз [1, 2, 9].

При ендоскопічному дослідженні у пацієнтів обох груп була виявлена патологія шлунку та дванадцятипалої кишки (таблиця 1). Перелік нозологічних форм свідчить, що обидві групи хворих є ідентичними не тільки за статтю та віком, але і за характером виявленої патології. Основною формою патології, незважаючи на молодий вік в обох групах пацієнтів була рубцьово-виразкова деформація (РВД) цибулини дванадцятипалої кишки (ДПК).

Відносно нозологічних форм НР(-) пацієнти розподілилися наступним чином. У І групі: 1 пацієнт із рубцьово-виразковою деформацією, а 2 — із виразкою цибулини дванадцятипалої кишки, 3 — із хронічним гастритом. У ІІ групі: 2 пацієнти із рубцьово-виразковою деформацією, 2 — із виразкою цибулини дванадцятипалої кишки, 2 — із хронічним гастритом.

Обидві групи за рівнем інфікованості суттєво не відрізнялись (табл. 2). У пацієнтів І групи (фаза загострення) у 17 (72,8 %) ступінь обсіменіння був високим (2+, 3+). В ІІ групі, більшість пацієнтів якої знаходилась в фазі ремісії, 50 % хворих мали низький рівень обсіменіння (1+) і лише у 5 хворих з активним запальним процесом (22,8 %) був відмічений середній та високий рівень обсіменіння.

При ендоскопічному дослідженні було встановлено, що у сильно інфікованих НР-позитивних пацієнтів І та ІІ групи при РВД та виразці ДПК, хронічному активному гастриті та виразці шлунку мали місце типові зміни ендоскопічної картини шлунку. Загальну ендоскопічну картину обумовлювали сполучення декількох ендоскопічних ознак запального процесу наведені нижче. Складки слизової оболонки шлунку, як правило, виглядали нормальними, або потовщеними (85,7 %). Потовщення складок супроводжувалось помірно вираженим набряком.

Звертала на себе увагу велика кількість секрету (100,0 %) прозоро-жовтуватого або тьмяножовтуватого коліру. Крім того, на поверхні слизової оболонки виявлялась велика кількість слизу, наявність якого була особливо помітна при взятті біопсії.

Вираженими були еритематозні зміни (100,0 %). Гіперемія антрального відділу шлунку була досить вираженою і нерівномірною, що створювало або типову для НР-інфекції картину плямистої еритеми, або картину своєрідної строкатості та рихлості антрального відділу за рахунок чергування густо розташованих яскравіших та блідіших ділянок слизової оболонки. Гребенеподібна еритема різного ступеню вираженості виявлялась у 33,3 % пацієнтів (рідше ніж у дорослих).

Типовими проявами гелікобактеріозу у пацієнтів молодого віку із високим ступенем обсіменіння були різні види папул — прості та із ерозованою верхівкою (45,6 %).

У слабо інфікованих пацієнтів була відмічена слабка або помірна запальна реакція у вигляді дифузної еритеми в антральному відділі шлунка, папули та ерозії були відсутні.

У НР(-) пацієнтів складки слизової оболонки або мали нормальний вигляд, або незначно зменшені в об'ємі, згладжені. Характерними були незначний набряк, строкатість (66,0 %) та дифузна еритема (50,0 %), що розповсюджувались на весь шлунок. На цьому фоні спостерігались різної вираженості петехії та ангіоектазії (33,0 %).

Досить характерними для ендоскопічної картини в обох групах були прояви дуоденогастрального рефлюксу: жовтуватий колір секрету, порушення перистальтичних рухів, але виражений жовчний рефлюкс спостерігався тільки у НР (-) хворих.

Гістологічне дослідження біоптатів слизової оболонки антрального відділу шлунку виявило деякі особливості формування запальної реакції в слизовій оболонці шлунку НР(-) і НР(+) хворих цієї вікової групи. У НР-позитивних хворих з високим та низьким рівнем обсіменіння, як при ендоскопічному дослідженні, так і при гістологічному дослідженні на перший план виступала запальна реакція, вираженість якої прямо залежала від кількості НР. Дифузний хронічний запальний інфільтрат охоплював власну пластинку слизової оболонки та підслизовий шар і мав типовий клітинний склад — лімфоцити, плазматичні клітини, еозинофіли, гістіомакрофагальні елементи. Лімфоцити і плазматичні клітини спостерігались або в однаковій кількості, або переважали плазмоцити. Шлункові залози були віддалені одна від одної за рахунок інфільтрації, що створювало картину псевдоатрофічних змін. Ворсинки також були потовщені та інфільтровані. У відповідності із рівнем обсіменіння знаходились кількість та активність лімфонодулів слизової оболонки.

У НР(+) пацієнтів із високим рівнем НР-обсіменіння гістологічна картина доповнювалась наявністю в слизовій оболонці великої кількості нейтрофільних гранулоцитів. Останні інфільтрували епітелій, знаходились на його поверхні, в просвіті ямок, виявлялись у складі запального інфільтрату, але формування крипт-абсцесів спостерігалось лише в одному випадку, тобто найбільш поширеною

Таблиця 1. *Основні нозологічні форми, що спостерігаються у пацієнтів допризивного та призивного віку (частота в абс. од., %)*

Назва захворювання	І група		ІІ група	
Виразка дванадцятипалої кишки	4	18,2 %	6	27,2 %
Рубцьово-виразкова деформація цибулини дванадцятипалої кишки	12	54,5 %	11	50,0 %
Виразка шлунку	1	4,6 %	1	4,6 %
Хронічний гастрит та Гастродуоденіт	5	22,7 %	4	18,2 %

Таблиця 2. *Ступінь обсіменіння слизової оболонки антрального відділу шлунку (%)*

Група спостереження	Нульовий ступінь обсіменіння (0)	Слабкий ступінь обсіменіння (1+)	Помірний та високий ступінь обсіменіння (2+, 3+)
І група	27,2 %	—	72, 8 %
ІІ група	27, 2 %	50,0 %	22, 8 %

серед пацієнтів даної групи були перша і друга стадія активного запалення. У пацієнтів із низьким рівнем обсіменіння та HP-негативних нейтрофіли або взагалі не виявлялись, або виявлялись окремі елементи. Картини вираженого набряку слизової оболонки у сполученні із слабкою лімфоплазмоцитарною інфільтрацією були також характерними для HP(-) хворих.

Гіперемія слизової оболонки була обумовлена значним дифузним або осередковим розширенням капілярів слизової оболонки на різних рівнях їх розташування, застійними проявами у вигляді підвищеного кровонаповнення, стазів. У верхівках ворсин утворювались капіляри лакунарного типу, клубки мілких капілярів, спостерігались розриви капілярів з утворенням невеликих крововиливів. В області крововиливів спостерігались виражені дистрофічні та некробіотичні зміни в епітелії, що вкривав верхівки ворсин, але некроз покривного епітелію і формування ерозій спостерігалось лише при високому рівні HP-інфікованості.

Слизовий покрив вимивається під час обробки гістологічного матеріалу, але на цитологічних препаратах HP(+) хворих він виявлявся у дуже великій кількості у вигляді довгих базофільних пасм. У HP-негативних та у пацієнтів із низьким рівнем обсіменіння слиз в цитологічних препаратах був відсутній або виявлявся у дуже невеликій кількості.

Ендоскопічна ознака "рихлість" з огляду на гістологічну картину слизової оболонки обумовлена комплексом різних причин (набряк, нерівномірний інфільтрат), але найбільш вірогідною є зміна рел'єфу слизової оболонки. Гістологічно і у HP(+) і у HP(-) пацієнтів явищу рихлості на мікроскопічному рівні відповідали ознаки рефлюксного гастриту — фовеолярна гіперплазія, поглиблення ямок, нерівність їх контурів, звивистість залоз, яка особливо різко у вигляді типових штопоровидних залоз проявлялась при жовчному рефлюксі.

Незалежно від наявності HP у цих випадках спостерігалось пошкодження покривного епітелію із вираженими дистрофічними, а часом і некробіотичними змінами. Сутність цих змін прявлялась порушенням проліферативних процесів і відповідно вираженою нерівномірністю будови — ділянки нормального епітелію чергувались із ділянками сплощених клітин із базофільною гомогенною цитоплазмою без ознак слизоутворення та з ділянками гіперплазії. На сторонах ворсинок епітеліоцити зберігали звичайну будову. Відбувалось зміщення вісі епітеліальних клітин відносно базальної мембрани на 45 і більше. Ознаки виражених атрофічних змін та кишкова метаплазія в жодному випадку виявлена не була.

Висновки

Таким чином, при дослідженні слизової оболонки у HP(-) і HP(+) пацієнтів молодого віку з клінічною картиною диспепсії в стані загострення та реміссії виявлено наявність активного хронічного антрального гастриту. При цьому відмічався досить сталий нозологічний склад, у якому більше 50 % становила РВД цибулини ДПК. Співвідношення інфікованих та неінфікованих пацієнтів становило 2,7, що не відрізняється від аналогічних даних, одержаних при дослідженні дорослих пацієнтів [8]. За даними ендоскопічного дослідження мала місце висока (майже 100 %) частота дуоденогастрального рефлюксу, а гістологічна картина гастриту у HP(-) та HP(+) пацієнтів відрізнялась лише за інтенсивністю інфільтрації нейтрофільними гранулоцитами, що створювало складності диференційної діагностики між гелікобактерним та рефлюксним гастритом, а також оцінка первинності кожного з цих процесів в патогенезі HP- інфекції.

Одержані дані свідчать про певний взаємозв'язок між HP-інфекцією та наявністю та вираженістю запального процесу у шлунку та ДПК. Але сталість нозологічного складу в різних групах дослідження, частота інфікованості та поширення рефлюксних процесів наводить на думку про більш складні відносини між макро- та мікроорганізмом при гелікобактеріозі і про важливу патогенетичну роль дуоденогастрального рефлюксу, завдяки якому можуть створюватись умови для персистенції та активації HP- інфекції.

Література

1. Аруин Л.И. , Григорьев П.Я., Исаков В.Я., Яковенко Э.П. (1993). Хронический гастрит. Амстердам. 362 с.
2. Аруин Л.И., Исаков В.А. (1995). Оценка обсемененности слизистой оболочки желудка Helicobacter pylori и активности хронического гастрита. Архив патологии. 3: 75-76.
3. Аруин Л.И. (1997). Новая классификация гастрита. Рос. журн. гастроэнтерологии, гепатологии, колопроктологии. 7; 3: 82-85.
4. Ивашкин В.Т., Мегро Ф., Лапина Т.Л. (1999) Helicobacter pylori: революция в гастроэнтерологии. Москва Триада Х. 255 с.
5. Иншаков Л.Н., Масевич Ц.Т., Асанина Л.М., Аброян Н.А., Фомина В.М. (1999). Эндоскопические и гистологические изменения слизистой оболочки культи желудка при инфицировании Helicobacter pylori Вестник хирургии. 2: 13-16.
6. Передерий В.Г., Ткач С.М., Швец Н.И. и др. (1997). Язвенная болезнь или пептическая язва? Современные представления о причинах возниконовения, новых подходах в лечении и возможностях вылечивания язвы желудка и двенадцатиперстной кишки. Киев: Здоров'я. 158 с.
7. Поташов Л.В., Морозов В.П., Савранський В.М., Арутюнян А.А. и др. (1999). Особенности геликобактериоза при гастродуоденальных язвах и их осложнениях. Вестник хирургии. — 158; 4: 22-24.
8. Саенко В.Ф., Гомоляко И.В., Бурый А.Н., Диброва Ю.А. (2000). Организация лечебной помощи пациентам с гастродуоденальной патологией, ассоциированной с геликобактериозом в хирургической клинике. Гастроентерологія. Міжвідомчий збірник. Вип. 31. Дніпропетровськ. 45-48.
9. Lee A., Megrand F. (1996). Helicobacter pylori (Techniques for clinical diagnosis & basic research) Byk Gulden. 305 c.
10. Warren J.R., Marshall B.J. (1983). Unidentified curved bacilli on gastric epithelium in active chronic gastritis. Lancet. 2: 1273-1275.

© Український журнал малоінвазивної та ендоскопічної хірургії
(2001) Vol. 5; 2: 26-28

ВІДЕОАСИСТУЮЧА ХОЛЕЦИСТОЕНТЕРОСТОМІЯ У ХВОРИХ З НЕОПЕРАБЕЛЬНИМ РАКОМ ГОЛІВКИ ПІДШЛУНКОВОЇ ЗАЛОЗИ

Поліщук В.Т., Дикий О.Г., Волков А.О., Борщівський В.М.

Житомирсько обласна лікарня ім. О.Ф.Гербачевського, Україна

Video-Assisted Cholecystoenterostomy in Patients with Pancreas Tumor IV

V.T. Polischyk, O.G. Dikij, A.O. Volkov, V.M. Borschinskij

Zitomir Regional Hospital, Ukraine

Summary

The method of palliative surgical treatment of patients with tumor-caused obstructive jaundice — video-assisted cholecystoenterostomy was described in this article. The results of 10 patients treatment using this method were analyzed. It is concluded that the procedure proposed has obvious advantages over the conventional way of cholecystoenterostomy forming and may be recommended for the patients with established impossibility of radical treatment that had been exposed during the preoperative examination.

Вступ

Зростання в останні роки захворюванності на онкопатологію голівки підшлункової залози, що супроводжується обтураційною жовтяницею, низька операбельність цієї патології (практично всі джерела повідомляють, що радикальне видалення пухлини можливе в близько 20% хворих), висока травматичність панкреато-дуоденальної резекції та незадовільні віддалені результати зумовлюють актуальність використання палліативних методів в лікуванні хворих з обтураційною жовтяницею неопластичного генезу. Бурхливий розвиток малоінвазивних методів оперативних втручань за останнє десятиріччя і, в першу чергу, іх малотравматичність стали поштовхом до застосування їх і у хворих з обтураційними жовтяницями. При цьому малоінвазивні методи можуть застосовуватись і як самостіне втручання, і як один з етапів лікування.

Всі малоінвазивні методи оперативного лікування хворих з обтураційними жовтяницями пухлинного генезу можна розділити на дві великі групи: втручання, що забезпечують відведення жовчі назовні, та втручання, що забезпечують внутрішнє жовчевідведення. З першої групи втручань сьогодні найчастіше використовують черезшкірне черезпечінкове дренування жовчевивідних шляхів [11], холецистостомія під контролем УЗД або лапароскопу [10,13,14]. Недоліком цих методів лікування як кінцевих є постійна втрата жовчі, що з часом призводить до ряду метаболічних порушень (ахолічний синдром, авітаміноз, дизелектролітні розлади). З другої групи методів найбільш часто використовують ЕПСТ з з бужуванням зони пухлинного стенозу і проведення через неї внутрішнього ендобіліарного дренажа [9,12], встановлення ендопротезу черезшкірним черезпечінковим доступом [6,7]. Недоліки цих методів: термін функціонування дренажа складає 1,5-9 місяців [9], в середньому 4 місяці, дренування не завжди вдається виконати, маніпуляція супроводжується рядом ускладнень (міграція дренажа, гострий панкреатит, гострий холангіт, кровотеча з папілотомної рани [11], а також супроводжується променевим навантаженням на хворого та персонал). У віддаленому періоді 17,5% хворих потребують заміни ендопротезу [7].

Традиційні методи оперативного лікування є травматичні, що не байдуже для хворих похилого віку або з супутньою соматичною патологією. Цю думку підтверджує висока летальність після таких втручань: від 6,5% [1] до 16,2% [3,5] та високий відсоток післяопераційних ускладнень — 16,1% [3].

Спробу поєднати вигоди малоінвазивних методик, перш за все їх малотравматичності та використати при цьому переваги традиційних палліативних втручань здійснив Устінов Г.Г. [14], який застосував

спосіб формування холецистоентероанасомозу з мінідоступу. Недоліком даного втручання є те, що лапароскопія застосовується тільки як засіб візуально оцінити стан органів гапатобіліарної зони та намітити оптимальну точку для виконання мікролапаротомії. По-друге, для анастомозування з жовчевим міхуром береться прилягаюча в рану петля тонкої кишки, тобто не враховується відстань від дуоденоєюнального переходу до анастомозу.

Ми пропонуємо розроблений нами спосіб малоінвазивного палліативного втручання, який, на нашу думку, вигідно поєднує переваги традиційного та малоінвазивного методу. Даний метод розроблений та застосовується нами з 1997р.

Техніка втручання

Втручання проводиться під загальним знеболенням (ендотрахеальний наркоз).

Доступ: 1-й троакар (11-мм) вводиться в параумбілікальй зоні після формування пневмоперитонеуму через голку Вереш. Проводиться діагностична лапароскопія з визначенням видимих метастазів печінки, оцінюється стан жовчевого міхура (наявність симптому Курвуаз"є). Додаткові троакари вводяться в слідуючих точках: 11-мм — в лівому підребір"ї по середньопідкрильцевій лінії; 5-мм — в лівому підребір"ї по середньоключичній лінії та два 5-мм — в правому підребір"ї по середньоключичній лінії з інтервалом близько 4-6 см між ними.

Етапи оперативного втручання: з лівого підребір"я піднімається великий сальник і відтягується до лівого купола діафрагми так, щоб для огляду відкрився корінь поперекової кишки та петлі тонкого кишківника. Маніпулюючи дисекторами з лівого та правого підребір"я, ідентифікують дуоденоєюнальний перехід, на відстані 40 см від якого захоплюють петлю тонкої кишки та підтягують до жовчевого міхура. Слідуючим етапом через вільний троакар в правому підребір"ї пунктують жовчевий міхур, евакуюють жовч, захоплюють міхур за дно та підтягують до черевної стінки.

В правому підребір"ї між введеними тракарами здійснюють мікролапаротомію. В рану виводять захоплену петлю тонкої кишки і дно жовчевого міхура та формують холецистоентероанастомоз. Останній занурюють в черевну порожнину. Підтягуючи в рану кінці анастомозованої петлі, визначають привідну петлю, на яку на відстані 10 см від анастомозу накладають заглушку по Шалімову.

Останнім етапом в рану виводять привідну та відвідну петлі, точніше їх ділянки, що знаходяться на відстані 20 см від анастомозу та формують між ними ентероентероанастомоз по Брауну. Підпечінковий прстір дреніють трубкою.

Результати та їх обговорення

За вказаним методом прооперовано 10 хворих. Середній вік хворого склав 72,4 роки (наймолодший — 69, найстарший — 81). Всі хворі мали супутню соматичну патологію, переважно з боку серцево-судинної системи.

Діагноз обтураційної жовтяниці пухлинного генезу западозрювали, якщо в анамнезі у пацієнта не було клініки жовчево-кам"яної хвороби, розвитку жовтяниці не передував приступ печінкової коліки, фізікально визначався позитивний симптом Курвуаз"є. На доопераційному етапі з додаткових методів обстежень застосовували загальноклінічні та біохімічні лабораторні дослідження з обов"язковим визначенням рівня загального білірубіну сироватки та його фракцій, рівня АсТ та АлТ, лужної фосфатази, тімолової проби, залишкового азоту, креатиніну, сечовини, дослідженням стану згортальної системи крові. Паралельно встановлювали та уточнювали характер супутньої соматичної патології. Як кінцевий результат встановлювали ступінь операційного ризику, об"єм та тривалість доопераційної підготовки.

Стан панкреатогепатобіліарної зони оцінювали при проведенні УЗД. Діагноз неопластичної обтураційної жовтяниці встановлювали, якщо при УЗД виявляли розширення загальної жовчевої протоки та збільшений, тонкостінний, з чіткими контурами жовчевий міхур без конкрементів в просвіті. Паралельно оцінювали стан печінки та наявність ознак метастазування в печінкову тканину та стан підшлункової залози. В тканині останньої переважно виявляли помірне розширення вірсунгової протоки, іноді — збільшення розмірів голівки залози. Як правило саму пухлину при УЗД візуалізувати не вдавалось. Крім УЗД всім хворим обов"язково проводили ФЕГДС, під час якої оцінювали також стан фатерового соска. КТ проводили тільки тоді, коли дані інших досліджень не дозволяли встановити діагноз і визначити хірургічну тактику. Якщо після проведення вказаного комплексу обстежень не вдавалося встановити причину жовтяниці та визначити хірургічну тактику, то хворому прводили діагностичну лапароскопію. На пухлинну обструкцію термінального відділу холедоха вказувала наявність значно збільшеного, напруженого, але без жодних ознак запалення жовчевого міхура, іноді паралельно виявлялись метастази тканини печінки, з яких брали біопсію в обов"язковому порядку. Якщо під час лапароскопії діагноз обтураційної жовтяниці пухлинного генезу сумнівів не викликав, радикальне втручання в перспективі виконати видавалось не можливим (вік, супутня патологія, тощо), явища гепатаргії були відсутні, а рівень загального білірубіну не перевищував 150 ммоль/л, а також при стабільній гемодинаміці під час пневмоперитонеуму холецистоетеростомію проводили в один етап. В усіх інших випадках втручання завершували формуванням холецистостоми з послідуючою фістулографією. Як правило, застосування наведеного комплексу

обстежень в усіх випадках дозволяло провести диференційну діагностику між обтураційною жовтяницею та іншими видами жовтяниць та виділити з обтураційних жовтяниць жовтяниці, викликані пухлинною патологією голівки підшлункової залози або фатерового соска. Застосування наведеного алгоритму обстежень дозволило відмовитись від РПХГ як методу діагностики самої обтураційної жовтяниці та її причини.

В один етап втручання виконане в 4 хворих, в два етапи — в 6. При двухетапному лікуванні спочатку виконували лапароскопічну холецистостомію. Після ліквідації явищ жовтяниці та печінкової недостатності і стабілізації стану хворого виконували відеоасистуючу холецистоетеростомію. Середній термін перебування на ліжку після операції склав 5,5 дні. В день операції хворі починали вставати. Перистальтика відновлювалась на 1-у добу після операції, що дозволяло починати ентеральне харчування хворих, наркотичні анальгетики не застосовувались, добовий об"єм інфузії складав в середньому 1200-1600 мл, виключно за рахунок кристалоїдів, тривалість інфузійної терапії в середньому складала 1-2 дні. Ускладнень та летальних випадків після прведення втручання не було. Тривалість життя після операції склала від 9 до 17 місяців. В період після операції до появи клінічних симптомів неопластичного метастазування та ракової кахексії якість життя хворих була задовільною.

Висновок

1. Відеоасистуюча холецистоентеростомія може бути операцією вибору у хворих з обтураційною жовтяницею пухлинного генезу, в яких виконаня радикального втручання є неможливим. В хворих з високим рівнем білірубіну та явищами печінкової недостатності втручання необхідно виконувати в 2 етапи: на 1-му — застосовують один із способів зовнішньої декомпресії жовчевих шляхів.
2. Даний спосіб втручання вигідно поєднує переваги традиційних та малоінвазивних методів оперативного лікування.
3. Даний спосіб оперативного втручання можна вважати альтернативном традиціному методу формування холецистоентеростомії у хворих, в яких на етапі доопераційної підготовки встановлено, що радикальне втручання виконати неможливо.
4. Протипоказанням до застосуваня даного методу є обтурація жовчевивідних шляхів на рівні загальної печінкової протоки або воріт печінки; явища компресії дванадцятипалої кишки пухлиною.

Література

1. Велигоцкий Н.Н., (1998). Выбор метода хирургического лечения рака панкреатодуоденальной зоны — Материаллы 6 международной конференции хирургов гепатологов стран СНГ. Анналы хирургической гепатологии. 3; 3: 216-217
2. Герасимов Д.В., (1999). Эффективность эндоскопического стентирования желчных путей при опухлевой обструкции — 1-й Украинский конгресс по минимальной инвазивной и эндоскопической хирургии (5-7 октября 1999). Український журнал малоінвазивної і ендоскопічної хірургії. 3; 3: 49.
3. Джоробеков А.Д. (1998). Хирургическое лечение рака поджелудочной железы — Материаллы 6 международной конференции хирургов гепатологов стран СНГ. Анналы хирургической гепатологии. 3; 3: 220
4. Дяченко В.В. (1998). Малоинвазивные вмешательства из чрезкожного чрезпеченочного доступа у больных с механической желтухой — Материаллы 6 международной конференции хирургов гепатологов стран СНГ. Анналы хирургической гепатологии. 3; 3: 221
5. Запорожченко Б.С. (1998). Рак поджелудочной железы: возможности радикального лечения в отделении общехирургического профиля" — Материаллы 6 международной конференции хирургов гепатологов стран СНГ. Анналы хирургической гепатологии. 3; 3: 222-223
6. Ившин В.Г. (1999). Чрезкожные чрезпеченочные вмешательства у больных с механической желтухой — 1-й Украинский конгресс по минимальной инвазивной и эндоскопической хирургии (5-7.октября.1999). Український журнал малоінвазивної і ендоскопічної хірургії. 3; 3: 45
7. Лупальцев В.И. (1998). Пути улучшения результатов хирургического лечения рака поджелудочной железы — Материаллы 6 международной конференции хирургов гепатологов стран СНГ. Анналы хирургической гепатологии. 3; 3: 223
8. Насташенко И.Л. (1998). Тактика хирургического лечения больных с механической желтухой, обусловленой бластоматозной патологией поджелудочной железы — Материаллы 6 международной конференции хирургов гепатологов стран СНГ. Анналы хирургической гепатологии. 3; 3: 238
9. Павловский М.П. (1998). Хирургическое лечение больных с тяжелой обтурационной желтухой опухлевого генеза — Материаллы 6 международной конференции хирургов гепатологов стран СНГ. Анналы хирургической гепатологии. 3; 3: 239
10. Пострелов Б.М. (1998). Хирургическое лечение рака поджелудочной железы — Материаллы 6 международной конференции хирургов гепатологов стран СНГ. Анналы хирургической гепатологии. 3; 3: 240
11. Рахимов Б.М. (1998). Хирургическое лечение рака поджелудочной железы — Материаллы 6 международной конференции хирургов гепатологов стран СНГ. Анналы хирургической гепатологии. 3; 3: 241
12. Тищенко А.М. (1999). Изменение подходов к заболеваниям гепатобилиарной и панкреатодуоденальной зон — 1-й Украинский конгресс по минимальной инвазивной и эндоскопической хирургии (5-7 октября 1999). Український журнал малоінвазивної і ендоскопічної хірургії. 3; 3: 40-41
13. Устинов Г.Г. (1998). Щадящие операции при опухолях поджелудочной железы — Материаллы 6 международной конференции хирургов гепатологов стран СНГ. Анналы хирургической гепатологии. 3; 3: 245

© Український журнал малоінвазивної та ендоскопічної хірургії
(2001) Vol. 5; 2: 29-32

ЕНДОСКОПІЧНА ХАРАКТЕРИСТИКА СЛИЗОВОЇ ОБОЛОНКИ ШЛУНКУ ПРИ ГЕЛІКОБАКТЕР-АСОЦІЙОВАНІЙ ПАТОЛОГІЇ

Рижій Л.М., Гомоляко І.В., Бурий О.М., Григорова І.В., Крощук В.В.

Інститут хірургії та трансплантології АМН України, Київ

Endoscopic Picture of Gastric Mucous in HP-infection

L.M. Rizij, I.V. Gomolako, O.M. Burij, I.V. Grigorova, V.V. Kroschuk

Institute of Surgery and Transplanthology, Ukraine, Kiev

Summary

Today a very little quantity studies are existing to dedicate to the investigation of endoscopic picture for the Helicobacter injury of the stomach. The aim had became the studying of the peculiarities of endoscopic nature of gastric mucous associated with HP-infection.

The comparison of the endoscopic nature of gastric mucous for HP-positive patients and HP-negative patients with chronic gastritis and with ulcer of the duodenum have showed the existing of many signs for the Helicobacter injury of the stomach, for example - spotting and cresting erythema, increasing quantity of mucous and fur, friabling, oedema, diversity of colours, hemorrhagic and flat and raising erosions, knottying.

Listening signs together as rule have been observed no more 3-4 times, the signs have been expressed moderate or intensive and have been localized in antrum. HP-infection have been associated with presentation of hyperplastic processes in gastric mucous, but that association have not been considered as cause-consequence. The precise biopsy from more injuring parts of gastric mucous is ensuring a qualitative taking the material for morphologic investigations.

Keywords: endoscopy, helicobacteriosis, stomach, duodenum, mucous.

Виявлення Helicobacter pylori (HP) при асоційованій з ним патології спирається на гістологічні, бактеріологічні, біохімічні, серологічні, дихальні тести, полімеразна ланцюгова реакція (ПЛР) [1, 4, 5]. Езофагогастродуодено-фіброскопія (ЕГДФС) розглядається лише як проміжний етап дослідження, результати якого не пов'язуються із наявністю або відсутністю HP. Тому ендоскопічні дослідження відносно діагностики HP залишились на другому плані і на сьогоднішній день існує дуже невелика кількість робіт присвячених вивченню єндоскопічної картини гелікобактерного ураження шлунку. В них автори відмічають, що найбільш характерною ознакою гелікобактеріозу є потовщення шлункових складок за рахунок набряку, інфільтації та гіперпластичної реакції, а також ерозивно-виразкові ураження слизової оболонки [6, 7, 8]. Детальний аналіз єндоскопічної картини при наявності HP — інфекції не проводився. Але треба мати на увазі, що ЕГДФС є головним діагностичним засобом в діагностиці диспепсій [9] і на відміну від всіх перерахованих вище методів діагностики HP є методом, доступним переважаючий більшості лікувальних закладів, тому використання і розширення його діагностичних можливостей щодо HP має важливе практичне значення.

Метою даного дослідження стало вивчення особливостей ендоскопічної картини слизової оболонки шлунку при HP-асоційованій патології шлунку та дванадцятипалої кишки.

Всього було досліджено 94 пацієнти, які вперше звернулись із скаргами диспептичного характеру. Серед них із виразкою дванадцятипалої кишки виявилось 36 пацієнтів, із гастропатією — 58. Гастроскопія виконувалась за загальноприйнятою методикою ендоскопами FG-29JH (Pentax) та GIF-Q10 (Olympus) з урахуванням найменших відхилень стану слизової оболонки шлунку від норми. В основу оцінки стану слизової оболонки шлунку була покладена Мінімальна Стандартна Термінологія (MST) 1998 р., яка являє собою модифікацію попередніх класифікацій [11, 12]. У кожного пацієнта були проведені морфологічні дослідження біоптатів слизової оболонки антрального відділу шлунку для підтверджен-

ня наявності хронічного гастриту та встановлення його форми, а також для виявлення HP за "золотим стандартом" [4]. Наявність HP в гістологічних та цитологічних препаратах оцінювалась напівкількісно за візуально-аналоговою шкалою (від 0 до 3+). Було встановлено, що HP був виявлений у 27 (75 %) пацієнтів із виразкою дванадцятипалої кишки і у 42 (72 %) із гастропатією. Аналіз результатів ендоскопічного дослідження слизової оболонки шлунку проводився із урахуванням наявності (1 група) чи відсутності HP (2 група).

Основні результати досліджень наведені в табл. 1.

Дані таблиці свідчать, що в цілому у пацієнтів інфікованих HP зміни у слизової оболонці шлунку значно більш поліморфні у порівнянні із групою неінфікованих пацієнтів.

При HP-інфекції може спостерігатись і потовщення і нормальний вигляд складок. Нормальний рел'єф слизової оболонки не виключає інфікованності HP. На нормальних за розмірами складках на слизовій оболонці спостерігаються плоскі та піднесені ерозії, різні види еритеми, розпушеність слизової оболонки.

Гіперплазія, а точніше потовщення складок слизової оболонки шлунку е однією з найбільш сталих ознак наявності HP. Вона є інтегральною до таких важливих для даної патології проявів як набряк, запальна інфільтрація, гіперпластичні зміни.

Гіперпластичний процес в шлунку виглядає дуже поліморфним завдяки різній інтенсивності і нерівномірності проявів. Проста гіперплазія ендоскопічно оцінюється як дифузне рівномірне потовщення складок, посилення рел'єфу. При цьому спостерігається поява зернистості слизової оболонки та збільшення кількості пристінного слизу. Крім простої гіпертрофії виявляються і більш складні її варіанти. Так, на фоні рівномірної гіпертрофії можна виявити маленькі ділянки більш інтенсивної гіперплазії — протрузії розмірами в декілька зерен. Ці маленькі виступаючі над поверхнею структури нерівномірно розкидані по слизовій оболонкці. Крайнім проявом гіперпластичного процесу є нерівномірно потовщена слизова оболонка розділена лінійними щілинами або плоскими заглибленнями. Крім того, в антральному відділі може спостерігатись формування одиничних або множинних поліпів, що також є проявом гіперпластичного процесу у слизовій оболонці шлунку. Потовщені гіпертрофовані складки слизової оболонки шлунку в 7,2 % сполучаються із утворенням поліпів.

Потоншення складок нехарактерне для гострої фази гелікобактеріозу, але може спостерігатись в окремих випадках при виразці дванадцятипалої кишки у сполученні із рубцьово-виразковою деформацією та багаторічним виразковим анамнезом. На відміну від HP-негативних пацієнтів потоншення це незначне і головним чином зосереджене в антральному відділі. У HP-негативних хворих, навпаки, переважають зменшені у розмірах складки у всіх відділах шлунку типові для атрофованої слизової.

Дифузна еритема слизової оболонки шлунку спостерігається у всіх пацієнтів, але ступінь її вираженості може бути різним. В цілому по групі незначна дифузна еритема спостерігається в 13,8 %, помір-

Таблиця 1. *Частота основних ендоскопічних характеристик слизової оболонки шлунку у HP-позитивних і HP-негативних пацієнтів (в%)*

Ендоскопічна ознака	Кількість HP-позитивних пацієнтів (%) та локалізація змін	Кількість HP-негативнихі пацієнтів (%) та локалізація змін
Нормальні складки	47,8, антрум, шлунок	48,0, шлунок
Гіперплазія складок	43,5, антрум	—
Атрофія складок	8,7, антрум	52,0, шлунок
Еритема плямиста	100,0 антрум	12,0, тіло шлунка
Еритема дифузна	2,9, шлунок	32,0, шлунок
Еритема гребнеподібна	81,1, антрум	8,0, тіло шлунку
Набряк	97,1, атрум	28,0, антрум
Наявність секрету та слизу	100,0, антрум, шлунок	4,0, шлунок
Загальна строкатість малюнку слизової	27,5, антрум	24,0, тіло
Судинна реакція	37,7, антрум	12,0, тіло, шлунок
Папули	15,9, антрум	—
Піднесені ерозії	11,6, антрум	—
Плоскі ерозії	33,3, антрум	—
Ерозії геморагічні	4,3 антрум	—
Інтрамуральні крововиливи	2,9 антрум , тіло	28,0, тіло
Рихлість	95,6, антрум , тіло	64,0, тіло, шлунок
Дуодено-гастральний рефлюкс	8,7	4,0
Поліпи	7,2	—

на — у 41,5 %, інтенсивна — у 44,6 %. Для НР-позитивних пацієнтів характерна помірна та інтенсивна дифузна еритема у співвідношенні 2 : 3, для НР- негативних — незначна та помірна еритема у співвідношенні 1 : 1. Різною є і розповсюд-женість дифузної еритеми. В першій групі вона як правило дифузна із посиленням у антральному відділі. У другій — поширюється на тіло шлунку і лише в незначній мірі на антральний відділ. Крім того, дифузна еритема має ще одну особливість. У НР-позитивних пацієнтів ізольована дифузна еритема спостерігається лише у 4,3 % випадків, а у НР- негативних — у 30,4 %. В усіх останніх спостереженнях дифузна еритема поєднується із іншими проявами патології.

Характерною для НР-позитивних пацієнтів є плямиста еритема з ділянками гіперемії діаметром від 0,5 до 2,0 см. Інтенсивність такого локального плямистого ураження та його контурованість може бути різною, але воно чітко проявляється на загальному фоні дифузної еритеми менш яскравого забарвлення.

На фоні дифузної еритеми слизової оболонки шлунку по великій та малій кривизні у НР-позитивних хворих у 79,7 % можна спостерігати неширокі продовгуваті вогнища еритеми у вигляді язиків полум'я, гребенів або полос. Цей вид еритеми був визначений як гребенеподібний. Природа гребеневидної еритеми не з ясована. Не виключено, що її поява обумовлена рефлюксом, а полоси і гребені вказують напрямок розповсюдження рефлюксних потоків на слизовій оболонці, які розташовані досить нерівномірно. В біоптатах, отриманих із зон плямистої та гребеневидної гіперемії виявлявся НР. Кількість бактеріальних тіл в цих зонах, як правило, була великою (2+ та 3+). В окремих випадках плямиста та гребенеподібна еритема могли розповсюджуватись і на тіло шлунку. Відповідно цим зонам НР виявлявся і в тілі шлунку.

У 7,2 % випадків НР-позитивних хворих в зоні гіперемії спострігалась підвищена кровоточивість слизової оболонки при контакті з ендоскопом. Кровотечі носили капілярний характер і як правило відразу після припинення контакту зупинялись, не потребуючи допоміжних втручань. У НР-негативних пацієнтів гребенеподібна еритема спостерігались лише у 8,0 %.

Набряк слизової оболонки шлунку також є типовим для НР-інфікованості і характеризується потовщенням складок та тмяним малюнком слизової. У НР-інфікованих хворих набряк оцінювали як помірний (43,5 %) та інтенсивний (47,8 %). При відсутності НР набряк різного ступеню вираженості спостерігається в цілому лише у 28,0 % хворих.

Секрет виявляється у всіх пацієнтів в невеликій кількості , але для оцінки НР-інфікованості велике значення має наявність саме слизу. Слиз, що вкриває слизову оболонку шлунку, на перший погляд не має істотного впливу на загальний її вигляд при ендоскопічному дослідженні. Однак, у НР -позитивних пацієнтів в умовах активного запалення кількість слизу збільшена і характер його змінений. Слиз в язкий, мутний, іноді желеподібний, опалесцюючий, може бути із комками.

Наявність слизу знижує контрасність ендоскопічної картини, сгладжує загальний рельєф слизової оболонки. Значне підвищення в язкості слизу призводить до того, що при виконанні біопсії вже забрані шматочки слизової оболонки важко відділяються від слизу та інструменту. Ерадикація НР та вщухання запалення веде до зменшення кількості та нормалізації продукції слизу шлунковими залозами. При посиленні запальної реакції секрет, змішаний із десквамованим епітелієм, набуває характеру цупкого нальоту, який важко відділяється від поверхні шлунку, залишаючи іноді точкові поверхневі крововиливи. Значний наліт спостерігається в антральному відділі у 8,7 % НР-позитивних пацієнтів. При відсутності НР — наліт слабкий і виявляється лише в 4,0 % спостережень на слизовій оболонці тіла шлунку.

При відсутності НР слизова виглядає суховатою, більш чітко простежуються дрібні деталі структури у вигляді більш чи менш рівномірної зернистості. Консистенція секрету може бути різною, але переважає рідка, серозна секреція. Нерідко у НР- негативних пацієнтів виявляються домішки жовчі в секреті, що свідчить про наявність жовчного рефлюксу.

Загальне враження про нерівномірність капілярного кровообігу слизової оболонки шлунку може бути передано терміном "строкатість". Строкатість (розмитий мармуровий малюнок) спостерігається у 27,5 % НР — позитивних і у 24,0 % НР — негативних пацієнтів. Висока її інтенсивність відмічена у 21,7 % пацієнтів першої групи і у 4,0 % другої. Різна і локалізація строкатості- у НР — позитивних це переважно антральний відділ з можливим переходом на тіло шлунку, у НР- негативних — тіло шлунку. У НР- позитивних пацієнтів на створення картини "строкатості" впливає цілий комплекс факторів — набряк, наявність секрету, гіперпластичні зміни слизової оболонки, еритема, тому чітке посилення судинного малюнку, яке в цій групі хворих спостерігалось лише у 7,2 % .

Поява посиленого судинного малюнку е типовою для атрофічних форм гастриту, коли відбувається потоншення слизової і через неї просвічують повнокровні застійні судини підслизової основи.

Вузлуватість (прості папули) та піднесені ерозії є надзвичайно характерним явищем для НР-інфікованих пацієнтів, хоча і зустрічаються вони лише в

чверті спостережень (27,5 %). Вузли виглядають як підвищення слизової оболонки на широкій основі від 0,1 до 1,0 см в діаметрі, часто із поглибленнями та ерозіями в центрі, а іноді і із невеликими крововиливами. При цьому більш великі за розмірами елементи розташовуються ближче до воротаря. Вузли та піднесені ерозії досить швидко піддаються зворотньому розвитку при ерадикації НР. У НР-негативних пацієнтів вони не виявляються.

Плоскі ерозії спостерігаються в антральному відділі шлунку при наявності хронічного гастриту та виразки дванадцятипалої кишки, асоційованих з НР і є типовими для НР-інфікованості. Розміри плоских ерозій коливаються в межах від 1 до 5 мм. Розташовуються вони поодинці або у скупченнях в зонах посиленої еритематозної реакції. Їм притаманний поліморфізм обумовлений різними розмірами і глибиною. По периферії деяких ерозій можна спостерігати більш яскравий червоний поясок та кровянистий наліт (геморагічна ерозія). При відсутності НР ерозивні утворення спостерігались надзвичайно рідко (4,0 %) у вигляді поодиноких до 2 мм в діаметрі жовтуватих неглибоких дефектів слизової оболонки.

Поряд із піднесеними та плоскими ерозіями в слизовій оболонці спостерігаються інтрамуральні крововиливи, які можуть мати різні роз міри і глибину. Цілісність слизової оболонки над ними збережена. На відміну від припіднятих і плоских ерозій інтрамуральні крововиливи є типовими для НР-негативних гастритів (28,0 %) і дуже рідко зустрічаються при наявності НР (2,9 %). Виявлення інтрамуральних крововиливів у великій мірі залежить від дозволяючої здатності апаратури.

Рихлість слизової оболонки шлунку спостерігається досить часто і у НР-позитивних пацієнтів (95,6 %), у НР-негативних (64,0 %). Але відмінність полягає в тому, що в першій групі рихлість виражена значно інтенсивніше і розповсюджується на антральний відділ. В другій групі рихлість виражена слабо і виявляється або в слизовій оболонці тіла шлунку, або розповсюджу-ється на весь шлунок.

При активному запальному процесі, обумовленому наявністю НР, зміни у слизовій оболонці шлунку характеризуються одночасно 3-4 або більше ендоскопічними проявами на віддміну від НР- негативних хворих, для яких характерне сполучення 1-2 ознак.

Проведене дослідження приводить до висновків, що єндоскопічна картина при НР-інфікованості досить типова і виявлення описаних вище патологічних змін слизової оболонки прямо вказує на наявність НР і дає підстави для проведення цілеспрямованих досліджень на виявлення Helicobacter pylori та прийняття рішення щодо схеми лікування.

Співставлення ендоскопічної картини слизової оболонки шлунку НР-позитивних та НР-негативних хворих на хронічний гастрит та виразку дванадцятипалої кишки показало, що існує цілий ряд ознак характерних для ураження шлунку Helicobacter pylori. Це плямиста і гребеневидна еритема, збільшена кількість слизу та наліт, розпушеність (рихлість), набряк, "строкатість", геморагічні та плоскі ерозії, вузлуватість та піднесені ерозії. Перераховані вище ознаки, як правило, спостерігаються у сукупності не менше 3-4, помірно або інтенсивно виражені, локалізуються у антральному відділі шлунку. Інфікованість НР пов'язана із наявністю гіперпластичних процесів в слизовій оболонці щлунку, але цей зв'язок не має піддстав вважати причинно-наслідковим.

Прицільне взяття біопсій із найбільш уражених ділянок слизової оболонки забезпечує якісний забір матеріалу для морфологічних досліджень.

Література

1. Аруин Л.И., Григорьев П.Я., Исаков В.Я., Яковенко Є.П. (1993). Хронический гастрит. Амстердам. 362 с .
2. Аруин Л.И., Исаков В.А. (1995). Оценка обсемененности слизистой оболочки желудка Helicobacter pylori и активности хронического гастрита. Архив патологии. 3: 75-76.
3. Аруин Л.И. (1997). Новая классификация гастрита. Рос. журн. гастроенторологии, гепатологии, колопроктологии. 7; 3: 82-85.
4. Lee A., Megrand. (1996). Helicobacter pylori (Techniques for clinical diagnosis @ basic research) Byk Gulden. 305 c.
5. Ивашкин В.Т., Мегро Ф., Лапина Т.Л. (1999). Helicobacter pylori: революция в гастроэнтерологии. Москва Триада Х. 255 с.
6. Иншаков Л.Н., Масевич Ц.Т., Асанина Л.М., Аброян Н.А., Фомина В.М. (1999). Эндоскопические и гистологические изменения слизистой оболочки культи желудка при инфицировании Helicobacter pylori. Вестник хирургии. 2: 13-16.
7. Rauws E.A.J., Tyttgat G.N.J. (1990). Cure of duodenal ulcer associated with eradication of Helicobacter pylori. Lancet. 335; 1233 - 1235.
8. Avunduk C., Navab F., Hampf F., Counghlin B. (1995). Prevalence of Helicobacter pylori infection in patientes with large gastric folds: evaluation and follow-up with endoscopic ultrasound before and after antimicrobial therapy. Amer. J. Gastroent. 90; 1969 — 1973.
9. Передерий В.Г., Ткач С.М., Швец Н.И. и др. (1997). Язвенная болезнь или пептическая язва? Современные представления о причинах возниконовения, новых подходах в лечении и возможностях вылечивания язвы желудка и двенадцатиперстной кишки. Киев: Здоров'я. 158 с.
10. The Minimal Standard Terminology European Society of Gastrointestinal Endoscopy. Version 2 / ASGE Editor: Korman L.Y. Veterans Administration Medical Center, Washington, 6.06.1998.
11. Маржатка З. (1996). Эндоскопия пищеварительного тракта: номенклатура OMED. Международное Медицинское Издательство, 135 с., прил. 64 с.
12. Сіднейська система класифікації гатритів (2000). Новий журнал для практикуючих лікарів "Doctor". 3: 19.

© Український журнал малоінвазивної та ендоскопічної хірургії
(2001) Vol. 5; 2: 33-35

ФИБРОЭНДОСКОПИЧЕСКАЯ МЕТОДИКА УДАЛЕНИЯ ХРОНИЧЕСКОЙ СУБДУРАЛЬНОЙ ПОЛУШАРНОЙ ГЕМАТОМЫ

Чайко С.Н., Мосийчук Н.М., Передерко И.Г., Чиркун Е.М., Белокопытов А.О.

Кафедра нервных болезней и нейрохирургии ФПО. ДГМА
Отделение нейрохирургии, городская больница #2, Кривой Рог, Украина

Removal Chronic Subdural Hemypolar Hematom With Application Fiber Optic Endoscopy (Technique)

S.N. Tchaiko, N.M. Mosiychuk, I.G. Perederko, E.M. Tchirkun, A.O. Belokopytov

Chair of Neurological Patology and Neurosurgery, Dnepropetrovsk, Ukraine
Neurosurgical Department, Regional Hospital #2, Krivoj Rog, Ukraine

Summary

Problems operations of chronic subdural hemypolar hematoms at the persons of elderly age having complex (difficult) somatic background, often relapses at the patients with involution by processes of a head brain on a background alcohol and drug addiction, cerebral arteriosclerosis consists in combination rather small on volume operative — anesthesiologist grants and simple postoperative of conducting the patient with effective by results of treatment. The similar technique enables to make operations from the minimal access under the high-grade control of sight, widely to inspect a hematoma`s cavity without threat traumatize of a head brain and occurrence of a bleeding, to carry out mini invasion and effective way drainaged the cavity of hematoma, excluding application outside ebb drain, that essentially simplifies a leaving and excludes occurrence postoperative infection wound of complications.

Keywords: subdural hematomas, minimally invasive surgery.

Введение

Наиболее перспективным направлением развития современной нейрохирургии является внедрение малоинвазивных технологий. Одной из них является эндоскопическая нейрохирургия (1, 2, 3, 4, 5). Под каждое оперативное вмешательство практически разрабатывается инструментарий, который позволяет перевести чисто диагностические манипуляции в оперативное пособие. Не секрет, что подобная аппаратура не всегда доступна лечебным учреждениям. В литературе имеются сообщения об успешном использовании эндоскопии при удалении внутричерепных гематом (6).

Целью настоящей работы является оценка эффективности и возможностей малоинвазивного эндоскопического оперирования хронических полушарных субдуральных гематом при помощи гибкого эндоскопа по методике, разработанной и внедренной в нашей клинике.

Материалы и методы

Нами прооперировано 5 пациентов с субдуральными хроническими гематомами травматического генеза. Возраст пациентов в пределах от 60 до 70 лет. У двух выявлена длительная склонность к употреблению алкоголя, у одного — зависимость от наркотических препаратов. Четверо пациентов имели возрастной соматический фон в виде ишемической болезни сердца, гипертонической болезни, один страдал сахарным диабетом. Всем пациентам на диагностическом этапе произведена адверсивная компьютерная томография головного мозга, на которой выявлены полушарные субдуральные гематомы, признаки атрофических изменений полушарий головного мозга. Состояние пациентов на момент обследования расценивалось как удовлетворительное или средней тяжести. Явления дислокационного синдрома по данным томограмм выражены у одного пациента. В остальных случаях картина на томограммах типична представленной на рисунке 1.

Обследование и лечение пациентов производи-

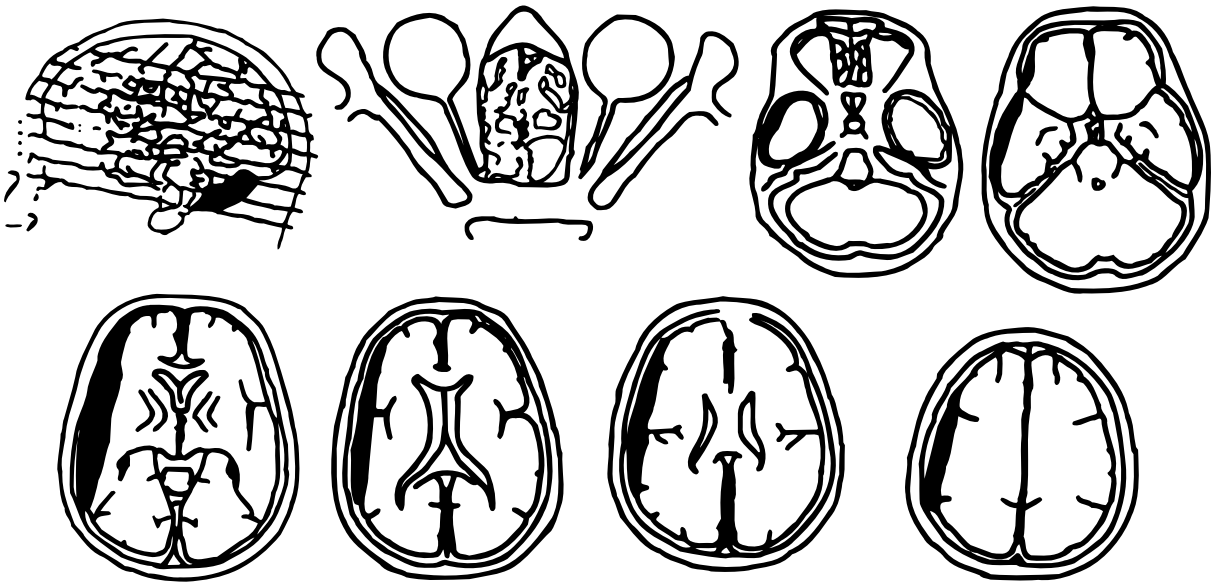

Рис. 1.

лось в ургентном порядке. Оперативное вмешательство проводили у троих пациентов под нейролептанальгезией и местной анестезией, у двух больных — под эндотрахеальным наркозом. В послеоперационном периоде три пациента находились в отделении нейрохирургии, два, с учетом возраста, — в отделении реанимации до вывода из наркозного периода.

Для удаления гематом использовались гибкие фиброэндоскопы производства фирмы OLYMPUS, с рабочим диаметром 2,8 и 4,0 мм. Перед использованием аппараты проходили соответствующую дезобработку. Производилась скелетотопическая разметка с нанесением проекционных границ гематомы на кожу головы и выбиралась область для оптимального нанесения кожного разреза (около 2 см). Обычно это центральная часть гематомы, где толщина гематомной полости максимальна. После чего накладывалось одно трепанационное отверстие. Вскрывалась твердая мозговая оболочка и наружный листок капсулы гематомы. В полость гематомы вводился конец эндоскопа. Аспирацией и отмыванием через рабочий канал эндоскопа удалялось жидкое содержимое капсулы и фибринозные хлопья. Одновременно производилась ревизия капсулы гематомы во всех направлениях. Технические сложности и кровотечения при этом не возникали. Для дополнительного дренирования полости гематомы, в субдуральное пространство, по периферии, в местах слияния висцерального и париетальных листков капсулы, проводилась перфорация капсулы гематомы. Для этого рабочий конец эндоскопа подводился "до упора" к месту соединения листков, через рабочий канал вводился коагулятор, и под визуальным контролем производилась коагуляционная перфорация. Обычно мы проводили подобные перфорации в тех участках, которые плохо дренировались в основную полость гематомы и была реальная угроза образования отсроченного рецидива. В заключение на место укладывался костный фрагмент, и рана ушивалась наглухо. Ни в одном из случаев мы не использовали приточно-отточную систему для дренирования полости гематомы. Заживление ран и послеоперационный период протекали у всех пациентов гладко, осложнений и рецидивов не было. Проводилась стандартная послеоперационная терапия с акцентом на рассасывающий курс.

Результаты

Всем перед выпиской производился компьютерно — томографический контроль: признаков объемного образования в субдуральных пространствах не выявлено. При диспансерном наблюдении пациентов и проведении контрольного АКТГ рецидивов нет.

Обсуждение

Проблема оперирования субдуральных хронических гематом у лиц пожилого возраста, имеющих сложный возрастной соматический фон, а также частые рецидивы у пациентов с инволюционно — атрофическими процессами головного мозга на фоне алкоголизма и наркомании, церебрального атеросклероза, решается сочетанием относительно малого по

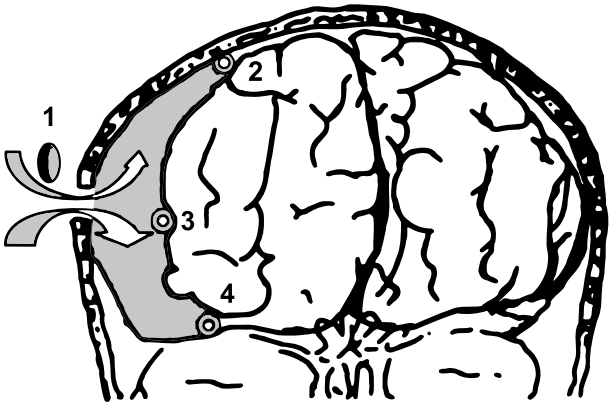

Рис. 2. Схема операции эндоскопического удаления хронической субдуральной гематомы. (Направления ревизии указаны стрелками перфорации капсулы — значками). 1-костный фрагмент; 2-перфорация в теменных отделах капсулы; 3-перфорация в лобном отделе капсулы; 4-перфорация в базальном отделе капсулы;

объему оперативно — анестезиологического пособия и несложного послеоперационного ведения больного с эффективными и безрецидивными результатами лечения.

Подобная методика дает возможность производить операции из минимального доступа под полноценным визуальным контролем, активно и широко ревизовать полость гематомы без угрозы травматизации головного мозга и возникновения кровотечения, осуществлять малотравматичный и эффективный способ дренирования полости гематомы, исключающий применение наружного дренирования, что существенно упрощает послеоперационный уход и исключает возникновение послеоперационных инфекционно-воспалительных осложнений.

Заключение

Методика позволяет, используя фиброэндоскопы соответствующих характеристик эффективно проводить лечебно-диагностические операции при субдуральных хронических гематомах у пациентов с угрозой рецидива и сложным возрастным соматическим фоном. При этом значительно сокращается время операции и объем операционной травмы. Визуальный контроль исключает возникновение интраоперационного кровотечения и ранения мозговой ткани, упрощает послеоперационную курацию пациента.

Литература

1. Карахан В Б (1990) Эндоскопическая хирургия травматических внутричерепных кровоизлияний Вопросы нейрохирургии им Н. Н. Бурденко, N 4, с.
2. Кандель Э И (1982) Всесоюзный съезд нейрохирургов, 3-й
3. Коновалов АН, Мжаванидзе Г О (1985) Руководство по клинической эндоскопии М, стр. 1- 525
4. Данчин А А (1997) Хирургическая тактика и эндомикрохирургические методы лечения подострых и хронических субдуральных гематом К , Бюллетень УАН, стр. 28
5. Карахан А Г (1994) Эндоскопические операции при ЧМТ Нейротравматология М, стр. 219
6. Данчин А.Г. (1997) Бипортальная эндомикрохирургия субдуральных гематом. Укр. Журн. Малоинваз. та єндоскопічної хірургії, стр. 26

II УКРАИНСКИЙ КОНГРЕСС ПО МИНИМАЛЬНОЙ ИНВАЗИВНОЙ И ЭНДОСКОПИЧЕСКОЙ ХИРУРГИИ

18-20 сентября 2001

Украина, Киев, Киевский клинический госпиталь, Конгресс-Центр

Организационный комитет конгресса: (044) 252-83-79

© Український журнал малоінвазивної та ендоскопічної хірургії
(2001) Vol. 5; 2: 36-44

ХИРУРГИЧЕСКОЕ ЛЕЧЕНИЕ ФРОНТО-БАЗАЛЬНЫХ ПОВРЕЖДЕНИЙ (ОБЗОР ЛИТЕРАТУРЫ)

Литвин А.О.

Клиника нейрохирургии и невропатологии Главного военного клинического госпиталя Министерства Обороны Украины, Киев

Surgery in Fronto-Basal Injuries (Literature Review)

A.O. Litvin
Clinic of Neurosurgery and Neurology, Main Military Clinical Hospital of the Defence Ministry of Ukraine, Kiev

Summary

Author describes the fronto-basal injuries surgery evolution in a conception of head injury from prehistoric till present time.

Хирургическое лечение черепно-мозговой травмы имеет многовековую историю. Первые попытки произведения оперативных вмешательств на черепе по данным Ackerknecht E. (1967) [41] производились врачевателями еще в доисторические времена для устранения вдавленных переломов.

Обширный опыт трепанаций черепа был накоплен у древних греков. Травма черепа и головного мозга часто встречалась в многочисленных войнах проводимых Древней Элладой. Красочным литературным подтверждением этого служит "Илиада" Гомера, где в прекрасной стихотворной форме описано более 30 случаев ран головы.

Большой вклад в развитие учения о черепно-мозговой травме было сделано великим греческим врачом и ученым Гиппократом в 4 веке до н.э. Он один из первых создал учение о черепно-мозговой травме, описал этиологию, клинику и принципы лечения черепно-мозговой травмы, в том числе и технику операций на черепе. Перу Гиппократа принадлежат первые упоминания о "трепаноне" — остроконечной фрезе и "прионе" — корончатой фрезе, с помощью которых выполнялись краниотомии [10]. Сам термин "трепанация" имеет также греческие корни и переводится как "сверло".

Впоследствии активная тактика в отношении операций по поводу вдавленных переломов костей черепа использовалась хирургами древнего востока. Еще Разес (ар-Рази 9 век н.э.) отмечал, что сдавление мозга костными структурами является первопричиной проведения оперативного вмешательства [1].

Одним из первых серьезных трактатов в нейротравматологии стала книга Беренгарио да Капри " О переломе черепа"(1518) [45]. В этой книге приведена одна из первых классификаций ЧМТ, которая была разделена на три группы — порезы (incisio), ушибы (contusio) и перфорации (perforatio). Описаны различные инструменты, распаторы, пилы, а также способы их применения. Однако большинство хирургов первой половины второго тысячелетия придерживались неоперативной тактики лечения травм черепа. Предпочтение отдавалось повязкам с корпией, мазей на основе уксуса, и.т.д.

Значительно расширены показания для выполнения оперативных вмешательств на черепе и головном мозге были великим французским хирургом Амбру азом Паре (1510-1590). Он считал, что показаниями для трепанации черепа являются 1) удаление гноя 2) устранение сдавления головного мозга костью 3) устранение сдавления мозга внутричерепными гематомами путем эвакуации последних 4) более удобное назначение лекарств [82]. Огнестрельные же раны головы с повреждением твердой мозговой оболочки считались смертельными.

Среди английских хирургов исследования в области нейротравмы производились Персифалем Поттом (1714-1789). П. Потт производил оперативные вмешательства при вдавленных переломах, оболочечных гематомах. Свои наблюдения и выводы о хирургии травм черепа и головного мозга он изложил в книге "Наблюдения о природе и последствиях ран и ушибов головы, переломов черепа, сотрясений мозга и пр." [28]

Тем не менее, из-за большого уровня осложнений и смертности, большинство хирургов относилось к трепанации черепа очень сдержано, и придерживались не оперативных методов лечения. К сторонникам консервативного лечения травм головы относился и Н.И. Пирогов (1810-1881). На основании опыта русско-турецкой войны

Н.И. Пирогов заключил, что проведение трепанации черепа у больных с черепно-мозговой травмой лишено какой-либо перспективы. Из 4 больных, которым была произведена трепанация черепа, умерли все четверо. Кроме того, Н.И. Пирогов указывал на крайне неблагоприятное течение и последствия переломов черепа с повреждением придаточных пазух носа. По данным вскрытия у таких пострадавших имелись выраженные гнойно-воспалительные изменения мозга и его оболочек [22]

Значительный толчок к развитию хирургии нейротравмы дало развитие учения Джозефа Листера (1819-1868) об антисептике, положившее начало асептическому периоду в хирургии, а также начало эры анестезиологии начатое Вильямом Мортоном в 1848 с момента применения паров эфира для обезболивания. Большое значение в диагностике повреждений черепа имело изобретение в 1985 году Вильгельмом Рентгеном рентгенографии, на основе которой затем Вальтером Денди (1886-1946) был предложен метод пневмовентрикулографии, а в 1927 г. Эгашем Моницем был предложен метод контрастирования сосудов головного мозга.

К данному периоду относятся и первые сообщения о повреждениях передней парабазальной области. По данным Hewlett первое описание ликворреи датировано 1840 годом, а первый случай посттравматической пневмоцефалии, диагностированной рентгенологически, было описано Lucket в 1913 г [64].

Вехами развития нейротравматологии на протяжении всего периода истории медицины, безусловно, можно считать войны. Если во время Крымской войны было выполнено 10 трепанаций черепа [22, 29], то во время русско-японской войны 1904-1905 гг. в лечебных учреждениях Дальнего Востока по данным О.М. Хольбека было произведено 299 трепанаций черепа. В своей монографии "О военно-полевых ранениях черепа (наблюдения из опыта русско-японской войны)", он является сторонником активной хирургической тактики и ранней первичной хирургической обработки огнестрельной раны в отношении раненных в череп и головной мозг.

Во время 1 Мировой войны по данным А.В. Бритнева из 205 оперированных в первые сутки было оперировано 40,6% раненых и 26,6% — во вторые, умерло — 33% раненых. По данным М.А. Мухаринского на 500 ранений черепа 311 были оперированы, смертность составила 31%. Из иностранных хирургов Pribram предоставил данные о 400 пациентах, которым была выполнена трепанация черепа. Летальность составила 31%. При обработке ран черепа выполнялись требования асептики и антисептики. Раненым брили голову, кожу головы обрабатывали бензином и йодом. Оперативные вмешательства производились как под местным, так и под общим обезболиванием с применением эфирного наркоза. Обработку проникающих ран черепа большинство хирургов производило путем расширения раневого дефекта кусачками [29].

Французский нейрохирург Martel [76] во время 1 Мировой войны активно использовал костно-пластическую краниотомию. Известный американский нейрохирург Г. Кушинг [53] с 1917 г. также использовавший костно-пластическую краниотомию, получив высокий процент послеоперационных осложнений, пришел к выводу о необходимости расширения костного отверстия методом резекции. Резекционная трепанация черепа была признана наиболее рациональным методом краниотомий в военно-полевых условиях. Шире стало использоваться вскрытие твердой мозговой оболочки. При кровотечении из сосудов, венозных синусов применялась обшивание, перевязка или тампонада. При обработке раны собственно мозга с помощью марлевых шариков или салфеток удалялась вся нежизнеспособная ткань, а раневой канал промывался с помощью баллона, соединенного с катетером, введенным в раневой канал. Применение ранней и полноценной хирургической обработки черепно-мозговой раны с полным иссечением нежизнеспособных тканей позволило получить российским хирургам А.В. Бритневу, Н.Н. Петрову, В.К. Шамарину, С.И. Спасокукоцкому и др. положительные результаты даже при глухом шве раны после первичной хирургической обработки [29].

Проблема передних парабазальных повреждений впервые возникла в связи с преимущественно огнестрельными ранениями лобно-лицевой области во время 1 Мировой войны. Ранения лобно-лицевой области с повреждением лобных пазух регистрировались крайне редко. По данным О.М. Хольбека из 435 случаев огнестрельных ранений черепа только у 5 пострадавших были обнаружены признаки повреждения лобных пазух [37]. "Ранение лобных пазух, — писал в 1916 г. А.Л. Иванов, — приходится наблюдать редко, по всей вероятности, потому, что эти ранения неизбежно влекут за собой повреждение черепной полости и быструю смерть".

И.И. Барышников проанализировав материалы военного времени с 1914 по 1918 гг., писал, что комбинированные ранения черепа и верхних придаточных пазух носа "обыкновенно заканчиваются смертью еще на поле сражения" [3].

Закрытые повреждения передней парабазальной области относились к наиболее частому виду травмы черепа и головного мозга, однако, не подлежали хирургическому лечению. По данным Г. Кушинга летальность среди данной категории пострадавших оставила 70-80% [53].

Вопрос хирургического лечения фронто-базальных повреждений в 20-30 годы нашего столетия подвергался бурной научной полемике. Большинство нейрохирургов — противников хирургического лечения представляющих немецкую нейрохирургическую школу не считали необходимым проведение каких-либо дополнительных мероприятий, кроме общепринятых методов первичной хирургической обработки раны. Основным аргументом было предположение о самопроизвольном рубцевании разрывов твердой мозговой оболочки.

Известный американский нейрохирург Dandy считал, что в случаях непрекращающейся риноликворорреи возрастает риск инфицирования полости черепа, что требует разобщения полости черепа с придаточными пазухами носа. В 1926 году ним был впервые предложен метод, заключающийся в краниотомии, и закрытии дефекта твердой мозговой оболочки фрагментом мышцы с фасцией [56].

Teachenor (1927) при переломах основания передней черепной ямки, сопровождающихся ликворреей, предложил сшивание разрывов твердой мозговой оболочки, радикальную обработку лобной пазухи с последующим ее дренированием [95]. Данный метод получил поддержку среди известных нейрохирургов того времени.

Во время Великой Отечественной войны 1941-1945 гг. повреждения придаточных пазух носа при проникающих ранениях черепа встречались в 0,6% случаев. Из них в 4,3% повреждались лобные пазухи, в 1,3% — решетчатый лабиринт [25]. Проникающие ранения черепа с повреждением придаточных пазух носа относились к очень тяжелым повреждениям военного времени, угрожающих жизни. Первичная хирургическая обработка ран производилась двухмоментно. Первым этапом производилась первичная хирургическая обработка кожно-костной и мозговой раны по нейрохирургической методике, а также стенок лобной пазухи с изоляцией ее от полости носа. Оперативное вмешательство заканчивали наложением влажно-высыхающей повязки по Микуличу-Гойхману без наложения глухого шва. Через 4-6 недель после ранения производили второй этап операции, в котором лобная пазуха обрабатывалась по ринологической методике с наложением соустья с носом. Вследствие развития частых инфекционных осложнений — в 35,2% наблюдений, исходы комбинированных поражений черепа и придаточных пазух носа характеризовались высокой летальностью и низким процентом выздоровления [25]

Немецкие нейрохирурги при переломах передних отделов основания черепа в сочетании с повреждением придаточных пазух носа придерживались другой хирургической тактики. Поврежденные пазухи широко вскрывали, обрабатывали, дренировали, после чего, используя тот же доступ, производили ревизию и сшивание разрывов твердой мозговой оболочки на основании передней черепной ямки. Пазухи дренировались через кожу. Краниотомии с экстрадуральным зашиванием разрывов твердой мозговой оболочки рекомендовалось производить в крайнем случае из-за возможности инфицирования мозговых оболочек и мозга [97]. Tonnis при разрушении свода глазницы рекомендовал производить пластику дефекта тенноновой фасцией. Peiper высказывал мнение о полном удалении поврежденных пазух с дренированием раны через нос. В случае невозможности закрытия дефекта твердой мозговой оболочки в области решетчатого лабиринта Peiper предложил прикрывать дефект лоскутом слизистой оболочки носа Peiper [84,85].

Нейрохирурги Америки, Британии, Канады склонялись к точке зрения высказываемые Cairns (1942) [49], Calvert (1942) [52], Dandy (1944) [55], которые также были сторонниками устранения разрывов твердой мозговой оболочки на основании передней черепной ямки. Кроме того, высказывалось мнение о том, что фронтальная краниотомия является более удобной для произведения оперативных вмешательств такого типа.

Eden (1942) [60] впервые предложил выполнять зашивание разрывов твердой мозговой оболочки интрадуральным способом, предусматривавшим рассечение твердой мозговой оболочки в области полюса лобной доли, тракцию лобных долей кзади и кверху, обнажая тем самым основание передней черепной ямки до области зрительного перекреста, с последующим восстановлением герметичности полости черепа. По мнению Calvert (1947) [51] для выполнения оперативных вмешательств в области передней черепной ямки предпочтение следует отдавать широкой двухсторонней краниотомии с последующим интрадуральным методом зашивания разрывов твердой мозговой оболочки.

Опыт военных хирургов по хирургическому лечению огнестрельных передних парабазальных ранений военного времени впоследствии стал широко использоваться в послевоенные годы при черепно-мозговых травмах, осложненных назальной ликворреей при переломах основания передней черепной ямки и параназальных синусов. В пользу активной хирургической тактики высказывались Rowbotham (1949) [88], Lewin (1954) [72], Schneider (1955) [89]. Особенности клиники, диагностики и хирургического лечения стали основанием для создания классификации парабазальных повреждений. А.А. Шлыков (1948) [38] по аналогии с уже существующей терминологией принятой немецкими нейрохирургами Peiper (1944) [84,85] предложил разделить парабазальные повреждения на 1) передние или фронто-базальные; 2) боковые или латеро-базальные; 3) задние или задне-базальные и 4) сочетанные. Фронто-базальные переломы были разделены на глазнично-черепно-мозговые, синусо- и назально-синусо-черепно-мозговые, глазнично-назально-синусо-черепно-мозговые, нижнелобно-черепно-мозговые и без повреждения глазниц, придаточных пазух и стенок полости носа.

В 60-х годах метод двухсторонней фронтальной краниотомии с экстра- или интрадуральной ревизией твердой мозговой оболочки с последующим ушиванием разрыва или закрытием дефекта лоскутом широкой фасции бедра стало общепринятым. Основными принципами хирургии открытых черепно-мозговых ранений использующимися нейрохирургами в лечебных учреждениях Советского Союза стали: 1) ранняя первичная обработка черепно-мозговой раны; 2) радикальность и одномоментность всех манипуляций на черепе и мозге; 3) при отсутствии противопоказаний завершение операции первичной обработки пластическим закрытием дефектов в твердой мозговой оболочке и черепе с глухим швом покровов черепа; 4) борьба с отеком мозга и гнойными осложнениями; 5) длительное пребывание в стационаре.

Особенностями методики и техники первичной обработки парабазальных ранений считались: 1) невозможность выполнения костно-пластических трепанаций и необходимость проведения резекционной краниотомии в качестве основного вида обнажения мозга; 2) использование многоокончатой трепанации при передних, смежно-расширенных парабазальных ранениях; 3) применение лоскутных разрезов в области лица и в зонах с мышечно-фасциальным прикрытием; 4) бережное отношение к тканям при обработке ран; 5) обязательное, тщательное ограничение черепно-мозговой полости от поврежденных

глазниц, придаточных пазух носа, носовой полости; 6) необходимость в участии в оперативных вмешательствах при комбинированных парабазальных ранениях помимо нейрохирурга — офтальмолога, отоларинголога, челюстно-лицевого хирурга [40].

Общепринятыми при фронто-базальных повреждениях стали считаться глухое закрытие раны мягких тканей. С тех пор как в 1960 г. Thomas L.M., Webster J.E., Gurdjian E. S. [96], а затем в 1961 г. Jakoby [67] описали способ заполнения дефектов кости в области передней черепной ямки метилметакрилатом, широкое распространение получил метод пластики дефектов кости быстротвердеющей пластмассой — стеракрилом [30, 34]. Пластика твердой мозговой оболочки и дефектов черепа с восстановлением герметичности полости черепа при повреждении парабазальных пазух, стала считаться обязательной после удаления внутричерепных гематом, возникших при фронтобазальных повреждениях (Беручашвили Л.З. (1970), Самотокин Б.А. (1965), Шлыков А.А. (1963) [4, 31, 40].

Однако, возникновение в отдаленном периоде осложнений в виде фронтитов, менингоэнцефалитов, остеомиелитов вокруг имплантанта, стали основанием для проведения пластических операций в сроки 6-12 мес после травмы (Балабанов А.Р., (1966), Беручашвили Л.З., (1970) [2, 4].

Для устранения патологических соустий между полостями мозга и носа в области передней черепной ямки стали использовать два основных подхода — экстрадуральный, заключающийся в герметизации полости черепа без дополнительного вскрытия твердой мозговой оболочки (Шлыков А.А. (1956), Burmeister H. (1962) [39, 48], и интрадуральный подход, при котором существующий дефект твердой мозговой оболочки закрывался после дополнительного рассечения твердой мозговой оболочки с ее внутренней стороны (Eden K. (1941), Потапов И.Н. (1947), Lewin (1954, 1966), Mracek Z. (1972) [24, 59, 71,72, 81]. Выбор подхода зависел от локализации фистулы. Для закрытия лобно-носовых фистул использовался экстрадуральный подход. Этмоидно-носовые соустья, основываясь на особенностях хирургической анатомии передней черепной ямки, закрывали, используя интрадуральный подход. При односторонней локализации фистулы выполнялся односторонний доступ (Boenninghaus H.G., (1960), Kuhlendachl H., (1959) [46, 70], а при двухсторонней — рекомендовался бифронтальный доступ, использовавшимся Souttar H.S еще в 1928 г. [91].

Eden K. (1941) [60], Самотокин Б.А., Панченко П.М., Горбацевич А.Б., (1965) [31], Pertuiset B., Metzder J., Ancri D., et all. (1974) [83], Хворостухин В.И. (1973) [36], придерживались мнения, что для обозрения передней черепной ямки иногда односторонний доступ бывает недостаточным, и предлагали использовать двухстороннюю костно-пластическую краниотомию, при которой обзор всех структур основания передней черепной ямки не вызывает сомнений.

Бова Е.А. (1969) [8] для доступа к дну передней черепной ямки преложил использовать одностороннюю костно-пластическую трепанацию с заходом костного лоскута за среднюю линию. В данном случае также достигалась необходимая степень визуализации анатомических структур. Для закрытия дефектов твердой мозговой оболочки практическое применение получил метод использования свободного лоскута широкой фасции бедра (Lewin W., Cairns H., (1951) [73], Powiertowski H. (1968) [86]). Кроме того, в качестве пластического материала использовалась лиофилизированная твердая мозговая оболочка — Burmeister H. (1962) [47], полиэтиленовую пленку Танасков М.М, Гребенюк (1965) [35].

Закрытие костного свищевого хода также представляет собой важный этап оперативного вмешательства. Лубенский Е.Г., Зотов Ю.В. (1969) [17] использовали для этой цели восковую пасту. Танасков М.М. (1961) [34], Беручашвили Л.З. (1959) [4] с успехом использовали акриловые пластмассы. Lewin W., Cairns H. (1951) [73] рекомендовали закрытие костных дефектов кусочком мышцы. Agnstwurn H., Iakobi W., Weber E. (1963) [42] применяли орлон и винкон. Ряд авторов использовали фрагмент твердой мозговой оболочки или фалькса, подшивая его вокруг костного дефекта (Бова Е.А. (1967), Kuhlendal H. (1959) [7, 70].

Dietz H. (1970) [57] рекомендовал закрывать костный дефект и ликворную фистулу участком апоневроза головы на питающей ножке. А.А. Зарицкий (1962) [14] предложил использовать мышечный лоскут на ножке, выкроенный из височной или лобной мышц. Пластические лоскуты фиксировались к твердой мозговой оболочке частыми шелковыми швами, цианакриловым клеем (Maxwell J., Goldware S. (1973) [78]

Оперативные вмешательства по поводу назальной ликворреи, возникшей вследствие фронто-базальных повреждений, выполняли краниотомическим доступом на 4-10 сутки в случае не эффективности консервативных методов лечения (Dressler W.(1951) [58]. Другие авторы — Cassinari W., Bernasconi V. (1957) [52], Streli R. (1960) [94], Kecht B. (1965) [69] рекомендовали выполнять оперативное вмешательство не ранее чем через 6 недель после ликвидации стволовых симптомов.

В 1964 г Menning предложил метод устранения ликворных фистул в области решетчатого лабиринта доступом через нос и сам решетчатый лабиринт [80].

H. Powiertowski (1968) [86] высказал мнение, что каждого больного с переломом основания передней черепной ямки и разрывом твердой мозговой оболочки, прилегающей к своду поврежденных пазух, существует опасность возникновения менингита, так как по истечении многих лет на месте разрыва не формируется полноценный непроницаемый рубец. Таким образом, считал он, единственно правильным способом является оперативное устранение патологического соустья между полостью черепа и придаточными пазухами носа путем закрытия дефектов твердой мозговой оболочки соответствующим трансплантатом. Автором высказывалась точка зрения, что при переломах основания передней черепной ямки и придаточных пазух носа, поврежденные пазухи должны быть удалены во время внутричерепного вмешательства, а затем дренированы посредством дополнительного оперативно-

го вмешательства по методу Петрантони и де Лима, заключающемся в удалении клеток решетчатого лабиринта, передней стенки основной пазухи, а также задней стенки лобной пазухи. Данный вид оперативного вмешательства выполняли не только при свежих травмах, но и при перенесенных в прошлом.

Благовещенская Н.В. (1978) [6] для изоляции лобных пазух от мозга при фронто-базальных повреждениях применяла широкую фасцию бедра с оставлением между фронтальными синусами и твердой мозговой оболочкой кусок антисептической марли, который через 6-8 дней путем вскрытия раны удаляли. Кроме того, автор отмечала важность полного удаления слизистой лобной пазух с последующей их тампонадой воском или пастой из-за частых гнойных фронтитов, возникающих в послеоперационном периоде. По мнению автора, воспалительный процесс поддерживается инородными телами — воском, акриловыми пластмассами.

Мосийчук Н.М., и соавт. в 1980 г. [19] предложил эндоназальный способ герметизации полости черепа. Суть способа заключается в разрушении ликворного свища с последующей облитерацией его кусочком мышцы, смоченной медицинским клеем МК-6.

Ромоданов А.П. и соавт. (1986) [26], являются сторонниками экстрадурального доступа к основанию передней черепной ямки и ликвидации костного дефекта путем заполнения его клеем МК-6.

Бирючков Ю.В. (1987) [5] предложил оригинальную методику первичной поэтапной пластики дефектов в твердой мозговой оболочке и костях черепа при передних открытых сводо-парабазальных и сводо-парабазально-базальных переломах. С помощью акриловых пластмасс автор предложил осуществлять сначала пластику дефектов основания передних отделов черепа, области лобной пазухи, а затем после восстановления герметичности полости черепа производить пластику дефекта свода черепа. Причем крепление верхней пластины к нижней осуществлялось по типу замка.

Loew F., Pertuiset B., Chaumier E. E., Jaksche H. (1984) [74] основываясь на опыте 237 оперативных вмешательств по поводу назальной ликворреи, предложил вернуться к доступу к ликворным фистулам в области основания передней черепной ямки через лобную пазуху, с последующим их закрытием лоскутом, выкроенным из надкостницы или широкой фасции бедра. Авторы считают предлагаемую ими технику наиболее оптимальной, основным преимуществом которой является снижение уровня послеоперационной аносмии.

Yamada A., Harii K., Ueda K., Asato H. (1992) [101] считают, что для герметизации полости черепа от параназальных синусов лоскутами из надкостницы и широкой фасции бедра недостаточно, так как они не обеспечивают необходимого разобщения и защиты от патогенной микрофлоры верхних дыхательных путей. Авторы предлагают использовать для реконструкции основания передней черепной ямки свободный лоскут из прямой мышцы живота.

Yen Y.S., Shao K.N., Lin C.Z., Lee L.S. (1995) [102] считают реконструктивные оперативные вмешательства в области передней черепной ямки камнем преткновения в хирургии основания черепа. Сложность данного вида операций, по мнению авторов, требует гибкого подхода и использования различных пластических материалов — надкостницы, лиофилизированной твердой мозговой оболочки, клеевых соединений, костных и мышечных трансплантатов.

Freedman M., Venkatesan T.K., Caldarelli D.D. (1995) [62] предложили новую технику ликвидации ликворреи путем закрытия ликворной фистулы мукохондральным лоскутом, выкроенным из перегородки носа.

С начала 90-х годов возобновился интерес к экстракраниальным методам оперативных вмешательств в области передних парабазальных отделов черепа и головного мозга. Сторонники данного подхода — Ross I.B., Colohan A.R., Black M.J. (1990) [87], а также Bartley J. (1998) [44] высказали мнение о высоком уровне осложнений связанных с транскраниальным доступом. Mayfrank L., et all (1996) [79] для операций на передних парабазальных структурах предложили использовать метод костно-пластической синусотомии, позволяющей практически избежать тракции мозга. Предлагаемая авторами методика состоит из следующих основных этапов: 1) обнажение передней стенки лобной пазухи бикоронарным доступом; 2) обнажение передней стенки лобной пазухи без наложения фрезевых отверстий; 3) билатеральное удаление задней стенки лобной пазухи; 4) экстрадуральная инспекция твердой мозговой оболочки в области, расположенной за лобной пазухой, над продырявленной пластинкой и решетчатым лабиринтом билатерально; 5) пластика дуральных дефектов надкостничным трансплантатом; 6) восстановление передней стенки лобной пазухи и фиксацией ее титановыми микро пластинками. Fraioli B., et all (1997) [61] для восстановления целостности основания передней черепной ямки использовали введение фибринового клея спинальной иглой проводимой под интраоперационным КТ контролем (так называемая CT-guided технология).

Значительное распространение в связи с развитием эндоназальной микрохирургии получили ринологические доступы к основанию передней черепной ямки. Daly D.T., Lydiatt W.M., Ogren F.P., More G.F. (1992) [54] считают, что доступ к решетчатому лабиринту и области продырявленной пластинки должен осуществляться путем наружной этмоидэктомии, с последующим закрытием дефекта мышечно-надкостничным лоскутом. При наличии повреждения фронтального синуса доступ должен быть осуществлен путем фронтальной костно-пластической краниотомии с последующим прямым восстановлением целостности твердой мозговой оболочки зашиванием или тампонадой фасциальным лоскутом или абдоминальным жиром. Авторы также предлагают использовать экстракраниальный доступ, как начальный этап при всех оперативных вмешательствах по поводу повреждений передних отделов основания черепа.

Simmen D., Bischoff T. (1998) [90] в своих исследованиях использовали как наружный — трансфациальный, так и эндоназальный доступ. По мнению авторов эндона-

зальный доступ к основанию передней черепной ямки является эффективным, безопасным, вызывающий минимальное количество послеоперационных осложнений. Однако оптимальный хирургический доступ должен выбираться в соответствии с точным представлением о локализации дефекта. Несмотря на растущее количество выполняемых трансназальных операций, открытые трансфациальные доступы показаны при переломах задней стенки лобной пазухи, также как многооскольчатые переломы основания передней черепной ямки.

Использование эндоскопов позволило значительно расширить возможности интраоперационной диагностики и применения микрохирургической техники в хирургии фронто-базальной области. Совершенная визуализация операционного поля, атравматичная хирургическая техника в значительной мере облегчила труд хирурга. Дебют эндомикрохирургии также связан с преимущественно ринологическими, эндоназальными методами оперативных вмешательств Mattox D.E., Kennedy D.W. (1990), Stankiewicz J.A. (1991), Wetmore R.F., Duhaime A.C., Klausner R.D. (1996) [77, 93, 99].

Gjuric M., Goede U., Kiemer H., Wigand M.E. (1996) [63] сообщили о результатах 53 оперативных вмешательств по поводу закрытия ликворных фистул в области основания передней черепной ямки мукопериостальным лоскутом. 68% оперативных вмешательств были выполнены эндоскопически. Авторы публикации отмечают, что дефекты размерами до 10г10 мм успешно закрываются эндоскопическим способом, а дефекты больших размеров, чаще травматического происхождения подлежат закрытию трансфациальным доступом. Stamberger H., et all. (1997) [92] также придерживаются мнения о безуспешности использования ринохирургических доступов для закрытия дефектов основания передней черепной ямки больших размеров.

Wormald P.J., McDonogh M. (1997) [100] предложили оригинальную методику эндоскопического закрытия дефекта основания передней черепной ямки названной "пробка для ванной". Суть метода заключается во введении пробки из жировой ткани на викриловой нити в интрадуральное пространство с последующей фиксацией ее швами к твердой мозговой оболочке.

К недостаткам эндоскопических эндоназальных методов, по мнению Lyndell Wang, Ju Kim, Heilman C. (1999) [75] следует отнести возможность формирования в области оперативного вмешательства мукоцеле с объемным воздействием на основание мозга, требующего транскраниального удаления.

Предложенные нами методы использования жестких эндоскопов транскраниальным экстра- и интрадуральном доступами при различных видах повреждений фронто-базальной области были описаны в предыдущих публикациях [12, 16].

К редким осложнениям фронто-базальных повреждений относится пневмоцефалия. Одни из первых публикаций о проникновении воздуха в полость черепа принадлежат Werner M. (1873) [98] и Lucket 1913 [64]. Хирургические методы лечения пневмоцефалии применялись с начала XX века, о чем свидетельствуют работы Dandy W. [56]. Данные исследователей — Стародубцева А.И. (1970) [33], Румянцева Ю.В., Бессмертного М.З. (1979) [27], Педаченко Г.А. (1995) [21], Horowitz M., Ramsden R., Block J. (1976) [65], Hotta T., Kodama G. et all. (1994) [66] показывают, что случаи травматической пневмоцефалии крайне редки и в большинстве случаев сводятся к единичным наблюдениям. Активная хирургическая тактика, по мнению Самотокина Б.А. (1994) [32], Педаченко Г.А. (1995) [21], Пидлисного С.С. (1998) [23] должна применяться у пострадавших с напряженной пневмоцефалией и сдавлением мозга. Оперативные вмешательства должны быть направлены на устранение компрессии головного мозга с последующей герметизацией полости черепа методами, описанными выше для хирургического лечения ликворреи.

Малоинвазивный эндомикрохирургический способ оперативных вмешательств при напряженной пневмоцефалии, возникшей вследствие фронто-базальной травмы описан нами в 1 номере настоящего издания за 1997 год [11].

Одним из тяжелых последствий фронто-базальных травм является повреждение оральной группы черепных нервов. По данным Powiertowski H. (1968) [86] аносмия у пострадавших с лобно-лицевыми травмами встречается в 65% наблюдений, а зрительные расстройства вследствие повреждения зрительных нервов были зарегистрированы у 20% пациентов. По данным Мартинкенас И.Л. (1970) [18] при переломах передней черепной ямки повреждения обонятельного нерва возникают в 63%, зрительного в 48,5% и глазодвигательного нервов в 26,5% наблюдений.

С хирургической точки зрения представляет интерес повреждение зрительного нерва. По данным Еолчинян С.А. (1994) [13] повреждения зрительного нерва встречаются в 0,5-5% случаев всей черепно-мозговой травмы. Различают задние и передние повреждения зрительного нерва. К передним повреждениям относятся повреждения интраокулярной и интраорбитальной части. Вследствие анатомического строения костных структур, канала зрительного нерва, травматическому воздействию чаще подвержены задние отделы зрительного нерва. К ним относятся повреждения нерва на промежутке между хиазмой и местом вхождения в центральную артерию сетчатки. Оперативное вмешательство показано при угрожающей слепоте [15]. Применяют 2 хирургических доступа: 1) интракраниальный, трансфронтальный с резекцией верхней стенки канала и рассечением твердой мозговой оболочки в области внутреннего зрительного отверстия; 2) экстракраниальный трансэтмоидальный с резекцией медиальной стенки канала. Наиболее результативными считаются ранние оперативные вмешательства.

В данном литературном исследовании не акцентировались вопросы хирургического лечения травматических внутричерепных гематом, так как, по мнению авторов техника оперативных вмешательств не отличается от общепринятой. В нашей повседневной практике мы являемся сторонниками минимально инвазивных и эндоскопических оперативных вмешательств для удаления травмати-

ческих внутричерепных гематом. Техника удаления травматических оболочечных гематом при фронто-базальных повреждениях подробно описана нами ранее [12].

Заключение

Исследования в области хирургического лечения фронто-базальных повреждений, проводятся уже более 100 лет. Однако, несмотря на длительный период изучения, проблема хирургического лечения повреждений передней парабазальной области до сих пор вызывает научный и клинический интерес. Это обусловлено многими причинами. Во-первых: повреждение анатомических структур, относящихся к фронто-базальной области, имеет достаточно сложное клиническое течение и требует четко организованного взаимодействия нейрохирурга, челюстно-лицевого хирурга, ЛОР специалиста и офтальмолога. Во-вторых: антибактериальные препараты применяются в медицине более полувека. Но, несмотря на успехи современной фармакологии, проблема интракраниальных инфекционных осложнений при повреждениях передних парабазальных отделов черепа и головного мозга не утратила своей актуальности. Анализ литературы показывает, что хирургические методы лечения по-прежнему, как и 100 лет назад, являются главным и наиболее эффективным способом лечения передней парабазальной травмы. В-третьих: проведенное литературное исследование свидетельствует о существовании множества методик выполнения оперативных вмешательств на передних парабазальных структурах черепа и головного мозга. Однако до сих пор дискутабельными являются вопросы хирургической тактики, времени выполнения оперативных вмешательств, выбора оптимального доступа и метода хирургического вмешательства, использования тех или иных пластических материалов.

Литература

1. Абу-л-Касим Халаф ибн Аббас аз-Захрави. (1983) Трактат о хирургии и инструментах. Пер. с арабского З.М. Буприянова. (Москва). "Наука". с. 225-226
2. Балабанов А.Р. (1966) Первичная пластика дефектов черепа. (Москва). 121 с.
3. Барышников И.И. Цит. по Ромм С.З. (1950)
4. Беручашвили Л.З. (1970) Пластика дефектов черепа и твердой мозговой оболочки акриловыми материалами. Дис... д-ра мед. наук. (Тбилиси).
5. Бирючков Ю.В. (1987) Открытые фронто-базальные черепно-мозговые травмы. (Алма-Ата). 136 с.
6. Благовещенская Н.В. (1978) Клиника и хирургическое лечение сочетанных черепно-мозговых ранений и повреждений придаточных пазух носа и уха. В кн.: Руководство по нейротравматологии. Под ред. А.И. Арутюнова. (Москва). "Медицина". 1:367-377
7. Бова Е.А. (1967) Назальная ликворрея при черепно-мозговой травме. Конференция нейрохирургов. (Горький). с. 52-53
8. Бова Е.А. (1969) Назальная ликворрея при черепно-мозговой травме. В кн.: Тяжелая черепно-мозговая травма. (Москва). с. 232-239
9. Бурденко Н.Н. Собрание сочинений. 1:47
10. Гиппократ (1936) О ранах головы. В сб.: Гиппократ: Избранные книги. (Москва). "Биомедгиз". с. 579-600
11. Данчин А.Г., Ильичев Н.П. (1997) Малоинвазивные хирургические вмешательства в сочетании с эндомикрохирургией при напряженных пневмоцефалиях, обусловленных фронто-базальными повреждениями. Ураїнський журнал малоінвазивної та ендоскопічної хірургії. Vol.1;1:74-79
12. Данчин А.Г., Литвин А.О., Данчин А.А., Хрипунов А.Н. (1999). Эндоскопическая ассистирующая техника в микрохирургии некоторых видов фронто-базальных повреждений. Ураїнський журнал малоінвазивної та ендоскопічної хірургії. Vol.3;2:29-39
13. Еолчиян С.А. (1994) Зрительного нерва повреждения. В кн.: Нейротравматология. Справочник. (Москва). "Вазар-Ферро". с. 76-78
14. Зарицкий А.А. (1962) Хирургическое лечение травматической носовой ликворреи. Журнал ушных, носовых и горловых болезней. 6:35-38
15. Клумбис Л.А., Тамашаускас Я.М.К. (1978) Клиника, диагностика и лечение травматических повреждений мягких тканей головы и костей черепа. В кн.: Руководство по нейротравматологии. Под ред. А.И. Арутюнова. (Москва). с. 263-276
16. Литвин А.О., Данчин А.Г., Данчин А.А., Хрипунов А.Н. (1999) Эндомикрохирургическая окклюзия ликворных фистул передней черепной ямки транскраниальным методом у пострадавших с открытыми фронто-базальными черепно-мозговыми травмами. Ураїнський журнал малоінвазивної та ендоскопічної хірургії. Vol.3;3:12-15
17. Лубенский Е.Г., Зотов Ю.В. (1969) Открытая травма черепа и головного мозга. В. кн.: Хирургия центральной нервной системы. Под. ред. В.М. Угрюмова. (Ленинград). 1:674-688
18. Мартинкенас И.Л. (1970) Нарушение слуховой, вестибулярной и обонятельной функции при переломах основания черепа в острой стадии черпно-мозговой травмы. Автореф. ... канд. мед. наук. (Вильнюс).
19. Мосийчук Н.М., Сон А.С., Быстрова И.Г., Шыдкая Д.Г. (1981) Способ лечения спонтанной назальной ликворреи. В кн.: Научная конференция нейрохирургов УССР: Тез. докл. (Харьков). с. 178-179
20. Педаченко Г.А., Педаченко Е.Г., Куликова М.В., Путилин А.И. (1993) Ликворрея. (Киев). 16 с.
21. Педаченко Г.А. (1995) Посттравматическая пневмоцефалия. 1-я конф. Республики Крым. (Керчь). с. 27-28
22. Пирогов Н.И. (1865) Начала военно-полевой хирургии. (Москва). 121 с.
23. Підлісний С.С. (1988) Травматична пневмоцефалія. Дис. ... канд. мед. наук. (Київ). 113 с.
24. Потапов И.И. (1947) Об оперативном лечении при повреждении ситовидной пластинки. Вестник отоларингологии. 4:42-47
25. Ромм С.З. (1950) Комбинированные ранения черепа и головного мозга. В кн: Опыт советской медицины в Великой Отечественной войне 1941-1945 гг. Под ред. Е.И. Смирнова. (Москва). "Медгиз". с. 362-366
26. Ромоданов А.П., Зозуля Ю.А., Мосийчук Н.М., Чушкан Г.С. (1986) Атлас операций на головном мозге. (Москва). "Медицина". с. 253-255
27. Румянцев Ю.В., Бессмертный М.З (1979) О травматической пневмоцефалии. Вопр. нейрохир. 4:47-49
28. Руководство по черепно-мозговой травме (1998). Под ред. А.Н. Коновалова. (Москва). т. 1:14
29. Самотокин Б.А. (1950) Краткий исторический обзор методов лечения огнестрельных ранений черепа и головного мозга до Великой отечественной войны. В кн: Опыт советской медицины в Великой Отечественной войне 1941-1945 гг. Под ред. Е.И. Смирнова. (Москва). "Медгиз". с. 17-39

30. Самотокин Б.А. (1963) Хирургическая обработка открытых повреждений черепа и мозга. В кн.: Актуальные вопросы практической нейрохирургии. (Москва). "Медицина". с. 23-31
31. Самотокин Б.А., Панченко П.М., Горбацевич А.Б. (1965) Тяжелая черепно-мозговая травма. (Ленинград). 121 с.
32. Самотокин Б.А. (1994) Пневмоцефалия. В кн.: Нейротравматология. Справочник. (Москва). "Вазар-Ферро". с. 145
33. Стародубцев А.И. (1970) Субарахниодальная инсуфляция газа при переломах основания черепа, сопровождающихся ликворреей. Вопр. нейрохир. 5:33-35
34. Танасков М.М. (1961) Хирургическое лечение травматических назальных ликворных свищей. Труды 4 Объединенной конференции молодых нейрохирургов. (Ленинград). с. 267-269
35. Танасков М.М., В.И Гребенюк. (1965) Краниопластика при фронто-базальных повреждениях. В кн.: Актуальные вопросы практической нейрохирургии. (Москва). "Медицина". с. 57-66
36. Хворостухин В.И. (1973) К хирургическому лечению тяжелых черепно-мозговых травм, сопровождающихся переломами основания черепа и ликворреей. Материалы 1-й научной конференции нейрохирургов Казахстана и республик Средней Азии. (Алма-Ата). с. 199-201
37. Хольбек О.М.: Цит. по Ромм С.З. (1950)
38. Шлыков А.А. (1948) Проникающие в черепно-мозговую полость огнестрельные ранения передних парабазальных отделов черепа. Тр. Ин-та нейрохирургии им. Н.Н. Бурденко. т.1:259-285
39. Шлыков А.А. (1956) Анатомо-физиологические обоснования оперативных вмешательств при парабазальных ранениях, проникающих в черепно-мозговую полость. Вопросы нейрохирургии. 5:8-12
40. Шлыков А.А. (1963) Хирургия открытых черепно-мозговых ранений и повреждений. В кн.: Руководство по хирургии. (Москва). 4:124-153
41. Ackerknecht E.(1967) Primitive surgery. In: Diseases in Antiquity (Ed. by D. Brothwell and A.T. Sandison). Springfild: C.C. Thomas. P. 635-650
42. Agnstwurn H., Iakobi W., Weber E. (1963) Die Methoden der Duraplastic. Acta Neurochir. (Wien). 2:34-60
43. Bakay L. (1985) An early history of craniotomy from antiquity to the napoleonic era. Springfield, 111.: Charles C. Thomas.
44. Bartley J. (1998) Extracranial repair of cerebrospinal fluid rhinorrhea. Aust. N. Z. J. Surg. 68(5):359-362
45. Berengario da Capri, G. (1518-1728).Tractatus de fractura Calve sive Cranei. Bologna, de Benedictis.
46. Boenninghaus H.G. (1960) Die Behandlung der Schadel-basisbruche. Frontobasale und Laterobasale Fracturen, Nasen der Nebenholen und der Oren. (Studdgart).
47. Burmeister H. (1962) Erfarungen mit lyophilisierter Dura mater. Zbl. Neurochirurgie. 4:209-216
48. Burmeister H. (1962) Zur Frage des intra- oder extraduralen Duraverschlusses bei frontobasalen Schadelverletzungen. Zbl. Chir., 87:297-303
49. Cairns H. (1942) Injuries of the frontal and ethmoidal sinuses. Proc. Roy. Soc. Med. 35:809
50. Calvert C.A. (1942) Discussion on injuries of frontal and ethmoidal sinuses. Proc. Roy. Soc. Med. 35:805
51. Calvert C.A. (1947) Orbito-facio-cranial gunshot wounds. Brit. Jour. Surg. War. Suppl. I:119
52. Cassinari W., Bernasconi V., Beduschi A. (1957) Su 21 casi di liquorrhea nasal. Chirurgia. (Milano). 12:292-296
53. Cushing H.: Цит. по Jefferson G. (1947)
54. Daly D.T., Lydiatt W.M., Ogren F.P., More G.F. (1992) Extracranial approaches to the repair of cerebrospinal fluid rhinorrhea. Ear, Nose, Throat J. 71(7):311-313
55. Dandy W. E. (1944) Treatment of rhinorrhea and otorrhea. Arh. Surg. 49:75
56. Dandy W.E. (1926) Pneumocephalus. Arch.Surg.(Chicago). 12:949
57. Dietz H. (1970) Die frontobasale Schadelhirnverletzungen. (Berlin).
58. Dressler W. (1951) Ein Beitag Zur chirurgischen Behandleng der Schadelbasisverletzungen. Arch. Klin. Chirurg. 518:268-277
59. Eden K. (1941) Traumatic cerbrospinal rhinorrhea. Repair of the fistula by a transfrontal intradural operation. Brit. J. Surg. 29: 299-303
60. Eden K. (1942) Traumatic cerebrospinal rhinorrhea. Brit. Jour. Surg. 29:229
61. Fraioli B., et all (1997) Computered tomography-guided transsphenoidal closure of postsurgical cerebrospinal fluid fistula: a transmucosal technique. Surg. Neurol. 48(4):409-413
62. Freedman M., Venkatesan T.K., Caldarelli D.D. (1995) Composite mucochondral flap for repair of cerebrospinal fluid leaks. Head Neck. 17(5):414-418
63. Gjuric M., Goede U., Kiemer H., Wigand M.E.(1996) Endonasal endoscopic closure of cerebrospinal fluid fistulas at the anterior cranial base. Ann. Otol. Rhinol. Laryngol. 105(8):620-623
64. Gurdijan E.S., Webster J.E. (1958) Head injuries. Little, Brown & Comp. (Boston. Toronto).
65. Horowitz M., Ramsden R., Block J. (1976) Traumatic pneumocephalus. J. Laryngol. Otol. 90:345-355
66. Hotta T., Kodama G. et all. (1994) Two cases of traumatic pneumocephalus. Neurol. Surg. 22; 3:259-263
67. Jakoby R.K. (1961) The use of a methylmethacrylate seal in spinal fluid otorrhea and rhinorrhea. Jour. Neurosurg. 17:614
68. Jefferson G. (1947) Head wounds and infection in two wars. Brit. Jour. Surg. War. Suppl. 1:3
69. Kecht B. (1959) Uber frontobasale und temporobasale Schadelverletzungen. Med. Wochschr. (Wien). 109:546-549
70. Kuhlendachl H. (1959) Fronto-basale Schadelhirnverletzung und traumatische Liquorfistel. (Leipzig). Beitrag zur Neurochir. 1; 37-56
71. Lewin (1966) Cerebrospinal fluid rhinorrhea in nonmissile head injuries. Clin. Neurosurg. 12:237-252
72. Lewin W. (1954) Cerebrospinal fluid rhinorrhea in closed head injuries. Brit. Jour. Surg. 42:1
73. Lewin W., Cairns H., (1951) Fractures of the sphenoidal sinus with cerebrospinal rhinorrhea. Brit. Med. J. 6:1-6
74. Loew F., Pertuiset B., Chaumier E.E., Jaksche H. (1984) Traumatic, spontaneous and postoperative CSF rhinorrhea. Adv. Tech. Stand. Neurosurg. 11:169-207
75. Lyndell Wang, Ju Kim, Heilman C. (1999) Intracranial mucocele as a complication of endoscopic repair of cerebrospinal fluid rhinorrhea: case report. Neurosurgery. Vol. 45, 5:1243-1245
76. Martel. Цит. по Powiertowski H. (1968)
77. Mattox D.E., Kennedy D.W. (1990) Endoscopic management of cerebrospinal fluid leaks and cephaloceles. Laryngoscope. 100(8):857-862
78. Maxwell J., Goldware S. (1973) Use of tissue adhesive in the surgical treatment of cerebrospinal fluid leaks. J. Neurosurg. 34:3:322-336
79. Mayfrank L., et all. (1996) Osteoplastic frontal sinusotomy and extradural microsurgical repair of frontobasal cerebrospinal fluid fistulas. Acta Neurochirurgica (Wien) 138(3):245-254
80. Menning H. (1964) Rhinologische Grundlage fur die Beurteilug und rhinochirurgische Richtlinen fur die Behandlung der frontobasalen Schadelverletzungen und Verletzungen des Gesichtsskellets. Das Deutsche Gesundheitswesen. 5:193
81. Mracek Z (1972) Fronto-basal injury. Experiences with 150 cases. 4-th Europian congress of neurosurgery. (Prague).

82. Pare A. (1561) La metode curative des playes et fractures de la teste humaine. Paris: J. le Roye,. Цит. по Вакау (1985)
83. Pertuiset B., Metzder J., Ancri D., et all. (1974) Les rhinorrheas paradoxales por dislocation aciall traumatique de letage anterior. Neurochirurgie. 20:1:21-24
84. Piper H. (1943) Wann und zie soll der infiziere Hirnschuss operiert werden? Deutscher Militararzt. 8:2
85. Piper H. (1944) Uber die grundsaltze in der Versorgung der frontobasalen Hirnschusse mit Beteilung der Nebenhohlen. Dtsch. Med. Wschr. 70:349
86. Powiertowski H. (1968) Urasy czolowo-twarzowe. Warszawa. 161 s.
87. Ross I.B., Colohan A.R., Black M.J. (1990) Extracranial repair of cerebrospinal fluid rhinorrhea. Can. J. Nrurol. Sci. 17(3):320-323
88. Rowbotham G. (1949) Acute head injuries. 111 edition. Livingstone, (Edinburg).
89. Schneider R.C. (1955) Craniocerebral trauma. Ch. C. Thomas Springfild. (Illinois).
90. Simmen D., Bischoff T. (1998) Rhinosurgical concept in management of fronto-basal defects with cerebrospinal rhinorrhea. Laryngorhinootologie. 77(5):264-271
91. Souttar H.S (1928) Hunterian lecture on new methods of surgical access to the brain. Brit. Med. Journ. 89:295-300
92. Stamberger H., et all (1997) Surgical occlusion of cerebrospinal fistulas of the anterior skull base using intratecal sodium fluorescin. Laryngorhinootologie. 76(10):595-607
93. Stankiewicz J.A. (1991) Cerebrospinal fluid fistula and endoscopic sinus surgery. Laryngoscope. 101(3):250-256
94. Streli R. (1960) Schadelplastic mit kaltekonservirten kombiplastischen Kalottentransplantaten. Bulletin la societe Internationale de chirurgie. 6:670-681
95. Teachenor.: Цит. по Lewin W. (1954)
96. Thomas L.M., Webster J.E., Gurdjian E. S. (1960) A note on the use of methylmethahacrylate for sealing the boney pportion of a cranionasal fistula. J. Neurosurg. 17:355
97. Tonnis W. (1944) Operative Versorgung der Hirnschusse. Acta Chirurg.Scandinav. 90:275
98. Werner M. (1873) Pneumocele cranii.Deutsche Ztscht. J. Chir. Vol.3:381
99. Wetmore R.F., Duhaime A.C., Klausner R.D. (1996) Endoscopic repair of traumatic rhinorrhea in a pediatric patient. Int. Pediatr. Otorhinolaryngol. 36(2):109-115
100. Wormald P.J., McDonogh M. (1997) 'Bath-plug' technique for the endoscopic management of cerebrospinal fluid leaks. J. Laryngol.Otol. 111(11):1042-1046
101. Yamada A., Harii K., Ueda K., Asato H. (1992) Free rectus abdominis muscle reconstruction of the anterior skull base. Br. J. Plast. Surg. 45(4):302-306
102. Yen Y.S., Shao K.N., Lin C.Z., Lee L.S. (1995) Clinical experience of neurosurgical reconstruction in anterior skull base lesions. Chung Hua I. Hsueh. Tsa Chin (Taipei), 55(5):371-380

II УКРАИНСКИЙ КОНГРЕСС ПО МИНИМАЛЬНОЙ ИНВАЗИВНОЙ И ЭНДОСКОПИЧЕСКОЙ ХИРУРГИИ

18-20 сентября 2001

Украина, Киев, Киевский клинический госпиталь, Конгресс-Центр

Организационный комитет конгресса: (044) 252-83-79

НАУЧНАЯ ПРОГРАММА

Научная программа будет состоять из пленарных лекций, специализированных лекций, научных презентационных докладов, постер-сессии и научной выставки.

ОСНОВНЫЕ ТЕМЫ

- абдоминальная хирургия
- колопроктология
- нейрохирургия
- урология/гинекология
- торакальная хирургия/челюстно-лицевая хирургия
- эндоваскулярная хирургия/нейрорентгенохирургия
- ЛОР-хирургия
- ортопедия/травматология
- интервенционная радиология/диагностика в МИН хирургии
- интенсивная терапия в МИН хирургии
- обучение в МИН хирургии
- новые инструменты, препараты, технологии и идеи

ПЛЕНАРНЫЕ СЕССИИ

Сессия 1
Абдоминальная хирургия

Сессия 2
Нейрохирургия/ЛОР-хирургия

Сессия 3
Колопроктология/Урология/Гинекология

Сессия 4
Ортопедия/Травматология
Торакальная хирургия/Челюстно-лицевая хирургия

Сессия 5
Эндоваскулярная хирургия/Нейрорентгенохирургия

Сессия 6
Интервенционная радиология/
Диагностика в малоинвазивной хирургии

Сессия 7
Интенсивная терапия в малоинвазивной хирургии

ТЕХНИЧЕСКАЯ ИНФОРМАЦИЯ

- Слайды:
  Будет осуществляться двойная проекция слайдов (5×5 см) в жестких рамках.
- Плакаты:
  Размер представляемых плакатов
  90 см (ширина) × 150 см (высота).
- Компьютер:
  Будет предоставлена возможность для презентаций в формате Power Photo Point
- Видео:
  Для видео-презентаций во время докладов конгресса могут использоваться все стандарты (S-VHS-Pal, VHS-NTSC, U-Matic-low band). Пожалуйста, отметьте, какой вид системы Вы будете использовать для презентации.
- Over Head:
  Во время презентаций или дискуссий будет использоваться over head проекция.

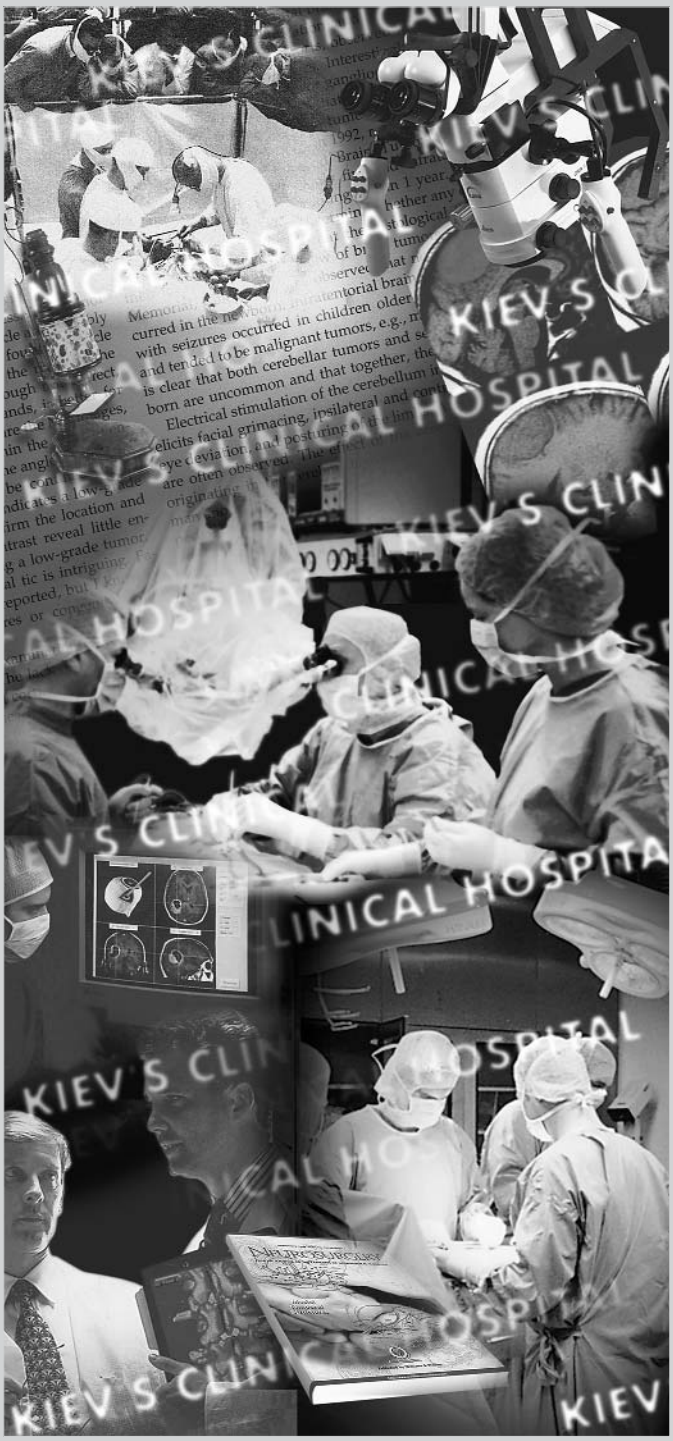

КУЛЬТУРНАЯ ПРОГРАММА

Вечерний прием
18.09.2001 в 19.00
Пообщайтесь со старыми друзьями и приобретите новых в непринужденной дружеской атмосфере встречи.

Гала-ужин
19.09.2001 в 19.00
Известнейший ресторан с изысканной кухней и комфортным интерьером в центре древнего Киева приглашает Вас на великолепное торжество.

За более детальной информацией обращайтесь в организационный комитет конгресса.