/ EDITO / :

Дорогие друзья!

Этот выпуск журнала приурочен к майской конференции Ассоциации врачей-эндоскопистов Украины и Украинского общества терапевтов по проблемам диагностической и лечебной эндоскопии.

Данное направление современной медицины интересует специалистов самого разного профиля — абдоминальный хирургов, лапароскопических хирургов, гастроэнтерологов, терапевтов, и многих других врачей.

Именно поэтому в разделе "Базовые исследования" представлена работа Никишаева В.И., Головина С.Г. и Лемко И.И., обобщающая различные аспекты гастроэзофагеальной рефлюксной болезни.

Кроме того, Вы сможете ознакомиться с исследованием группы сосудистых хирургов Ужгородского национального медицинского университета под руководством профессора Русина В.И., касающимся лечения и профилактики патологии сосудов пищевода и желудка.

Опыт успешного хирургического лечения арахноидальной кисты бокового желудочка у ребенка первого года жизни представляет профессор Орлов Ю.А., директор отдела нейрохирургии детского возраста Института нейрохирургии имени акад. А.П. Ромоданова АМН Украины.

В разделе "Клинический опыт" представлено совместное исследование специалистов НИИ урологии Украины и клиники урологии Главного военного клинического госпиталя, касающееся методов дифференцированного лечения кистозных заболеваний почек.

Мы надеемся, что данные работы будут интересны широкому кругу читателей, и планируем продолжать активную работу по опубликованию актуальных исследований в современной малоинвазивной хирургии и смежных специальностях.

С надеждой на дальнейшее плодотворное сотрудничество,

Редактор,
полковник медицинской службы
Лев Голик

КЛИНИЧЕСКИЕ НАБЛЮДЕНИЯ

5 **Опыт хирургического лечения арахноидальной кисты бокового желудочка у ребенка первого года жизни**
Орлов Ю.А., Шаверский А.В., Марущенко Л.Л.

Experience of Surgical Treatment of Lateral Ventricle Arachnoid Cyst in First Year of Life Child
Yu.A. Orlov, A.V. Shaversky, L.L. Marushchenko

КЛИНИЧЕСКИЕ ИССЛЕДОВАНИЯ

11 **Емболізація лівої шлункової вени в лікуванні та профілактиці кровотеч з варикозно розширених вен стравоходу**
Русин В.І., Буцко Є.С., Переста Ю.Ю., Русин А.В., Румянцев К.Є., Уваров П.В.

Left Gastric Vein Embolization in Treatment and Prevention of the Esophagus Varicose Veins Bleeding
V.I. Rusin, E.S. Buzko, Yu.Yu. Peresta, V.V. Rusin, K.E. Rumyanzev, P.V. Uvarov

КЛИНИЧЕСКИЙ ОПЫТ

15 **Методи диференційованого підходу до лікування кистозних захворювань нирок**
Возіанов С.О., Ладнюк Р.Є., Романенко А.М., Базалицька С.В., Слободянюк В.А., Собков Я.В.

Kydneys Cystic Diseases — Principles of Different Treatment
S.O. Vozianov, P.E. Ladnuk, A.M. Romanenko, S.V. Bazalizcka, V.A. Slobodanuk, Ya.V. Sobkov

БАЗОВЫЕ ИССЛЕДОВАНИЯ

20 **Гастроэзофагеальная рефлюксная болезнь**
Никишаев В.И., Головин С.Г., Лемко И.И.

Gastroesophageal Reflux Disease
V.I. Nikishaev, S.G. Golovin, I.I. Lemko

5

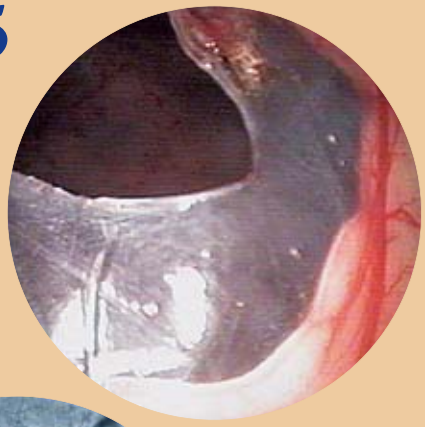

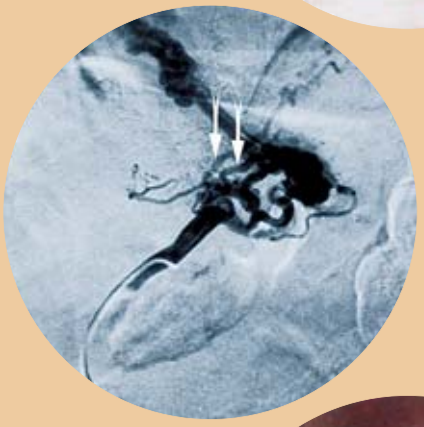

11

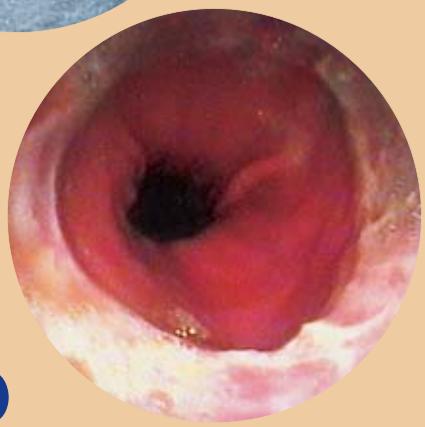

20

НА ОБЛОЖКЕ:

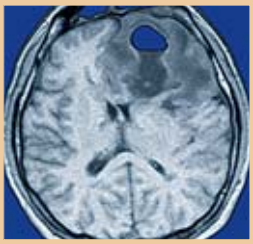

МРТ-картина абсцесса левой лобной доли головного мозга, вызванного анаэробной инфекцией с массивным расплавлением мозговой ткани.

© Український журнал малоінвазивної та ендоскопічної хірургії, 2004
© Український Фонд підтримки та розвитку нейроендоскопії та ендоскопічної нейрохірургії, 2004
© ЗАТ "Київський клінічний госпіталь", 2004
Все права защищены. Перепечатка материалов либо их частей в любом виде без письменного согласия держателя авторских прав будет преследоваться в судебном порядке.

© Ukrainian Journal of Minimally Invasive and Endoscopic Surgery, 2004
© Ukrainian Fund of the Support and Development of Neuro-endoscopy and Endoscopic Neurosurgery. All rights reserved.
© Kiev's Clinical Hospital, Medical Corp.
All right reserved.

© Український журнал малоінвазивної та ендоскопічної хірургії
(2004) Vol. 8; 2: 5-10

ОПЫТ ХИРУРГИЧЕСКОГО ЛЕЧЕНИЯ АРАХНОИДАЛЬНОЙ КИСТЫ БОКОВОГО ЖЕЛУДОЧКА У РЕБЕНКА ПЕРВОГО ГОДА ЖИЗНИ

Орлов Ю.А., Шаверский А.В., Марущенко Л.Л.

Отдел нейрохирургии детского возраста Института нейрохирургии имени акад. А.П. Ромоданова АМН Украины, Киев

Experience of Surgical Treatment of Lateral Ventricle Arachnoid Cyst in First Year of Life Child

Yu.A. Orlov, A.V. Shaversky, L.L. Marushchenko

Institute of neurosurgery named acad. A.P. Romodanov, AMSc of Ukraine, Kiev, Ukraine

Поступила 22 января 2004
Допущена 27 февраля 2004

Summary

In this research the case of surgical treatment of arachnoid cyst of a lateral ventricle at the child of the first year of life is described. The submitted observation has practical interest, in view of infrequent localization of a cyst, age of the patient and feature of medical tactic. In article the features of occurrence, diagnostics and clinical manifestation of intraventricular arachnoid cysts are considered, the experience of their surgical treatment is generalized. Fixed, that in a choice of surgical tactics at children of early age with intraventricular arachnoid cyst it is necessary to prefer minimally invasive operative measures — cyst-, liquoroshunting operations, neuroendoscopic fenestration of walls of a cyst.

Keywords: intraventricular arachnoid cyst, lateral ventricle, children of the first year of life, cyst shunting operation, neuroendoscopy.

Введение

Арахноидальные кисты (АК) являются врожденными, преимущественно экстрацеребральными образованиями, стенками которых служит арахноидальная оболочка, а содержимым — спинномозговая жидкость. АК составляют около 1-10% всех объёмных образований головного мозга у детей. АК обычно формируются из церебральных цистерн, часто локализуясь в области сильвиевой и межгемисферной щелях, хиазмальной, супраселлярной цистернах, реже — в области четверохолмной, препонтинной и большой затылочной цистернах. Встречаются также кисты конвекситальной локализации с распространением в сильвиеву щель и межгемисферную цистерну [1, 2, 3, 7]. Очень редко АК располагаются в местах анатомически несвязанных с цистернами головного мозга, такими, как желудочки мозга и диплоэ кости [23]. В ряде работ [8, 9, 12] описаны примеры интравентрикулярной локализации АК, когда кисты располагаются в боковых, третьем или четвертом желудочках мозга.

Рассмотренный нами случай хирургического лечения арахноидальной кисты бокового желудочка у ребёнка первого года жизни представляет практический интерес, с учётом редкой локализации кисты, возраста пациента и связанной с этим особенностью лечебной тактики.

Материалы и методы

Больной П. поступил 18.03.1999 в клинику нейрохирургии детского возраста Института нейрохирургии в возрасте 3-х дней с диагнозом: асимметричная гидроцефалия за счет расширенного правого бокового желудочка. Ребенок от первой беременности, осложненной внутриутробной гипоксией плода, обусловленной патологией плаценты, срочных патологических родов. Прогрессирующая вентрикулодилатация выявлена нейросонографически в третьем триместре беременности. Окружность головы при рождении — 38 см. При поступлении общее состояние относительно удовлетворительное. Родничок не напряжен, передает пульсацию мозга. Отмечалось расхождение сагиттального шва. В неврологическом статусе определялось повышение тонуса мышц левых конечностей. При НСГ от 18.03.1999 — изолированное расширение правого бокового желудочка, в полости которого определяется гиперэхо-

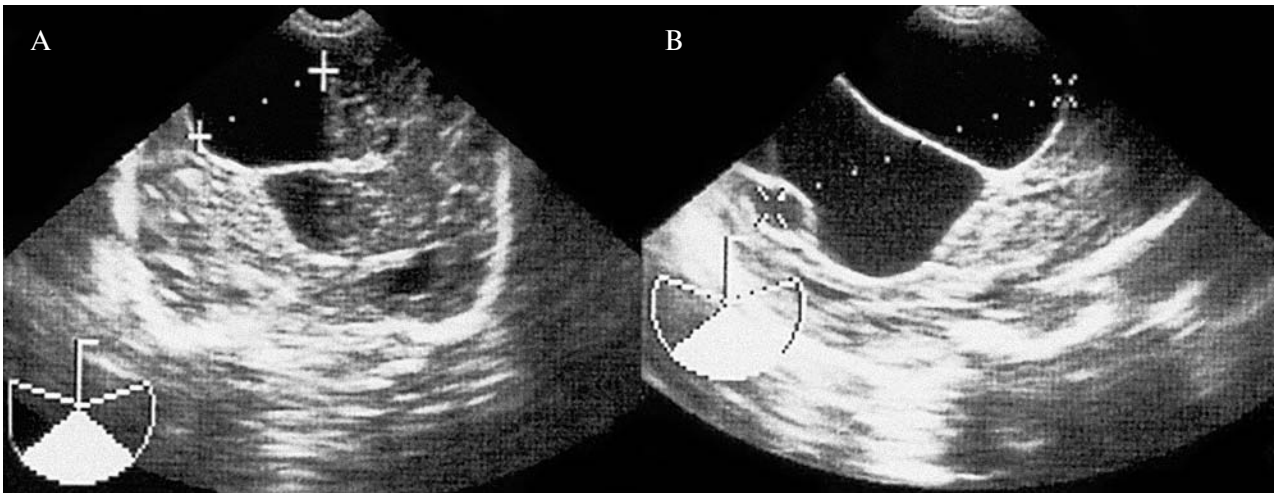

Рис. 1. Нейросонограмма. Фронтальная А и парасагиттальная В плоскости сканирования. Изолированное расширение правого бокового желудочка, в полости которого единичный тяж.

генный тяж, глубина в области переднего рога — 4 см, ширина в области тела бокового желудочка — 7 см (рис. 1). КТ исследование от 22.03.1999 — правый боковой желудочек расширен до 4,5 см, сливается с изображением третьего желудочка, содержит перегородки.

Прогрессирование гидроцефалии, проявляющееся симптомами внутричерепной гипертензии, явилось показанием к проведению ликворошунтирующей операции. 25.03.1999 выполнена правосторонняя вентрикулоперитонеостомия. На 7 сутки больной был выписан домой в удовлетворительном состоянии.

Повторное поступление — 05.07.1999 года. У больного отмечена асимметрия мозгового отдела черепа (правая половина больше левой). Окружность головы — 43 см. Шунтирующая система функционирует хорошо. Однако, по данным МРТ головного мозга от 06.07.1999, сохранялось расширение правого бокового желудочка за счёт его фрагментации с формированием осумкованной полости (рис. 4). При выявлении полости в правом боковом желудочке, с содержимым изоплотным ликвору, высказано предположение о внутрижелудочковой кисте. Принято решение произвести оперативное вмешательство с помощью нейроэндоскопа, направленное на соединение полости кисты с боковым желудочком, в котором установлен вентрикулярный конец шунтирующей системы.

22.07.1999 выполнена операция — эндоскопическое вскрытие стенок арахноидальной кисты. После энцефалотомии в правой лобной области на глубине 2 см обнаружена стенка арахноидальной кисты, которая вскрыта при помощи коагуляции и ножниц (рис. 2, 3). В рану под давлением излилась бесцветная, прозрачная жидкость. Произведено иссечение стенки кисты на площади 2 см^2. В полость кисты введен нейроэндоскоп, с помощью которого была вскрыта её задняя и базальная стенки. Эндоскопически через стенку кисты визуализировался вентрикулярный конец шунтирующей системы. Дополнительно киста также вскрыта в месте расположения шунтирующей системы. Диагноз арахноидальная киста подтвержден морфологически.

Контрольное КТ головного мозга от 24.07.1999: в лобно-теменной области кистозная полость, размером 3,5×7×7 см, в проекции которой тень шунта. Расширенный нижний рог правого бокового желудочка сообщается с полостью кисты. В левой лобной области субдуральная гидрома толщиной до 0,5 см, в лобно-височной области, справа, субдуральная гидрома толщиной до 2 см (рис. 5). Послеоперационный период протекал без осложнений. Пациент выписан домой в удовлетворительном состоянии на 14-е сутки после операции.

Через два года после операции при обследовании установлено, что ребенок развит соответственно возрасту, ходит с 12-ти месяцев, симптомов внутричерепной гипертензии нет, голова симметричной формы, окружность ее 50 см. В неврологическом статусе очаговой симптоматики не выявлено. Шунтирующая система функционирует.

МРТ головного мозга от 12.09.2001: гипогенезия правого полушария и мозолистого тела, определяется ликворосодержащая полость в проекции задних отделов правого бокового желудочка, субдуральная гидрома над полюсом правой лобной доли без признаков объёмного воздействия (рис. 6).

При контрольном осмотре через три года после операции ребёнок жалоб не предъявляет, в психофизическом развитии от сверстников не отстаёт, посещает детский сад.

Результаты и обсуждение

По данным Института нейрохирургии имени акад. Н.Н. Бурденко РАМН АК у детей составляют около 10% всех объемных образований головного мозга и в 7,4% случаев обнаруживаются у детей с гидроцефалией [1, 2]. Наиболее частая локализация арахноидальных кист — сильвиева, межгемисферная щели и супраселлярная цистерна. Однако, АК могут возникать в любом месте, где расположена арахноидальная оболочка. Морфологически внутренняя и наружная стенки кисты состоят из тонких слоёв арахноидальных клеток и часто соединяются с неизмененной арахноидальной оболочкой. АК могут быть врожденные (первичные) или приобретенные (вторичные). Если в анамнезе не было эпизода травмы или воспаления, кисты считаются врожденными. Врожденные АК содержат специфические мембраны и энзимы, обладающие секреторной активностью [17]. В настоящее время существует несколько теорий возникновения арахноидальных кист [2, 17, 20-22]. Первая — "теория интра-арахноидальной кисты" предложена Starkman S.P. и соавторами [22], которые считали, что образование кисты является результатом расщепления и дубликации арахноидальной мембраны. Вторая — "теория субарахноидальной кисты", объясняющая возникновение кист средней черепной ямы, как результат агенезии височной доли, разработана Robinson S.G. [20, 22]. Образования АК происходит на этапах эмбриогенеза в период формирования оболочек головного мозга [2]. При патологических условиях, преимущественно при субарахноидальном кровоизлиянии, вызванном гипоксией, инфекцией, интоксикацией и т.д., становится возможным формирование микрополостей в паутинной оболочке, которые впоследствии увеличиваются в размерах, превращаясь в арахноидальные кисты.

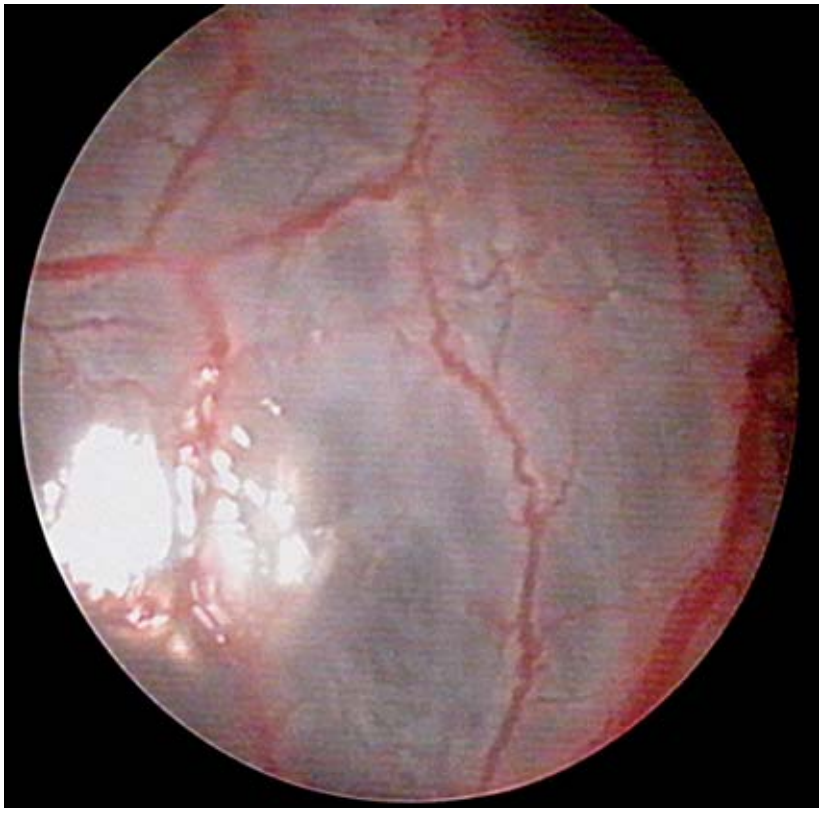

Рис. 2. Стенка арахноидальной кисты.

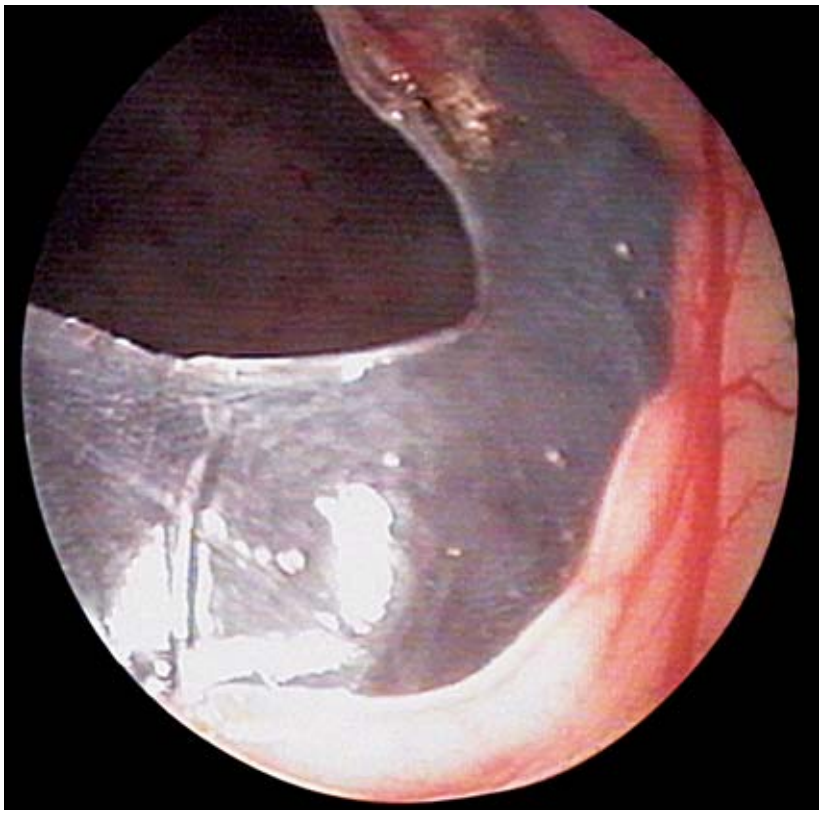

Рис. 3. Стенка арахноидальной кисты после фенестрации.

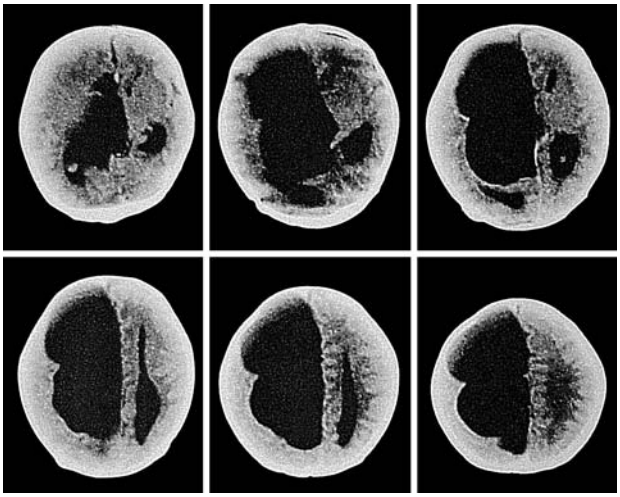

Рис. 4. МРТ. Арахноидальная киста правого бокового желудочка.

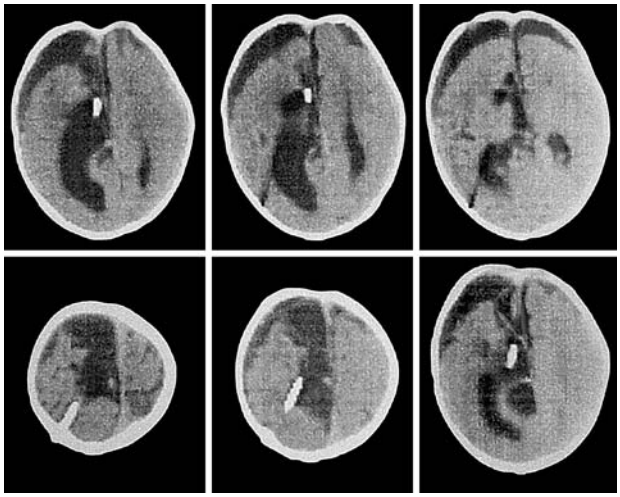

Рис. 5. АКТ. Состояние после эндоскопической фенестрации стенок арахноидальной кисти и кистовентрикулоперитонеостомии.

Однако механизм формирования интравентрикулярных арахноидальных кист, не связанных с цистернами мозга, до конца не ясен. Yeates A и Enzmann D. [25] отмечают, что внутрижелудочковые АК происходят из клеток сосудистых сплетений боковых желудочков. Nakase Y. и соавторы [17] утверждают, что кисты могут образовываться из арахноидального листка, "принесенного" на этапах онтогенеза с сосудистой мезенхимой, когда она инвагинирует через хориоидальную фиссуру.

За последние десятилетия проблеме интравентрикулярных арахноидальных кист посвящено небольшое количество работ [4, 6, 10, 11, 14, 16-19]. Maiuri F. и соавторы [14] собрали наблюдения 11 больных с арахноидальными кистами боковых желудочков. Возраст пациентов колебался от 2-х до 40 лет. В большинстве случаях кисты локализовались в затылочном роге или треугольнике бокового желудочка. АК не располагались в лобном или височном рогах. Клинические проявления арахноидальных кист зависели от их локализации и объёма. АК, располагавшиеся на путях ликвороциркуляции, рано проявлялись признаками прогрессирующей гидроцефалии. У исследуемых больных наиболее частыми симптомами были головная боль, сопровождающаяся тошнотой. В редких случаях были отмечены очаговая неврологическая симптоматика, эпиприступы. В работе авторов описан эпизод психических нарушений у больного с интравентрикулярной арахноидальной кистой, возможно из-за временной окклюзии ликворотока на уровне височного рога бокового желудочка [24].

Основными методами уточнения диагноза являются КТ, МРТ. При нейровизуализации интравентрикулярные АК — ограниченные, гомогенные объемные образования, изоплотные и изоинтенсивные ликвору [1, 2, 6, 19]. МРТ лучше, чем КТ, выявляет отношение между кистой и стенками бокового желудочка. Стенка кисты хорошо видна на МРТ, даже когда она истончена. С целью дифференциации АК от резко расширенной желудочковой системы необходимо проведение компьютерно-томографической вентрикулографии. В месте расположения внутрижелудочковых АК на вентрикулографии обнаруживается дефект наполнения. Дифференциальная диагностика между арахноидальными и эпендимарными кистами, по данным КТ и МРТ, затруднительна, хотя стенка эпендимарной кисты тоньше и не всегда визуализируются при МРТ в T_2-режиме сканирования [6, 18, 19].

Ряд работ [4, 10, 11, 15-17] посвящены хирургической тактике при интракраниальных АК. Harsh DR. и соавторы [11] считают, что дети с внутричерепными АК, имеющими масс-эффект, должны быть оперированы, т.к. объёмное воздействие кисты может приводить к задержке развития и формирования головного мозга, а разрыв АК, как правило, сопровождается внутрикистозным и субдуральным кровотечением. Указанные осложнения оправдывают риск оперативного вмешательства. Прямым показанием к проведению хирургического лечения является прогрессирующая гидроцефалия, возникшая при блокировании АК путей ликвороциркуляции [2, 11].

Методами хирургического лечения интравентрикулярных арахноидальных кист являются повторные аспирации содержимого кисты, удаление или фенестрация её стенок, шунтирование [4]. В большинстве случаев применяется фенестрация стенок арахноидальной кисты с последующей кистоперитонеостомией или изолированное иссечение стенок кисты [18]. В работах [15-17] сообщается о рецидивировании АК после их фенестрации. Nakasu Y. и соавторы [16] сообщают о трех рецидивах после хирургическо-

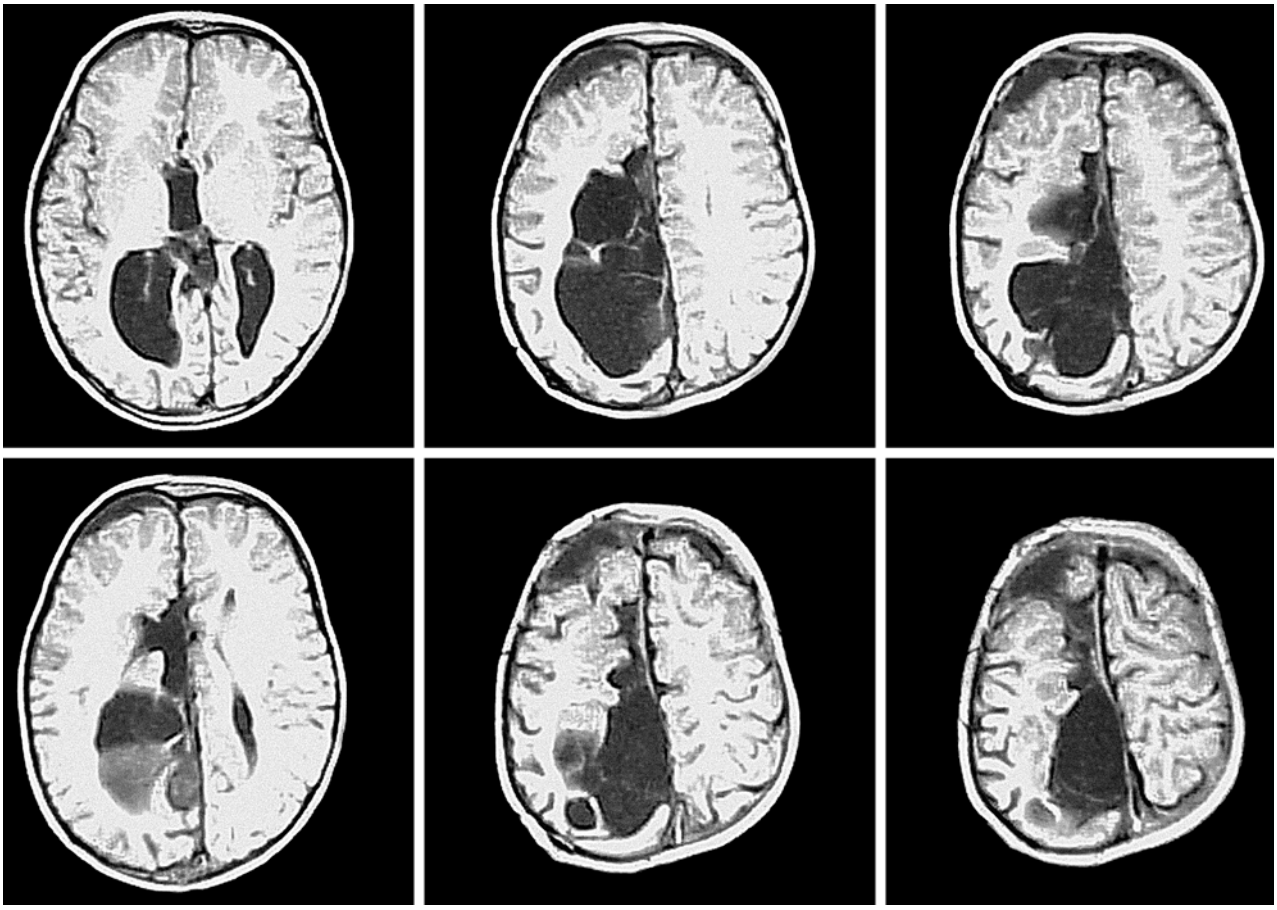

Рис. 6. Контрольная МРТ через 2 года после проведенных операций

го лечения АК у 10-ти больных, Milhorat T. [15] указывает о 23% рецидивов у 26 оперированных пациентов, а Bhandari Y. [6] получил 33% рецидивирований АК. Для адекватного дренирования кист и предотвращения их повторного возникновения Hiroyuke N. и соавторы рекомендуют после иссечение стенок АК обязательно выполнять кистоперитонеостомию [17].

Внутрижелудочковые АК, как правило, прикреплены основанием к сосудистому сплетению бокового желудочка и после их фенестрации спадаются, что может стать причиной рецедивирования кист. Поэтому хирургическое лечение интравентрикулярных арахноидальных кист должно быть направлено на частичное или полное удаление стенки кисты с последующим проведением кистоперитонеального шунтирования [13, 24]. По данным ряда авторов [10], удаление стенки кисты целесообразно проводить с помощью нейроэндоскопа, дополняя эндоскопическое вмешательство кистоперитонеостомией.

В представленном нами наблюдении арахноидальная киста сформировалась в антенатальном периоде. К основной причине, способствующей образованию кисты, следует отнести длительную внутриутробную гипоксию плода, вызванную патологией плаценты. Сформированная в эмбриональном периоде киста обладала объемным воздействием и препятствовала нормальному развитию прилежащих структур, о чем свидетельствует гипогенезия теменной и затылочной долей, мозолистого тела (рис. 4). Интравентрикулярное расположение кисты рано нарушило ликвороциркуляцию, что проявилось прогрессирующей вентрикулодилятацией в перинатальном периоде. Выполненная на 10-й день жизни больного вентрикулоперитонеостомия была обоснована, так как способствовала регрессу симптомов внутричерепной гипертензии, стабилизации состояния ребенка. В приведенном нами случае использование высоких диагностических возможностей МРТ в выявлении тонкостенных, объемных интракраниальных полостей помогло в диагностике интравентрикулярной арахноидальной кисты. По нашему мнению, применение нейроэндоскопической техники с целью фенестрации внутрижелудочковых осумкованных полостей является методом выбора, особенно у детей первого года жизни, поскольку обеспечивает малую травматичность операции и хороший визуализирующий контроль манипуляций.

Заключение

Таким образом, интравентрикулярные АК бокового желудочка могут проявляться гипертензионно-гидроцефальным синдромом, начиная с перинатального периода. Применение МРТ помогает в уточнении диагноза. В выборе хирургической тактики у детей раннего возраста с внутрижелудочковыми АК следует отдавать предпочтение малоинвазивным оперативным вмешательствам — кисто, вентрикулоперитонеостомии, нейроэндоскопической фенестрации стенок кисты.

Литература

1. Коновалов А.Н., Корниенко В.Н., Озерова В.И., Пронин И.Н. (2001) Нейрорентгенология детского возраста. (Москва). "Антидор". 456 с.
2. Мухаметжанов Х., Ивакина Н.И. (1995) Врождённые арахноидальные кисты у детей. (Алматы). "Голым". 156 с.
3. Шаверский А.В., Марущенко Л.Л. (2001) Опыт применения нейросонографии при хирургическом лечении супраселлярной арахноидальной кисты у ребёнка грудного возраста. Укр. нейрохірургічний журн. 1: 58-62.
4. Azzam N.I., Timperley W.R. (1981) Intracerebral cyst due to ectopic choroid plexus. Case report J. Neurosurg. 55: 651-653.
5. Bhandari Y.S. (1972) Non-communicating supratentorial subarachnoid cyst. J. Neurol. Neurosurg. Psychiatry. 35: 763-768.
6. Czervionke C.F., Daniels D.L., Meyer G.A., Pojunas K.W., Williams A.L., Haughton V.M. (1987) Neuroepithelial cysts of the lateral ventricles: MR appearance. AJNR. 8: 609-613.
7. Di Rocco C., Caldarelli M., Ceddia A. (1933) Incidence, anatomical distribution, and classification of arachnoid cyst. Intracranial cyst lesions. New York-Berlin-Heidelberg: Springer-Verlag. 101-111.
8. Di Rocco C., Di Trapani G., Iannelli A. (1979) Arachnoid cyst of the fourth ventricle and "arrested" hydrocephalus. Surg. Neurol. 12: 467-471.
9. Faris A.A., Bale G.F., Cannon B. (1971) Arachnoid cyst of the third ventricle with precocious puberty. South Med. J. 64: 1139-1142.
10. Gangemi M., Maiuri F., Donati P.A., Sigona L. (1996) Endoscopic ventricular fenestration of intracranial fluid cyst. Minim. Invas. Neurosurg. 39: 1-5.
11. Harch G.R. IV, Edwards M.S.B., Wilson C.B. (1986) Intracranial arachnoid cysts in children. J. Neurosurg. 64: 835-842.
12. Korosue K., Tamaki N., Fujiwara K., Matsumoto S. (1983) Arachnoid cyst of the fourth ventricle manifesting normal pressure hydrocephalus. Neurosurgery. 12: 108-110.
13. Kurokawa Y., Sohma T., Tsuchita H., Kitami K., Suzuki S., Ishikawa A. (1990) A case of intraventricular arachnoid cyst. How should it be treated. Childs Nerv. Syst. 6: 365-367.
14. Maiuri F., Iaconetta G., Gangemi M. (1997) Arachnoid cyst of the lateral ventricle. Surg. Neurol. 48: 401-404.
15. Milchorat T.H. (1977) Pediatric Neurosurgery. Contemporary Neurology Series, Vol 16. Philadelphia: FA Davis. 191-197.
16. Nakasu Y., Handa J., Watanabe K. (1986) Progressive neurological deficits with benign intracerebral cysts. Report of two cases. J.Neurosurg. 65: 706-709.
17. Nakase H., Hisanaga M., Hashimoto S., Imanishi M., Utsumi S.(1988) Intraventricular arachnoid cyst. Report of two cases. J. Neurosurg. 68: 482-486.
18. Nakase H., Ishida Y., Tada T., Sakaki T., Goda K., Tunoda S., Tominaga M., Lee K.S., Yun I.G., Bae H.G. (1992) Neuroepithelial cyst of the lateral ventricle. Clinical features and treatment. Surg. Neurol. 37: 94-100.
19. Numaguchi Y., Foster R.W., Gum G.K. (1989) Large asymptomatic noncolloid neuroepithelial cyst in the lateral ventricle: CT and MR features. Neuroradiology. 31: 98-101.
20. Robinson R.G. (1971) Congenital cysts of the brain: arachnoid malformations. Prog. Neurol. Surg. 4: 133-174.
21. Robinson R.G. (1958) Local bulging of the skull and external hydrocephalus due to cerebral agenesis. Br. J. Radiol. 3: 691-700.
22. Starkman S.P., Brown T.C., Linell E.A. (1958) Cerebral arachnoid cyst. J. Neuropathol. Exp. Neurol. 17: 484-500.
23. Weinard M.E., Rengachary S.S., McGregor D.H., Watanabe I. (1989) Intradiploic arachnoid cyst. Report of two cases. J. Neurosurg. 70: 954-958.
24. Wong C.W., Ko S.F., Wai Y.Y. (1993) Arachnoid cyst of the lateral ventricle manifesting positional psychsis. Neurosurgery. 32: 841-843.
25. Yeates A., Enzmann D. (1976) An intraventricular arachnoid cyst. J. Comput. Asist. Tomogr. 3: 697-700.

НПП "Технотроникс" и МЦ "Эндомед"
Проектирование, модернизация, оснащение эндоскопических кабинетов

Установка для дезинфекции эндоскопической техники "Нерпа":
- *предстерилизационная очистка, дезинфекция и стерилизация гибких эндоскопов и лапароскопов;*
- *автоматические режимы работы: проточный и циркуляционный.*

Электронное оборудование "Эндовид":
- *визуализация и обработка эндоскопических изображений;*
- *оптический спектральный анализ для ранней диагностики онкозаболеваний.*

Аппаратура высокочастотная электрохирургическая

03146, г. Киев, а/я 1, НПП "Технотроникс"
тел./факс (+38044) 236-78-66; 236-10-15, 455-48-47
e-mail: endomed@visti.com; techno@uzers.ntu-kpi.kiev.ua

ВОЛОКОННАЯ ОПТИКА
НПФ «ОПТРОН»

Мы производим:
- жёсткие и гибкие световоды всех типов;
- осветители для подключения световодов;
- налобные прожекторы с увеличительной оптикой.

Осуществляем ремонт:
- эндоскопической аппаратуры всех моделей;
- волоконно-оптических световодов;
- лапароскопов

72313, г. Мелитополь, п/я 63;
тел.: (0619) 42-68-00, тел./факс: (0619) 42-44-89;
e-mail: optron@mediana.net.ua

© Український журнал малоінвазивної та ендоскопічної хірургії
(2004) Vol. 8; 2: 11-14

ЕМБОЛІЗАЦІЯ ЛІВОЇ ШЛУНКОВОЇ ВЕНИ В ЛІКУВАННІ ТА ПРОФІЛАКТИЦІ КРОВОТЕЧ З ВАРИКОЗНО РОЗШИРЕНИХ ВЕН СТРАВОХОДУ

Русин В.І., Буцко Є.С., Переста Ю.Ю., Русин А.В., Румянцев К.Є., Уваров П.В.

Ужгородський національний університет, медичний факультет, кафедра госпітальної хірургії, Україна

Left Gastric Vein Embolization in Treatment and Prevention of the Esophagus Varicose Veins Bleeding

V.I. Rusin, E.S. Buzko, Yu.Yu. Peresta, V.V. Rusin, K.E. Rumyanzev, P.V. Uvarov

Uzhgorod National University, Medical department, Hospital surgery chair, Ukraine

Получена 27 января 2004
Допущена 18 февраля 2004

Summary

In our work we present the results of esophagus varicose veins treatment by uniinstant endovascular embolization of the left gastric vein and artery in case of acute bleeding and as planned operation. Endovascular embolization was performed in 7 patients — 3 cases of bleeding, 4 cases of planned surgical intervention. The anatomy of the left gastric vein was analysed in details on the basis of the literature data and our own researches. We have proposed the original way of portal system catheterization for further endovascular manipulations — introducer installation into the portal system through minilaparotomic approach. The technique of endovascular embolization is described on the basis of an anatomic structure of the left gastric artery and vein. We have analysed the influence of the operation on a portal gastropathy and portohepatic hemodynamics. It was found out that such operation doesn't influence negatively on hepatic hemodynamics, improves proceed of a portal gastropathy. In all seven cases the decrease of varicose veins from III to I degree by Scherzinger was observed. Bleeding was successfully arrested in 3 cases.

Keywords: esophagus varicose veins, left gastric vein, left gastric artery, endovascular embolization.

Вступ

Актуальність проблеми лікування кровотеч з варикозно розширених вен (ВРВ) стравоходу і шлунка зумовлена тим, що летальність при них сягає 50-60% при першій кровотечі, зростаючи до 80% при повторних. У випадку класичного порожнинного хірургічного втручання летальність при цих кровотечах зростає до 90%. Запропоновані класичні медикаментозні схеми лікування приводять до зупинки кровотеч у 50-60% випадків. Малоінвазивні технології — такі як ендоскопічна склеротерапія, кільцювання, кліпування сприяють тимчасовій зупинці кровотечі на висоті її від 70 до 80% випадків, з рецидивом кровотеч більше ніж у 30% хворих [5].

Більш перспективним малоінвазивним методом лікування цих кровотеч є патогенетично обгрунтована методика черезшкірної черезпечінкової емболізації лівої шлункової вени, яка є донорською судиною по відношенню до ВРВ стравоходу. Проте метод не отримав широкого розповсюдження в зв'язку з відсутністю спеціальної апаратури та спеціалістів в практичній охороні здоров'я, а також розвитком можливих ускладнень при черезшкірній черезпечінкової пункції ворітної вени [4].

Окремі малочисельні повідомлення про одночасну ендоваскулярну емболізацію лівої шлункової артерії та лівої шлункової вени не дають можливості стверджувати про переваги запропонованої методики над іншими малоінвазивними способами лікування кровотеч з ВРВ стравоходу та шлунка.

Спроби покращення результатів лікування кровотеч з ВРВ стравоходу та шлунка залишають відкритим питання тактики та методики лікування.

Матеріали та методи

В хірургічній клініці Обласної клінічної лікарні м.Ужгорода у трьох хворих з субкомпенсованим цирозом печінки в зв'язку з продовженням кровотечі з ВРВ стравоходу після двох неефективних спроб ендоскопічної склеротерапії з використанням інтрапаравазально на 1 сеанс 8-15 мл 1% полідоканолу

Рис. 1. Суперселективна флебографія лівої шлункової вени.

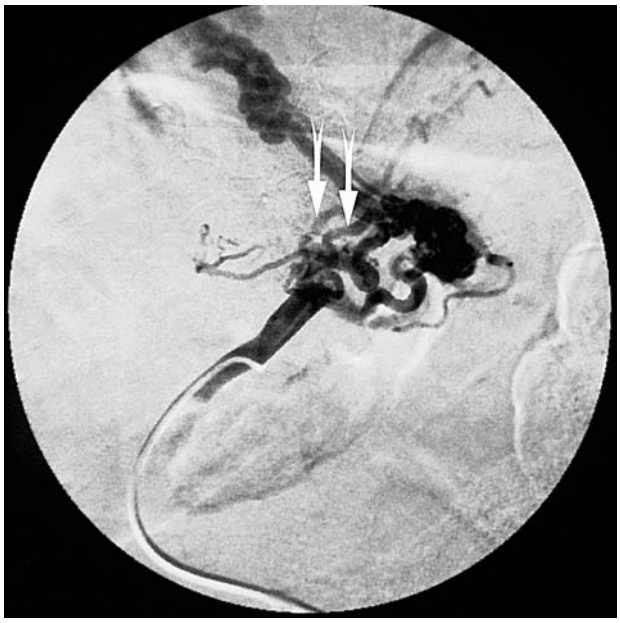

Рис. 2. Суперселективна флебографія лівої шлункової вени (продовження серії). Стрілкою вказана огинаюча вена стравоходу.

виконана успішна ендоваскулярна емболізація лівої шлункової артерії та вени.

У чотирьох хворих з субкомпенсованим цирозом печінки з ВРВ стравоходу III ст після успішної зупинки кровотечі з ВРВ методом ендоскопічної склеротерапії також успішно виконана ендоваскулярна емболізація лівої шлункової артерії та вени.

Емболізація вказаних судин виконувалась на дигітальному ангіографі Philips Integris-2000, з використанням катетерів Balton та балон-катетерів власної конструкції.

Для емболізації лівої шлункової артерії використовували трансфеморальний доступ з використанням перфорованого балон-катетера, що не відокремлюється, із внутрішнім просвітом 0,5 мм, максимальним діаметром балона в роздутому стані — 2 мм. У нероздутому стані верхівка балона діаметром 1 мм з танталовою міткою на кінці, направляється по ходу лівої шлункової артерії і заноситься потоком крові в гирло судини, згинаючись при потребі навіть під кутом за рахунок роздуття балону. Після суперселективної ангіографії проводили емболізація судини препаратом "Емболін"[1].

При проведенні ендоваскулярної емболізації лівої шлункової вени інтрод'юсер для проведення катетера для емболізації встановлювали оперативним шляхом через лапаротомний доступ в гілку v. ileocolica. При цьому балон-катетер спеціальної конструкції після проведення через інтрод'юсер при роздутті згинається і, таким чином, міняючи напрямок проводиться у виток лівої шлункової вени, потім, після часткового здуття, проводиться до необхідного рівня. Суперселективна флебографія допомагає встановити зону передбаченого виключення. Емболізація проводилась при роздутому балоні, що є перешкодою ретроградному потоку емболізуючої речовини, а також сприяє антеградному заповненню емболізуючою речовиною варикозних вузлів [1].

Результати та їх обговорення

У всіх хворих після ендоваскулярної емболізації лівої шлункової артерії та вени на висоті кровотечі остання зупинилась. ВРВ стрвоходу зменшились із III ст до I ст протягом перших 8 діб з моменту виконання операції.

У інших 4 хворих, яким маніпуляція виконувалась в плановому порядку ВРВ стравоходу також зменшувались до I ст протягом перших 8 діб спостереження. Ускладнень не спостерігали.

Якщо до операції явища портальної гастропатії у вигляді езофагіту спостерігались у 90% хворих, гастриту — у 99%, гастроезофагеального рефлюксу — у 80%, то при повторному огляді ці ж показники запальних та моторних порушень спостерігались відповідно у 45%, 55,7% та 30% пацієнтів.

При порівнянні окремих показників порто-печінкової гемодинаміки до та після планової емболізації лівої шлункової артерії та вени у 4 хворих встановлено, що параметри об'ємної перфузії та портального тиску після процедури недостовірно зменшувались тільки на 3-4%. що свідчить про відсутність негативного впливу процедури на перфузію печінки.

Рис. 3. Суперселективна флебографія лівої шлункової вени (продовження серії). Стрілками вказані ВРВ стравоходу від передньої та задньої гілок поздовжньої вени шлунка.

Рис. 4. Селективна флебограма портальної системи. стрілками вказані емболи в просвіті гирла та гілок лівої шлункової вени після повної її емболізації.

Ліва шлункова вена є найбільшим венозним колектором шлунка, що приймає кров з вен абдомінальної частини стравоходу, кардіальної частини, великої території дна і тіла шлунка, а також з передньої частини пілоричного відділу, впадаючи в ворітну вену. Відомо також, що всі вени шлунка не мають клапанного апарату [6] (рис.1).

Ліва шлункова вена формується безпосередньо на рівні кардії або нижче по малій кривизні на відстані

Рис. 5. Селективна артеріографія черевного стовбуру. Відсутність контрастування стовбура лівої шлункової артерії. Стрілкою вказана контрастна емболізуюча речовина в просвіті артерії.

до 6 см із 1-3 основних притоків — передньої та задньої поздовжніх вен, в які впадають поперечні інтрамуральні гілки, та серединної гілки, яка проходить по шлунковій доріжці на малій кривизні (рис. 2).

Тільки в 1-3% випадків ліва шлункова вена відсутня. В більшості випадків передня та задня гілки приблизно однакового калібру і розташовуються під серозною оболонкою на відстані до 2 см від малої кривизни шлунка. Безперечно, що цей факт потрібно враховувати під час суперселективної емболізації. Якщо катетер випадково попадає в передню гілку, то заблокуються тільки ті ВРВ стравоходу, по відношенню до яких ця гілка є донорською. Отже для повної ерадикації ВРВ стравоходу потрібно блокувати як передню так і задню гілки лівої шлункової вени, наразі це можливо тільки на рівні їх біфуркації, що визначається під час суперселективної флебографіїї (рис. 3).

Емболізація лівої шлункової вени навіть на рівні основного стовбура є досить безпечною процедурою. оскільки високий портальний тиск за умови відсутності клапанного апарату призводить до зворотнього кровоплину. в зв'язку з чим тромботичні маси заносяться краніально (рис. 4).

В передню поздовжню гілку впадає 4-7 поперечних гілок, самою верхньою і найбільшою з яких є передня фундальна, в яку впадають гілки, які беруть початок на задній поверхні кардії, огинаючи стравохід зліва. Під час суперселективної емболізації бажано емболізувати цю гілку, або основний стовбур на рівні впадіння цієї гілки (рис. 4).

Вени шлунка за своїм розташуванням не зовсім відповідають артеріям. Спостерігається значне пере-

важання об'єму венозного русла над артеріальним. Ліва шлункова артерія ділиться на передню висхідну (стравохідно-кардіально-фундальну артерію) та низхідну гілку. яка, в свою чергу, дає передню та задню гілки. які відходять в поперечному напрямку.

При емболізації лівої шлункової вени доцільно виконувати одномоментну емболізацію висхідної гілки лівої шлункової артерії для зменшення притоку в систему венозного басейну, але в зв'язку з малим діаметром останньої допустимо виконати проксимальну емболізацію стовбура лівої шлункової артерії. Велика кількість анастомозів між лівою та правою шлунковою артерією, діафрагмальною та власними артеріями стравоходу диктує необхідність блокування самого стовбура лівої шлункової артерії, що веде до зменшення артеріалізації шлунка і проявів портальної гастропатії (рис. 5).

У випадку ерозивно-виразкового гастриту або ВРВ шлунка з кровотечею емболізація лівої шлункової артерії також призводить до зупинки кровотечі [2, 3].

Таким чином. перші спроби одночасної емболізації лівої шлункової артерії та вени свідчать про ефективність методики щодо спадіння ВРВ стравоходу та зупинки кровотечі. Окрім того, процедура не призводить до гемодинамічно значимого зменшення перфузії печінки, значно зменшуючи прояви портальної гастропатії. В той же час, невелика кількість спостережень не дає можливості рекомендувати вищевказану методику в практичну охорону здоров'я.

Потребують подальшого вивчення вплив емболізації лівої шлункової артерії та вени на рецидив кровотечі з ВРВ стравоходу, перебіг явищ портальної гастропатії у віддаленому періоді, вдосконалення техніки самої процедури.

Висновки

1. Одночасна емболізація лівої шлункової артерії та вени призводить до спадіння ВРВ стравоходу та стійкої зупинки кровотечі на висоті останньої.
2. Одночасна емболізація практично не призводить до зменшення перфузії печінки, зменшуючи наполовину окремі прояви портальної гастропатії.

Література

1. Пат. 62366 А, МПК 7 А61В17/00. Спосіб ендоваскулярної профілактики та лікування кровотечі з варикозно розширених вен стравоходу та шлунка. Русин В.І., Русин А.В., Буцко Є.С., Румянцев К.Є., №2003032158; Заявл. 12.03.2003; Опубл. 15.12.2003; Бюл. #12.
2. Русин В.І., Буцко Є.С., Болдіжар О.О., Русин А.В., Румянцев К.Є., Болдіжар П.О., Ковач В.В. (2003) Мініінвазивні ендоваскулярні операції при рецидивних кровотечах з варикозно розширених вен стравоходу. Шпитальна хірургія. 2: 24-26.
3. Русин В.І., Буцко Є.С., Русин А.В., Чаварга М.І., Румянцев К.Є. (2003) Ендоваскулярні втручання при портальній гіпертензії. Український журнал малоінвазивної та ендоскопічної хірургії. Vol. 7; 3: 43.
4. Русин В.І., Русин А.В., Ковач В.В., Уваров П.В., Болдіжар П.О., Румянцев К.Є. (2002) Варіанти впадіння лівої шлункової вени у ворітну вену. Харківська хірургічна школа. 3(4): 36-40.
5. Фомін П.Д., Головін С.Г., Нікішаєв В.І. (2003) Особливості діагностичної та лікувальної ендоскопії у хворих з кровотечами з варикозно розширених вен стравоходу. Науковий вісник Ужгородського університету. Серія "Медицина". 19: 52-57.
6. Хирургическая анатомия живота. (1972). Под ред. А.Н. Максименкова. (Ленинград). "Медицина". с. 190-203.

ПОДПИСКА 2004

Глубокоуважаемые подписчики, читатели, авторы оригинальных статей!

С 2002 года **"Украинский журнал малоинвазивной и эндоскопической хирургии"** распространяется непосредственно каждому читателю/учреждению Украины редакцией напрямую.

Благодаря поддержке **Киевского клинического госпиталя** рассылка журнала проводится бесплатно, так же как и публикация оригинальных статей.

Для получения журнала в 2004 году Вам/Вашему учреждению необходимо прислать заявку в произвольной форме в адрес редакции.

© Український журнал малоінвазивної та ендоскопічної хірургії
(2004) Vol. 8; 2: 15-19

МЕТОДИ ДИФЕРЕНЦІЙОВАНОГО ПІДХОДУ ДО ЛІКУВАННЯ КИСТОЗНИХ ЗАХВОРЮВАНЬ НИРОК

Возіанов С.О., Ладнюк Р.Є., Романенко А.М., Базалицька С.В., Слободянюк В.А., Собков Я.В.

Відділ ендоурології та літотрипсії Інституту урології Академії медичних наук України, Київ

Kydneys Cystic Diseases — Principles of Different Treatment

S.O. Vozianov, P.E. Ladnuk, A.M. Romanenko, S.V. Bazalizcka, V.A. Slobodanuk, Ya.V. Sobkov

Department of Endourology, Institute of Urology, AMS Ukraine, Kiev

Получена 2 февраля 2004
Допущена 15 марта 2004

Summary

The percutaneous puncture of Kidney Cyst with aspiration of its contents, drainage of its cavity and step-by-step sclerosing therapy is optimal Minimally Invasive method of treatment of Kydneys Cystic diseases. Application of this methodic allows to avoid the traumatic open surgical intervention in 98, 8% cases.

The criterions of conservative treatment of Kydneys Cysts are determined: cysts less than 5 cm. in diameter, absence of complaints, absence of urodinamic disorder, disorders of the next organs and systems functions.

We have determined that it's possible to fulfill the puncture treatment in 74, 4% of patients with Kidneys Solitary Cysts. The open surgical intervention with resection of Cysts membranes is necessary for 26% of patients.

The new device for drainage of Cyst's cavity has been elaborated. Only 7% of patients treated in puncture way with drainage and step-by-step sclerosing therapy have recurrence for 3 years of observation.

Keywords endo-urological interventions, puncture of kidney cyst, cystic formation of kidney.

Вступ

Актуальність вивчення кистозних захворювань нирок обумовлена широкою розповсюдженістю цієї патології. За даними Пасечникова С.П. [10] кистозні захворювання нирок складають 3% урологічних захворювань.

В багатьох випадках кисти нирок мають безсимптомний перебіг і діагностуються лише при виникненні ускладнень, таких як порушення уродинаміки, запальні процеси нирки, нефрогенна гіпертензія, ниркова недостатність.

Широке впровадження в практику досягнень сонографії та променевої діагностики дозволяє на сьогодняшній день встановлювати діагнози кистозних захворювань майже в 100% випадків [2, 7]. Проте об'єм та послідовність досліджень, що виконуються при підозрі на кисту нирки різноманітні. Суперечливі підходи урологів щодо визначення показань до лікування кистозних захворювань нирок та вибору методу лікування.

Надійним методом лікування є відкрита операція. Радикалізм, можливість виявлення злоякісної пухлини, профілактика гіпертонії, прогресуючої атрофії паренхіми чи малігнізації стінки кисти — найбільш важливі аргументи на користь цього методу.

З початку 80-х років розвивається новий напрям в лікуванні простих кист нирок — ендохірургія. Для простих нирок використовуються різні доступи: черезшкірні, лапороскопічні і ретроградні [13, 14]. Черезшкірні доступи дозволяють здійснювати резекцію або розтин стінки кисти (позаниркова марсупіалізація) або об'єднання порожнини кисти з прилягаючою частиною порожнинної системи (внутрішньониркова марсупіалізація, ендокистоліз) [9, 12]. Ретроградний доступ дозволяє здійснювати лише внутрішньониркову марсупіалізацію. Але ендоскопічні методи лікування не виправдали покладені на них надії. Багаторічні спостереження свідчать про достатньо сильне перебільшення їх радикальності. Є також повідомлення, в яких вказується на 20-30% і навіть 45% резидуальних (рецидивних) кист; щоправда, в більшості випадків вони не досягають попередніх розмірів [1]. Не можна не враховувати, що реалізація доступа для ендохірургії простих кист несе в собі певне променеве навантаження для хворого та медичний персонал.

Хоча перша публікація Steg A.O. лікувальної черезшкірної пункції з'явилась декілька десятиріч тому, цей метод був повністю залишений, що обумовлювалось відсутністю достовірних методів дослідження та надійних методів контролю за виконанням маніпуляції. Поштовхом до повернення цього метода став розвиток рентгенівської діагностики, зокрема впровадження екскреторної урографії. Ще у 1951 році була висунута точка зору Anselmo H.V. про те, що немає необхідності виконувати операцію, особливо людям похилого віку, якщо при пункції кисти одержана прозора рідина. Ця точка зору підтримана вподальшому і іншими клініцістами.

Але тільки з впровадженням в клінічну практику сучасних ультразвукових сканерів з пункційними датчиками черезшкірна пункційна терапія отримала широке застосування [4, 8].

Часті рецидиви, що виникають після виконання черезшкирної пункції кист нирок, примусили шукати способи підвищення її ефективності. Для цього запропоновано введення в порожнину кисти після аспірації ряду склерозуючих речовин: 96% спирту, 50% розчину фенолу, розчину люголя, 5% розчину йодної настойки, варикоциду, липидолу, вистарину, етоксисклеролу, моноциклина гідрохлориду, цианокрилатних клеїв та ін. [13]. Не дивлячись на їх велику кількість, на сьогоднішній день немає єдиного погляду на доцільність введення тих чи інших видів склерозуючих речовин в порожнину кисти. Методики черезшкірної пункційної склеротерапії різноманітні, по різному оцінюються її результати.

В останні роки завдяки впровадженню в клінічну практику перкутанних пункційних методів кількість хворих, прооперованих з приводу кистозних захворювань нирок, невпинно знижується [1, 10]. Проте широке застосування черезшкірна пункція кист нирок одержала лише з появою надійних методів контролю за безпечністю її виконання. В якості одного з таких методів з успіхом використовується ультразвукове дослідження. Варіантами ендоурологічного втручання з приводу кист нирок є пункція з аспірація вмісту кисти; аспірація із введенням склерозуючої речовини; черезшкірне дренування порожнини кисти з поетапним склерозуванням; ендоскопічна резекція стінок кистозного утворення [9].

Впровадження черезшкірних пункційних методів лікування кистозних захворювань нирок призвело до виникнення проблем рецидивування кист, вибора способу їх склерозування, ускладнень черезшкірних пункцій, запобігання цих ускладнень та їх усунення [3]. Відсоток рецидивування при використанні ендоскопічних методів, за даними різних авторів, складає від 95% до 3-5% [6, 12]. На сьогодняшній день немає єдиного погляду на доцільність використання тих чи інших видів склерозуючих речовин.

Матеріали та методи досліджень

Робота базується на результатах лікування 212 хворих, 157 (74%) з них під ультразвуковим контролем було проведено 164 пункції кист нирок. Трьом хворим було виконано пункції кист обох нирок, у двох хворих виконано по 3 пункції багаточисельних кист однієї нирки.

Вік хворих від 6 до 75 років. Чоловіків було 75, жінок — 82. Пункція справа виконана у 77 хворих, зліва — у 80 хворих.

Обстеження хворих включало загальноклінічні аналізи крові та сечі, біохімічне дослідження крові з визначенням креатинину та сечовини, УЗД, оглядову та екскреторну урографію, комп'ютерну томографію нирок.

Розмір кист становив від 5,0 см до 13,0 см, в середньому 8,2 см.

За розташуванням кист хворі, яким виконана пункція поділились таким чином: у нижньому полюсі нирки — 128 (82%), у середньому сегменті нирки — 24 (15%), у верхньому полюсі — 5 (3%) випадки.

16 (10%) хворих мали багаточисельні кисти, 14 (9%) — кисти обох нирок.

Пункції виконувались на рентген-урологічному столі "Hydradgust" (США) за допомогою ультразвукового апарату "Sonoline Versa-Pro" фірми "Siemens" (Німеччина) з пункційною направляючою.

У 148 (94%) хворих пункція закінчувалась кистостомією, у 9 (6%) дренаж після пункції не встановлювався з технічних причин (7 хворих) або в зв'язку з багаточисельними кистами нирки (2 хворих).

Одержаний під час операції матеріал піддавали цитологічному дослідженню. Кистозну рідину змішували з метиловим спиртом у співвідношенні 1:1 і центрифугували при 1500 об/хв протягом 10 хвилин. Виготовлені з осадку мазки фіксували на протязі 1 хвилини в метанолі, потім окрашували еозином метиленовим синім і азур-еозином по Паппенгейму. Препарати вивчали в світловому мікроскопі під іммерсійним об'єктивом при збільшенні в 900 разів.

55 хворим з кистами, що локалізувались парапельвикально (13 хворих), у верхньому полюсі (10 хворих), при наявності глибокого кратероподібного дефекту паренхіми нирки (11 хворих) та з багаточисельними кистами (21 хворий) було виконане відкрите хірургічне втручання — резекція оболонок кисти.

Методика перкутанної пункції кисти нирки

Пункції кист нирок виконувались на рентген-урологічному столі в положенні хворого лежачи на животі. Перед пункцією маркірували край 12 ребра та гребінь подвздошної кістки. Для знеболення використовувалась місцева інфільтраційна анестезія 0,5% розчином новокаїну в поєднанні з внутрішньовенною анальгезією траквілізаторами та 0,005% розчином фентанілу. Пункцію кисти виконували під ультразвуковим наведенням після поліпозиційного сканування нирки через поперекову ділянку і виявлення ехо-негативного утворення. Хірург знаходив таке місце пункції, при якому пункційний маркер-пунктир на

УЗ-моніторі не проходив крізь нирку, сусідні органи, плевральну та черевну порожнину і був направлений у центр рідинного утворення по найкоротшому шляху. Межами зони втручання були: задня підмишечна лінія, нижній край XII ребра, гребінь подвздошної кістки, хребет. Під УЗД-контролем через розтин шкіри довжиною 0,5 см проколювалась підшкірна жирова клітковина, поперекові м'язи, паранефральна клітковина, стінка кисти.

В 32 (20%) хворих нами використовувся стандартний набір для пункції "Kidney Cyst Puncture Set" #6 Ch, який складається з голки і надітого на нього #6 Ch дренажу "pig-tail" ("поросячий хвіст"). Після ультразвукового підтвердження знаходження в порожнині кисти голка видаляється, дренаж скручується в її порожнині. Дренаж фіксується до шкіри, накладається асептична пов'язка. Активно аспірується частка кистозної рідини, решта виділяється самостійно. Таким чином ми запобігаєм можливій кровотечі з судин стінки кисти із-за різкого зменшення тиску в ній. Перевагою набору є легкість введення шляхом прямого вколу завдяки його жорсткості. Недоліками є травматичність для паренхіми нирки через його погану еластичність, часте заламування на рівні шкіри при фіксації, висока собівартість неможливість повторного використання.

Нами була запропонована методика і пристрій для введення дренажів "Bard Urospec" фірми "Bard Angiomed" #6-8 Ch в порожнину кисти з використанням елементів єюностомічного набору фірми "Cook".

Пункція виконується троакаром з введенним в нього ангіографічним провідником #0,038 Ch, який на 1 см не доходить до кінця голки. Після введення в порожнину кисти троакару мандрен виймається і в кисту вводиться ангіографічний провідник, 10-15 см якого згортається в порожнині кисти. Використовуючи мандрен як жорстку направляючу по ньому просувається в порожнину обтуратор та пластикова трубка. Глибина введення постійно контролюється на УЗ-моніторі з метою запобігання травмування протилежної стінки кисти. Потім металевий обтуратор видаляється, а в пластиковий тубус вводиться "pig-tail" дренаж "Bard Urospec" #6-8 Ch. Пластикова трубка видаляється. Проводиться аспірація кистозної рідини. Дренаж фіксується до шкіри. Аспірат і витікаюча після пункції рідина направляються на аналіз. За цією методикою виконана пункція 125 (80%) хворим.

На другий день після операції всім хворим проводилась кистографія. В порожнину кисти під рентгенологічним контролем вводилось 10 мл рентген-контрастної речовини (урографін, тріомбраст, ультравіст), розведеної 10-40 мл фізіологічного розчину. Контрастування порожнинної системи нирки і сечовода або затікання контрасту в навколишні тканини не було в жодного з хворих.

Дренаж залишали відкритим на 1 годину для витікання залишків контрасту, після чого проводилось склерозування порожнини кисти. В 140 (89%) випадках в якості склерозанта використовували 96% етиловий спирт, який вводився в об'ємі до 10-20 мл з експозицією 1 година. Хворий в цей час активно рухався для зрошення всієї внутрішньої поверхні кисти. Проводилось трьохкратне зрошення оболонки кисти склерозуючим розчином. Інстіляції виконувались щодня.

Ускладнення під час пункції та в ранньому післяопераційному періоді

На початку дослідження спроби введення еластичного та дешевшого дренажа "Bard Urospec" #8 Ch з попередньою ділятацією пункційного каналу стандартними нефростомічними ділятаторами у 7 хворих з 10 була невдалими в зв'язку з вгинанням стінки кисти і неможливістю проведення в порожнину кисти ділятатора #10 Ch. Цим 7 хворим була виконана пункція з аспірацією кистозної рідини без встановлення дренажу.

В одному випадку (0.6%) при пункції кисти нирки було травмовано підшкіряну судину, що призвело до крововиливу в порожнину кисти і вподальшому до ревізії пункційного каналу і резекції стінки кисти. Хворий одужав.

Перше введення спирту у 30 (19%) хворих викликало біль середньої важкості, в зв'язку з чим вводились анальгетики (анальгін 1-2 г, парацетамол 0,4-0,6 г, діклофенак 25-50 мг).

24 (15%) хворих мали підвищення температури тіла до 38,0 градусів, що було розцінено як реакція на введення спирту. В однієї хворої (0.6%) на інстілляцію розвилась гіперергічна реакція з підвищенням температури тіла до 39 градусів. З причини незадовільної роботи дренажа, який забивався густим детритом, і збільшенням розмірів кисти до попередніх, погіршенням загального стану хворої на 10 добу після пункції була виконана резекція оболонок кисти. Хвора одужала.

В одного хворого при пункції була одержана геморагічна рідина. Після пункції помірна кровотеча (20-40 мл на добу) не припинялась 5 діб. На 6 добу була виконана ревізія кисти. Під час операції було виявлено ерозовану судину в стінці кисти, не пов'язану з пункційним каналом.

Дві хірургічні операції, які були проведені після пункції кист в зв'язку з цитологічно встановленим діагнозом злоякісної пухлини нирки не розцінювались нами як ускладення. В цих випадках пункція була цінним діагностичним методом виявлення раку нирки на ранній стадії його розвитку.

При виписці з клініки (ліжко-день після операції становив 6±1,1) у 133 (85%) хворих за даними УЗД не виявлялось залишкових гідрофільних утворень в колишній зоні розташування кист.

Зазначимо, що пункція кисти майже не порушує загальний стан хворих. Вони активні з перших годин після операції.

Шляхи усунення ускладнень при пункційному лікуванні кист нирок

Найважливішим етапом усунення ускладнень є ретельний відбір хворих. Вважаємо за недоцільне виконувати пункції парапельвикальних та багатокамерних кист, а також кист розташованих на передній та медіальній поверхнях нирки з метою запобігання пошкодження паренхіми нирки і сусідніх органів.

В передопераційній підготовці окрім спеціального урологічного обстеження, яке повинно включати ультразвукове дослідження, урографію, комп'ютерну томографію, обов'язковим є огляд хворого на УЗД апараті з пункційною насадкою з метою визначення хода пункційного канала.

Удосконалення методики пункції кист — ще один шлях покращання результатів лікування. Запропонований нами пристрій для пункції дозволяє надійно виконувать прокол кист з еластичною стінкою і встановлювати дренаж до #8 Ch. При використанні "pig-tail" катетера "Bard Urospec" не відбувається заламування дренажу, що часто спостерігалось із стандартним набором для пункції кист. Він гнучкіший і менше травмує стінку кисти.

Аспірація кистозної рідини має проводитись поступово з метою запобігання різкому зниженню тиску всередені кисти, що може призвести до венозного повнокров'я стінки кисти та можливої кровотечі.

Необхідно надійно дренувати порожнину кисти. Прості пункції кист без дренування дають 100% рецидиви і можуть проводитись лише з паліативною метою.

Виконання цитологічного дослідження і кистографії є обов'язковими етапами лікування.

Результати

На протязі до 3 років спостереження після пункції рецидиви кист нирок були діагностовані у 8 (7%) з 108 обстежених хворих. З них чотирьом виконана проста пункція кисти без дренування. У двох не проводилось склерозування після пункції, в зв'язку з наявністю багаточисельних кист нирок, які тісно стикались з мискою нирки і була загроза попадання спирту при склерозуванні в сечові шляхи. У двох хворих до пункції розміри кист перевищували 8 см і спостерігався кратероподібний дефект паренхіми нирки після пункції кисти. Треба відмітити, що при виписці з клініки після операції у цих хворих також виявлялись залишкові порожнини (20-40 мл) на місці кист.

Треба відмітити, що тільки в одного хворого рецидивна киста досягла попереднього розміру. Всі інші рідинні утворення становили 1/6-1/3 первинного об'єму.

При мікроскопічному вивченні кистозної рідини в 127 (77%) дослідженнях був виявлений кистозний фон (бесструктурна межуточна речовина), елементи запалення в невеликій кількості, незмінні еритроцити (10-15 в полі зору) і одиничні, як правило, дистрофічно змінені клітини ниркового епітелію без ознак атипії.

В 8 (5%) хворих кистозна рідина була з домішком сечі.

В 17 (11%) випадках всі поля зору цитологічних препаратів з осаду кистозної рідини густо вкривали гемолізовані еритроцити, на підставі чого було зроблено цитологічне заключення — гематома.

В 10 (6%) спостереженнях скупчення гемолізованих еритроцитів сполучались з скупченнями поліморфноядерних лейкоцитів. В цих випадках було дане заключення о наявності гематоми з ознаками нагноєння.

В 2 (1,2%) випадках в кистозній рідині були виявлені клітинні елементи з ознаками атипії. В одному випадку був діагностований світлоклітинний солідно-трабекулярний кистозний нирково-клітинний рак, в іншому — гемангіофіброендотеліома нирки. Це стало приводом до люмботомії та нефректомії.

Обговорення

Результати лікування 157 хворих з кистозними захворюваннями нирок свідчать, що пункційні методики ефективні і малотравматичні. У 154 (98%) хворих пункція дозволила уникнути травматичного відкритого хірургічного втручання.

Пункція кист нирок має велике значення в диференційній діагностиці об'ємних рідинних утворень нирок. У 2 (1%) хворих лише завдяки пункції було встановлено діагноз злоякісної пухлини нирки на ранній стадії її розвитку.

Результати проведених досліджень показали, що оптимальною для проведення пункції локалізацією кист є нижній полюс або латеральний край нирки. При розташуванні кисти в верхньому полюсі пункція її можлива при великих розмірах кисти (більше 6 см) якщо вона виступає з-під ребер.

При обстеженні хворих з кистозними захворюваннями нирок обов'язковими є екскреторна урографія, комп'ютерна томографія для з'ясування локалізації кисти відносно сусідніх органів. Перед операцією потрібно провести ультразвукове дослідження з використанням УЗ-датчика з пункційною насадкою для визначення лінії пункції з метою виключення пошкодження паренхіми нирки або сусідніх органів.

Використання різних пункційних пристроїв показало, що запорукою успішного лікування є надійне дренування порожнини кисти. Оптимальним дренажем був визнан "pig-tail" дренаж "Bard Urospec" фірми "Bard Angiomed" #6-8 Ch. Для його введення в кисту нами запропоновано пристрій з використанням елементів єюностомічного набору фірми "Cook". На відміну від пункції стандартним набором "Kidney Cyst Puncture Set" #6 Ch фірми "Bard Angiomed" наша методика гарантовано забезпечує дренування еластичною дренажною трубкою. Важливим є також менша вартість дренажів "Bard Urospec".

Вкрай сумнівною є можливість повного видалення рідини через пункційну голку з кисти з наступним склерозуванням її порожнини, тому що суміш, що

утворюється з спирту (20-30 мл) та залишившийся кистозної рідини (80-150 мл) не має достатнього склерозуючого ефекту.

Обов'язковим етапом після пункції кисти є виконання кистографії з метою перевірки відсутності сполучення порожнини кисти з чашково-мисковою системою нирки.

Наступним етапом лікування є поетапне склерозування порожнини кисти. Пункція без склерозування приводить до 100% рецидиву захворювання і може виконуватись лише з паліативною метою.

Надійним та недорогим склерозантом визначено 96% етиловий спирт.

Кількість інстіляцій спирту в порожнину кисти не залежить від розмірів кисти і реакції оболонки кисти на введення спирту.

Операція пункції кисти малотравматична і майже не порушує загальний стан хворого. Післяопераційний ліжко-день становить 6±1,1 дня. При виписці з стаціонару 85% хворих не мали резідуальних порожнин при контрольному ультразвуковому дослідженні.

У віддаленому після операції періоді (до 3 років) рецидив кисти було діагностовано у 7% хворих, що свідчить про високу ефективність операції.

Висновки

1. Встановлено, що для визначення топічного діагнозу перед пункцією кисти нирки обов'язковими є рентгенологічні дослідження: екскреторна урографія та комп'ютерна томографія. Підтверджено, що найбільш доступним і інформативним методом діагностики кист нирок є ультразвукове дослідження.
2. Встановлені критерії консервативного лікування хворих на кисти нирок: розмір кисти нирки до 5 см; відсутність скарг хворого, збереження уродинаміки та функції органів травлення і серцево-судинної системи. Такі хворі потребують динамічного спостереження уролога з обов'язковим УЗ- контролем 1 раз на рік.
3. Встановлено, що в залежності від особливостей топографічних взаємовідносин 74% хворих на прості кисти нирок технічно можливо виконати малоінвазивне втручання — кистостомію з склерозуванням. 26% хворих підлягають хірургічному лікуванню — резекції оболонок кисти.
4. Розроблена методика пункції кисти нирки з дренуванням і поетапним склерозуванням. Застосування розробленої методики в 98,8% випадків дозволяє уникнути травматичного відкритого хірургічного втручання. Обовязковими етапами пункційного лікування кист нирок є дренування порожнини кисти, цитологічне дослідження аспірату, виконання кистографії, поетапне склерозування. Розроблений новий пристрій для дренування порожнини кисти. Встановлено, що надійним та недорогим склерозантом є 96% етиловий спирт.
5. Встановлено, що 1,2% хворих, яким виконувалась пункція кист нирок за розробленою нами методикою, мали такі ускладнення: кровотечу — 0,6%, запалення оболонок кисти — 0,6%, у зв'язку з чим ці хворі були прооперовані.
6. Вивчення віддалених результатів лікування показало, що рецидив кисти спостерігався у 7% випадків. Причинами рецидивування кист є виконання пункції без дренування і склерозування, великий розмір кист (понад 10 см) з потовщеною стінкою і кратеровидним дефектом паренхіми нирки.

Література

1. Ахметов Н.Р. (2000) Хирургическое лечение солитарных кист почек: Автореф. дис... канд. мед. наук. (Москва). 20 с.
2. Ба У.Р., Уренков С.Б. (1996) Диагностика и лечение простых кист почек. Урология и нефрология. 3:8-11.
3. Баран Е.Е., Баран Е.Я. (1996) Особенности течения и лечения почечной недостаточности при поликистозной болезни почек. Труды XXV межрегионарной науч.-практ. конф. урологов. (Днепропетровск). с. 254-256.
4. Дусмуратова А.М., Юлдашева Н.Ш., Ханизов Х.А. (1998) Пункция под контролем эхографии: профилактика осложнений и повышение эффективности. Ультразвуковая диагностика. 4: 38-41.
5. Зубеев П.С., Смирнов О.В. (2002) Малоинвазивные операции под контролем УЗИ при жидкостных образованиях брюшной полости и забрюшинного пространства. Неотложная хирургия: Науч. альманах. (Ярославль). 2: 113-117.
6. Измайлов И.И., Малахов А.М. (2001) Перкутанная хирургия кистозных заболеваний почек. Актуальные вопросы хирургии: Сб. науч. докл. (Ханты-Мансийск). с. 70-71.
7. Игнашин Н.С. (1998) Ультразвуковые методы в диагностике и лечении урологических заболеваний почек. (Москва). 85 с.
8. Касымжанов С.М. (1997) Клиника, диагностика и лечение кистозных заболеваний почек: Автореф. дис... д.м.н. (Алматы). 42 с.
9. Лопаткин Н.А., Фидаров Ф.Б., Мартов А.Г. (1999) Лапароскопическая резекция простой кисты почки. Урология и нефрология. 1: 23-25.
10. Пасечников С.П., Байло В.Д., Попов В.А. (1993) Диагностика кист почек. Лікарська справа. 1: 25-28.
11. Шумлянський І.В. (2001) Оптимізація діагностики і лікування простих кіст нирок: Автореф. дис... канд. мед. наук. (Київ). 23 с.
12. Фидаров Ф.Б. (2002) Возможности и особенности лапароскопических операций в лечении урологических заболеваний: Автореф. дисс...д.м.н. (Москва). 45 с.
13. Gioranni C., Maurizio V., et al. (1998) Sympathetik activity and blood pressure pattern in autosomal dominant polycystic kidney disiase hypertensires. Amer. J. Nephrol. Vol. 8; 3: 391-398.
14. Ohta S., Fujishiro Y., Fuse H. (1997) Polidokanol sklerotherapy for simple renal cysts. Urol. Int. Vol. 58; 3: 145-147.

© Український журнал малоінвазивної та ендоскопічної хірургії
(2004) Vol. 8; 2: 20-28

ГАСТРОЭЗОФАГЕАЛЬНАЯ РЕФЛЮКСНАЯ БОЛЕЗНЬ

Никишаев В.И., Головин С.Г., Лемко И.И.

Киевская городская клиническая больница скорой медицинской помощи, Украина

Gastroesophageal Reflux Disease

V.I. Nikishaev, S.G. Golovin, I.I. Lemko

Kiev's Emergency Hospital, Ukraine

Получена 7 апреля 2004
Допущена 9 апреля 2004

Гастроэзофагеальная рефлюксная болезнь (ГЭРБ) — хроническое рецидивирующее заболевание, обусловленное ретроградным поступлением желудочного содержимого в пищевод.

Гастроэзофагеальный рефлюкс (ГЭР) встречается в норме у здоровых людей, обычно днем после еды и реже — в ночное время (при нахождении в горизонтальном положении). По данным внутрипищеводного pH-мониторинга отмечается не более 50 эпизодов ГЭР за сутки, общая их продолжительность составляет не более 1 часа.

ГЭР представляет собой отклонение показателей pH в нижней трети пищевода от нормы: снижение до 4,0 и ниже при попадании в пищевод желудочного содержимого или повышение выше 7,0 (некоторые авторы считают выше 6,0) при попадании дуоденального содержимого (желчь, панкреатический сок), причем длительность этих эпизодов должна составлять более 4,2% от общего времени наблюдения.

Соляная кислота вызывает химический ожог слизистой оболочки пищевода. Ионы водорода проникают в межклеточные пространства эпителия слизистой оболочки пищевода. При гастроэзофагеальном рефлюксе, сочетающимся с дуоденогастральным рефлюксом, в пищевод попадают желчные кислоты и лизолецитин, которые "смывают" защитную слизь с поверхности слизистой оболочки и делают ее более уязвимой для пепсина.

Воспаление, эрозирование и изъязвление эпителия пищевода сопровождаются усиленной репарацией и увеличением количества стволовых клеток. В условиях низкого pH, сопровождающего рефлюкс, стволовые клетки могут дифференцироваться в цилиндрический эпителий, который более устойчив к воздействию кислоты. Таким образом, возникает метаплазия эпителия пищевода.

В последние годы интенсивно изучается связь Helicobacter pylori (HP) и ГЭРБ. Установлено, что эзофагит при ГЭРБ протекает тяжелее у больных, инфицированных HP. Особенности строения слизистой оболочки кардиального отдела желудка таковы, что HP часто способствует воспалительному процессу в этой области. Нередко желудочные и дуоденальные язвы ассоциированы с HP и ГЭРБ. Вместе с тем, в настоящее время нет убедительных доказательств, что HP вызывает ГЭРБ. Более того, некоторые авторы сообщают об увеличении частоты ГЭРБ после эрадикации HP.

Защитные механизмы слизистой оболочки пищевода имеют несколько уровней. Предэпителиальный уровень включает в себя водный слой, слой слизи и концентрированный раствор бикарбонатных ионов. Эпителиальный уровень представлен 25 слоями клеток плоского неороговевающего эпителия. Постэпителиальный уровень обеспечивается адекватным уровнем кровоснабжения и нейтральным значением тканевого pH.

Защитными механизмами, предупреждающими ГЭР, являются:

- антирефлюксная функция нижнего пищеводного сфинктера (НПС) и гастроэзофагеального соединения;
- резистентность слизистой оболочки пищевода;
- эзофагеальный клиренс (очищение);
- своевременное удаление желудочного содержимого;
- контроль кислотообразующей функции желудка.

Этиология

Основным фактором, приводящим к возникновению ГЭРБ, считается нарушение функции НПС, которое может проявляться базальной гипотонией или увеличением частоты и продолжительности периодов релаксации.

Причины базальной гипотонии НПС:
- употребление продуктов и лекарственных препаратов, в состав которых входит кофеин;
- курение (никотин достоверно снижает тонус нижнего пищеводного сфинктера);
- прием мяты перечной;
- прием медикаментов, снижающих тонус нижнего пищеводного сфинктера (но-шпа, папаверин, баралгин, холинолитики, анальгетики, антагонисты кальция, нитраты, теофиллин и др.);
- поражение блуждающего нерва (вагусная нейропатия при сахарном диабете);
- употребление алкоголя;
- беременность (эстрогенемия и прогестеронемия; увеличение внутрибрюшного давления при беременности).
- железодефицитная анемия — сама по себе способствует снижению тонуса НПС, так как происходит угнетение ряда ферментов гладкой мускулатуры, имеющих в своем составе железо. При ГЭРБ с язвенным поражением слизистой оболочки пищевода возможны кровотечения, которые, многократно повторяясь, могут вызвать железодефицитную анемию.

Причины, приводящие к учащению спонтанных расслаблений НПС:
- дискинезии пищевода (невротическое состояние больного);
- системная склеродермия;
- диафрагмальная грыжа (при этом создаются условия для гастроэзофагеального рефлюкса — сглаживание пищеводно-желудочного угла, снижение давления на нижнюю часть пищевода в грудной клетке);
- торопливая и обильная еда, сопровождаемая аэрофагией, что приводит к повышению внутрижелудочного давления;
- метеоризм;
- язвенная болезнь (при локализации язвы в двенадцатиперстной кишке ГЭР отмечается примерно у 50% пациентов);
- дуоденостаз любой этиологии;
- избыточное употребление в пищу жирной, острой и жареной пищи, мучных изделий, что способствует длительной задержке пищевых масс в желудке и повышению внутрижелудочного давления.

Перечисленные этиологические факторы обусловливают заброс желудочного содержимого, содержащего агрессивные факторы (соляную кислоту, пепсин, желчные кислоты — при дуоденогастральном рефлюксе) и могут вызывать повреждение слизистой оболочки пищевода, особенно при длительном воздействии, а также при недостаточном функционировании защитных механизмов (пищеводного клиренса) и недостаточной резистентности слизистой оболочки пищевода.

К пищеводному клиренсу относят:
- нормальную эзофагеальную перистальтику;
- нормальную секреторную функцию слюнных желез (в сутки здоровый человек проглатывает до 1,5 л слюны, которая содержит слизь и имеет нейтральную реакцию);
- нормальную функцию желез подслизистой оболочки пищевода;
- прием пищи и жидкости;
- силу тяжести (очищение пищевода улучшается в вертикальном положении).

Эзофагеальный клиренс ухудшается при:
- эзофагеальной дисмоторике (дискинезия пищевода, системная склеродермия и др. заболевания);
- дисфункции слюнных желез, связанной с пожилым возрастом, эндокринными расстройствами (сахарный диабет, токсический зоб, гипотиреоз), заболеваниями слюнных желез и т.д.

Резистентность слизистой оболочки пищевода обусловлена следующими факторами:
- предэпителиальная защита (слюнные железы, железы подслизистой оболочки пищевода), включающая муцин, немуциновые протеины, бикарбонаты, простагландин Е2, эпидермальный фактор роста;
- эпителиальная защита (нормальная регенерация слизистой оболочки пищевода);
- постэпителиальная защита (нормальный кровоток и нормальный тканевый кислотно-щелочной баланс).

Клиническая картина

Клиническая картина ГЭРБ включает эзофагеальные и экстраэзофагеальные симптомы.

Эзофагеальные симптомы

Изжога является высокодостоверным и основным симптомом ГЭРБ. Она воспринимается как ощущение выраженного жжения за грудиной, которое распространяется вверх от мечевидного отростка. Наиболее часто изжога сопровождается снижением pH в пищеводе до величины менее 4.0, но в некоторых случаях может наблюдаться и при забросе в пищевод анацидного желудочного сока.

Изжогу провоцирует прием определенных видов пищи, переедание, наклоны туловища вперед, физическая нагрузка, горизонтальное положение (особенно при низком изголовье), алкоголь, курение.

Частая изжога (1 раз в неделю) — независимый и определенный фактор риска развития аденокарциномы. При частой изжоге и длительности ГЭРБ более 20 лет в 44 раза повышается риск аденокарциномы пищевода.

Отрыжка обусловлена поступлением желудочного содержимого через нижний пищеводный сфинктер в пищевод и далее в полость рта. Она обычно сопровождается чувством горечи или ощущением кислого привкуса во рту. Как и изжога, отрыжка также беспокоит больше в положении лежа, при наклонах туловища вперед. При выраженной недостаточности НПС возможно пассивное поступление желудочного содержимого из желудка в пищевод и далее в полость рта.

Дисфагия — ощущение затруднений при глотании пищи. Она чаще всего обусловлена дискинезией пищевода, в некоторых случаях значительной сухостью слизистой оболочки пищевода.

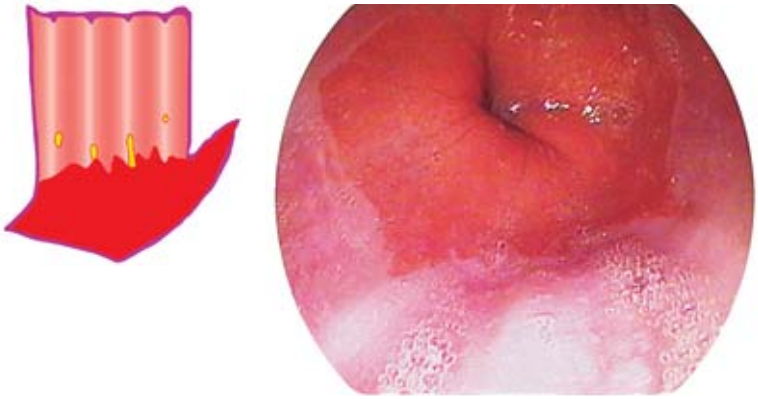

Рис. 1. Лос-Анжелесская классификация эзофагитов. Степень тяжести A (LA:A).

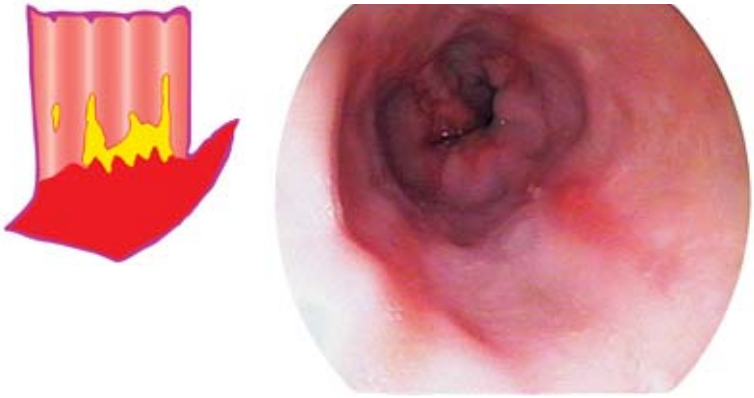

Рис. 2. Лос-Анжелесская классификация эзофагитов. Степень тяжести C (LA:C).

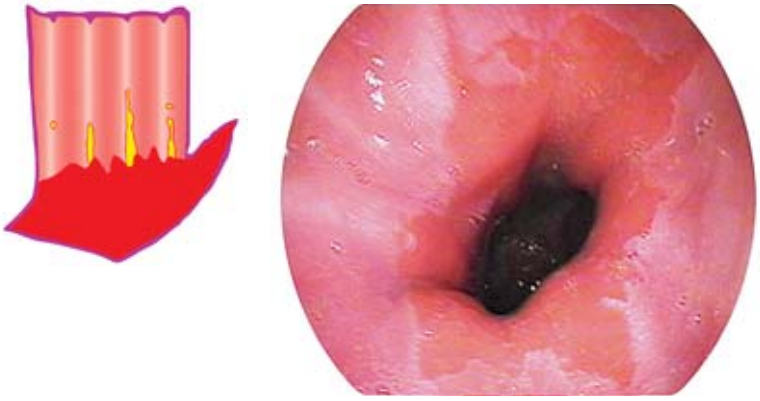

Рис. 3. Лос-Анжелесская классификация эзофагитов. Степень тяжести B (LA:B).

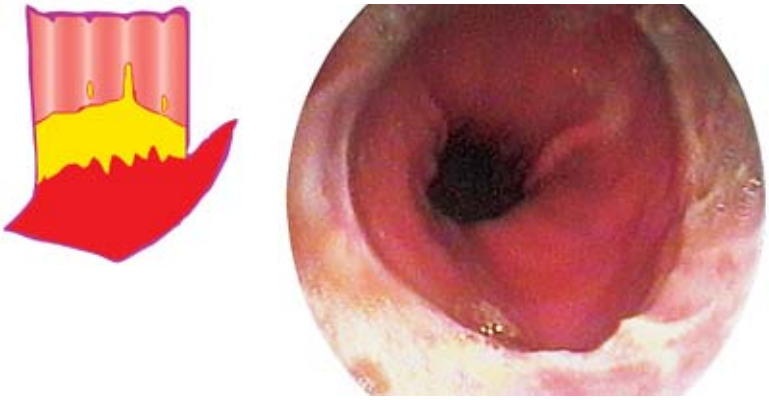

Рис. 4. Лос-Анжелесская классификация эзофагитов. Степень тяжести D (LA:D).

Ощущение кома за грудиной — у некоторых больных ощущение кома за грудиной является очень тягостным проявлением ГЭРБ и требует дифференциальной диагностики с "истерическим комком" (glomus hystericus).

Одинофагия — боль при прохождении пищи по пищеводу. Как правило, этот симптом наблюдается при выраженном воспалительном поражении слизистой оболочки пищевода. При этом симптоме, как и при дисфагии, требуется проведение дифференциальной диагностики с раком пищевода.

Боли в эпигастрии и пищеводе нередко наблюдаются у больных с ГЭРБ и могут быть связаны или не связаны с приемом пищи и требуют дифференциальной диагностики с ИБС (особенно у лиц пожилого возраста).

Икота. Икота нередко является выраженным признаком заболевания и обусловлена возбуждением диафрагмального нерва, раздражением и сокращением диафрагмы, порой бывает весьма мучительной.

Рвота. Рвота может наблюдаться при ГЭРБ, но чаще бывает при язвенной болезни двенадцатиперстной кишки.

Экстраэзофагеальные симптомы

Группа экстраэзофагеальных проявлений ГЭРБ обусловлена тремя основными механизмами:

- прямым экстраэзофагеальным действием;
- эзофагобронхиальным рефлексом;
- эзофагокардиальным рефлексом.

Основные экстраэзофагеальные проявления ГЭРБ:

Легочный синдром — согласно литературным данным у 80% больных бронхиальной астмой имеются проявления ГЭРБ. Гастроэзофагеальный заброс вызывает развитие эзофагобронхиального рефлекса и, следовательно, бронхоспазм, а лечение бронхиальной астмы спазмолитиками, холинолитиками, теофиллином способствует развитию или прогрессированию ГЭРБ. К легочным проявлениям ГЭРБ относятся хронический бронхит; рецидивирующие пневмонии; пневмофиброз; ателектаз легкого; абсцесс легкого; бронхоэктатическая болезнь.

В происхождении ателектаза, абсцесса легкого и бронхоэктазов играют роль аспирация желудочного содержимого, прогрессирующий обструктивный бронхит, бронхоспазм.

Оториноларингофарингеальный синдром — ларингит, хроническая охриплость голоса, фарингит, язвы и гранулемы голосовых связок, стеноз гортани в подсвязочной области (ниже голосовых связок), хроничес-

кий ринит, ларингеальный круп с резким нарушением дыхания, отиты, оталгии.

Стоматологический синдром. Характерным проявлением стоматологического синдрома при ГЭРБ является кариес зубов, иногда пародонтоз, в редких случаях развивается афтозный стоматит.

Анемический синдром. У многих больных с ГЭРБ по мере прогрессирования заболевания развивается гипохромная железодефицитная анемия, обусловленная эрозивными изменениями в пищеводе и хронической потерей небольших количеств крови.

Кардиальный синдром проявляется болями в области сердца и нарушениями ритма (эзофагокардиальный рефлекс), что требует проведения тщательной дифференциальной диагностики.

Программа обследования

1. Эндоскопическое исследование пищевода, желудка и двенадцатиперстной кишки (ЭГДС): адекватная премедикация, полное очищение просвета от секрета, тщательная визуальная оценка минимальных изменений слизистой оболочки, хромоскопия, прицельная биопсия.
2. Рентгеноскопия пищевода, желудка и двенадцатиперстной кишки.
3. Многочасовый pH-мониторинг (при недостаточной информативности ЭГДС и рентгеноскопии желудка).

Эзофагогастродуоденоскопия

При ГЭРБ эндоскопически не измененная слизистая оболочка определяется в среднем у 30%, эритема у 32%, а характерные признаки эрозивного эзофагита, с эрозиями слизистой оболочки пищевода и даже пептическими язвами пищевода у 38% больных.

Отсутствие корреляции субъективно оцениваемой симптоматики и объективного состояния слизистой оболочки пищевода при ГЭРБ требует необходимости проведения эндоскопии при первичном обращении и в случае обострения заболевания.

ГЭРБ с эзофагитом надежно диагностируется в настоящее время эндоскопически. Эндоскопическое исследование позволяет оценить состояние слизистой оболочки пищевода (гиперемия, эрозии, язвы, опухоль), выявить недостаточность кардии, и уточнить ее степень, диагностировать грыжу пищеводного отверстия диафрагмы, ахалазию и другие заболевания пищевода.

В зависимости от степени тяжести эзофагита при эндоскопии выявляют гиперемию, эрозии, язвы и стриктуры. Характерным признаком является нивелирование или полное исчезновение Z-линии. Обычно это связано с гиперемией воспалительного характера слизистой оболочки пищевода, которая в норме бледнее слизистой желудка. Реже исчезновение Z-линии связано с метаплазией эпителия слизистой оболочки дистального отдела пищевода. Повреждения слизистой оболочки, ассоциированные с ГЭРБ всегда начинаются с области перехода плоскоклеточного эпителия в цилиндрический (ПЦП), а затем продвигаются проксимальнее. Эзофагиты, отмечаемые проксимальнее ПЦП без повреждений по линии стыка, заставляют подозревать другие причины появления их не связанные с ГЭР, такие как инфекция, медикаментозно — индуцированные повреждения, или озлокачествление. Рефлюксная болезнь эндоскопически представлена эрозиями и почти всегда сочетается с хиатальной грыжей. Наиболее ранние проявления ГЭРБ — отек и эритема. Отек диагностируется при отсутствии хорошо различимого сосудистого рисунка непосредственно над ПЦП. Эритема (покраснение) отражает следующую степень воспаления, однако ни одна из этих находок не является специфичной для ГЭРБ, так как некоторая степень отечности может быть выявлена около 60% здоровых лиц, а частота выявления сочетания отека и эритемы сильно варьирует от качества эндоскопического оборудования. Легкая кровоточивость может быть следствием расширения капилляров слизистой оболочки при воздействии кислотно-пептического фактора. Красные полосы могут простираться вверх над ПЦП по гребням складок пищевода. При наличии этих двух признаков, почти у всех пациентов определяется ГЭРБ. При прогрессировании повреждения слизистой оболочки от кислотно-пептического воздействия нарастает истончение слизистой оболочки, которое сочетается с экссудацией белого (белесоватого) цвета вокруг эритем. Отмечается легкая ранимость слизистой. Эрозии главным образом локализируются над ПЦП и могут быть единичными или сливающимися. Типичным является их расположение по вершинам складок слизистой в местах наибольшего воздействия кислотного фактора. При дальнейшем прогрессировании заболевания эрозии могут распространяться по углублениям между складками и даже формировать циркулярные дефекты вокруг пищеводного отверстия. Эрозии могут также вызываться приемом НПВС, злостным курением, медикаментозным воздействием и инфекционным эзофагитом, поэтому их специфичность для ГЭРБ не является 100%.

В период ремиссии заболевания эрозивно-язвенных изменений обычно не обнаруживают, однако места бывших дефектов можно установить по характерным ярко гиперемированным, блестящим, слегка углубленным участкам слизистой оболочки, чаще линейной или продолговатой формы.

Наиболее распространенной и наименее выраженной формой хронического воспаления пищевода является катаральный эзофагит, при котором слизистая оболочка пищевода диффузно отечная, с участками разлитой гиперемии, местами покрыта вязкой слизью, легко ранимая, с подслизистыми кровоизлияниями. В некоторых случаях слизистая оболочка становится более рыхлой, на ее поверхности появляются небольшие просовидные протрузии диаметром до 2-3 мм с обильным слоем вязкой слизи, это — фолликулярный эзофагит. В более поздних стадиях развивается гипертрофический эзофагит, когда гиперемия и отечность могут усиливаться, вследствие этого слизистая оболочка становится менее эластичной, увеличивается складчатость, в результате чего слизистая оболоч-

ка выглядит гипертрофированной. При атрофическом эзофагите слизистая оболочка пищевода истонченная, сглаженная, тусклая. На ее поверхности встречаются участки бледно-серого цвета с выраженным сосудистым рисунком.

Язвы свидетельствуют о более тяжелой степени повреждения пищевода. Они более глубоко проникают в слизистую и могут располагаться изолировано на складке или вокруг ПЦП, однако иногда бывает трудно дифференцировать эрозии от язв. Язвы пищевода при ГЭРБ обычно неглубокие. Дно покрыто белесоватым налетом. Вкрапления черного цвета указывают на имевшее место кровотечение, зеленого оттенка — на сочетание дуоденогастрального и гастроэзофагеального рефлюкса. Вокруг язвы наблюдается гиперемия, отек слизистой оболочки, могут быть единичные эрозии. Иногда в краях язвы обнаруживаются очаги метаплазии. Заживление язв пищевода иногда продолжается от 1 до 3 мес. После рубцевания язвы остается линейный или звездчатый рубец, возможно формирование дивертикулоподобной трансформации стенки и сужение просвета (стриктура) пищевода.

Иногда при эндоскопии пищевода обнаруживают белесоватые пятна или налеты, которые являются лейкоплакией (очаги ороговевающего эпителия) или очагами грибкового поражения (кандидомикоз). Лейкоплакия считается фактором риска развития рака пищевода. Хронический эзофагит в сочетании с лейкоплакией в 1-5% случаев трансформируется в рак пищевода.

В 1950 г. Barrett N.R. описал наблюдение которое трактовал как врожденный укороченный пищевод с язвой в "тубулярной внутригрудной части" желудка. В 1953 году Allison P.R. и Johnstone A.S. доказали, что описанный Норманном Барреттом "тубулярный" желудок является выстланным цилиндрическим эпителием пищеводом. В 1957 году Барретт отказался от своей теории и принял точку зрения Allison P.R. и Johnstone A.S. В настоящее время термином "пищевод Барретта" — обозначают наличие очагов метаплазии — специализированного кишечного цилиндрического эпителия в слизистой оболочке пищевода. Специализированный цилиндрический эпителий — это неполная тонкокишечная метаплазия с наличием бокаловидных клеток.

Пищевод Барретта — приобретенное состояние, являющееся одним из осложнений гастроэзофагеальной болезни, развивающееся в результате замещения разрушенного многослойного плоского эпителия нижней части пищевода цилиндрическим эпителием, в связи с чем возникает предрасположенность к развитию аденокарциномы пищевода. Если метаплазия проявляется появлением цилиндрического эпителия кардиального или фундального типа слизистой оболочки желудка, то риск развития аденокарциномы не увеличивается. Цилиндрический эпителий в дистальном отделе пищевода состоит из очагов цилиндрического эпителия кардиального или фундального типа слизистой оболочки желудка, а так же возможно очагов кишечной метаплазии. Установлено, что замена многослойного эпителия пищевода цилиндрическим не вызывает каких-либо специфических симптомов. Цилиндрический эпителий является менее чувствительным к боли, чем природный сквамозный эпителий пищевода. Поэтому более 25% пациентов с пищеводом Барретта не имеют симптомов ГЭРБ, а у остальных больных эта симптоматика выражена слабо.

Таким образом, неблагоприятное прогностическое значение имеет приобретенная тонкокишечная метаплазия слизистой оболочки дистальной части пищевода, возникающая при длительно существующей ГЭРБ. Островки эктопированной желудочной слизистой оболочки, которые часто находят на уровне проксимальной части грудного отдела пищевода, являются врожденными и не являются признаком пищевода Барретта.

Пищевод Барретта встречается примерно у 3% больных с ГЭРБ, менее чем в 1% всех диагностических эндоскопий, у 0,4% населения, чаще у пожилых людей мужского пола. К сожалению, в 90-95% случаях он не диагностируется, хотя риск развития аденокарциномы пищевода при нем возрастает в 30-125 раз, поэтому в последние годы к этому варианту эзофагита, как к предраковому заболеванию, приковано внимание гастроэнтерологов и эндоскопистов.

Основной метод диагностики пищевода Барретта — ЭГДС с биопсией. Эндоскопическими критериями диагностики пищевода Барретта является смещение Z-линии (переход плоскоклеточного эпителия в цилиндрический) проксимальнее пищеводно-желудочного перехода. Различают короткий сегмент пищевода Барретта — смещение Z-линии до 3 см. и длинный — более 3 см. При этом кишечная метаплазия выявляется в 25% — 50% биопсий взятых в коротком сегменте и до 80% в длинном сегменте пищевода Барретта. Эндоскопическая картина слизистой оболочки пищевода при пищеводе Барретта может быть различной. Примерно в 20% случаев существенных макроскопических изменений слизистой оболочки дистального отдела пищевода обнаружить не удается. Цилиндрический эпителий (эпителий Барретта) при ЭГДС имеет вид вельветоподобной (бархатной) слизистой оболочки красного цвета, которая дистально незаметно переходит в обычную слизистую оболочку проксимального отдела желудка, а проксимально — в плоскоклеточный эпителий пищевода розового цвета. У 90% пациентов определяется также диафрагмальная грыжа и у всех — явления эзофагита разной степени выраженности. Верификация пищевода Барретта осуществляется при патоморфологическом исследовании биоптата, заключение по которому рекомендуется получать от двух специалистов. Основанием для положительного заключения является наличие хотя бы в одном из множественных биоптатов специализированного кишечного цилиндрического эпителия, независимо от протяженности его расположения. Общепринятой методикой взятия биоптатов при пищеводе Барретта является забор материала из четырех квадрантов, начиная с гастроэзофагеального соединения и проксимально через каждые 1-2 см. (Сиэтлский протокол, рекомендован в 1993 г.). Применение хромоэзофагоскопии повышает точность взятия биопсии и установление диагноза "пищевод Барретта". Для этого использу-

ют красители (толуидиновый синий, индигокармин или метиленовый синий), которые кишечную метаплазию окрашивают, а слизистую оболочку пищевода и желудка — нет. При использовании в качестве красителя раствора Люголя последний окрашивает нормальный пищеводный эпителий в темно-коричневый цвет и не накапливается на участках цилиндрического эпителия, метаплазии или раннего рака. В качестве вспомогательного средства, позволяющего более четко разграничить участки с плоским и цилиндрическим эпителием, является орошение слизистой 1-3% раствором уксусной кислоты. Ее действие основано на обратимой денатурации внутриклеточного цитоплазматического протеина, что приводит к изменению внешнего вида слизистой. Плоскоклеточный эпителий становится белесоватым, а цилиндрический — ярко-красным.

В последнее время получила широкое распространение эндоскопия с увеличением, которая позволяет донести до исследователя прекрасное изображение с мельчайшими деталями слизистой оболочки. Слизистую оболочку можно рассматривать с увеличением в 1,5-150 раз, что особенно важно в оценке эндоскопической картины при выявлении пищевода Барретта. Специализированный цилиндрический эпителий характеризуется определенной поверхностной структурой в виде ямок или углублений, форма которых четко коррелирует с тяжестью метаплазии. Проведение эндоскопии с увеличением in vivo позволяет проводить прицельное взятие биопсии.

Порядок проведения эндоскопического исследования с увеличением:

- выполнение видеоэндоскопии рутинным способом;
- осмотр с увеличением участков слизистой, подозрительных на метаплазию, и документирование полученного изображения;
- очищение слизистой оболочки — орошение водой или ацетилцистеином (удаление слизи, экссудата);
- применение хромоэндоскопии, с целью выявления очагов тяжелой дисплазии и метаплазии, границ плоского пищеводного и специализированного цилиндрического эпителия, документирование информации;
- прицельное взятие биопсии из 4 квадрантов пошагово через 1,5-2 см с точным указанием места взятия биопсии и маркировкой биоптатов.

При морфологическом исследовании специализированный цилиндрический эпителий имеет ворсинчатую поверхность и крипты, выстланные слизесекретирующими призматическими и бокаловидными клетками. Бокаловидные клетки содержат кислый муцин (смесь сиаломуцинов и сульфомуцинов). Призматические клетки расположены между бокаловидными и напоминают колоноциты. Обнаруживаются также энтероэндокринные клетки, вырабатывающие глюкагон, холецистокинин, секретин, нейротензин, серотонин, пенкреатический по-липептид, соматостатин.

Иммуногистохимическое исследование выявляет в измененной слизистой оболочке при пищеводе Барретта сукразуизомальтазу — специфический маркер эпителия Барретта.

Рентгеноскопия пищевода и желудка

Методика выявления ГЭР: больному, находящемуся в вертикальном положении предлагают выпить порцию контрастной массы, и после эвакуации контраста из пищевода в желудок занять горизонтальное положение. При наличии ГЭР отмечается возврат контрастной массы в пищевод. Одновременно с этим выявляются признаки рефлюкс-эзофагита: расширение просвета пищевода, перестройка рельефа слизистой оболочки, неровность очертаний, ослабление перистальтики.

Эзофагоманометрия

Эзофагоманометрия — измерение давления в пищеводе, которое производится при помощи специальных баллонных зондов. В норме давление в зоне глоточно-пищеводного сфинктера составляет 20-65 мм рт. ст., в зоне нижнего пищеводного сфинктера — 10-30 мм рт. ст. Для ГЭРБ характерно понижение давления в зоне нижнего пищеводного сфинктера до 9 и более мм рт. ст.

pH-мониторинг

Диагностический метод, заключающийся в 24-часовом интраэзофагеальном определении pH с последующей компьютерной обработкой результатов. В настоящее время считается наиболее чувствительным и специфичным тестом при диагностике ГЭРБ и является "золотым стандартом" в его диагностике. Методика позволяет помимо констатации ГЭР оценить его частоту, продолжительность и суточную динамику.

Стандартный кислотный рефлюксный тест

Больному вводят в желудок 300 мл 0,1М раствора соляной кислоты и регистрируют pH пищевода с помощью pH-зонда, расположенного на 5 см выше нижнего пищеводного сфинктера после выполнения специальных приемов, направленных на повышение внутрибрюшного давления: глубокое дыхание, кашель, проба Вальсальвы с натуживанием. Эти приемы выполняются в четырех положениях (лежа на спине, на правом и на левом боку, лежа с опущенной на 20О головой). Проба считается положительной, если снижение pH пищевода регистрируется не менее чем в трех положениях.

Кислотный перфузионный тест по Бернштейну и Бейкеру

Пациент находится в положении сидя. Зонд вводят через нос в верхнюю часть пищевода (30 см от начала носового хода). Затем вводят 15 мл 0,1М раствора соляной кислоты приблизительно в течение 1-1,5 мин. Тест указывает на наличие ГЭРБ и эзофагита, если у больного через 15-30 мин появляются боли за грудиной, изжога, которые исчезают после введения изотонического раствора натрия хлорида.

Существует также тест Степенко, считающийся более достоверным и физиологичным, при котором вместо кислоты больному вводят его собственный желудочный сок. Тест хорошо коррелирует с выраженностью рефлюкс-эзофагита: чем более выражен результат пробы, тем менее отчетливы явления эзофагита.

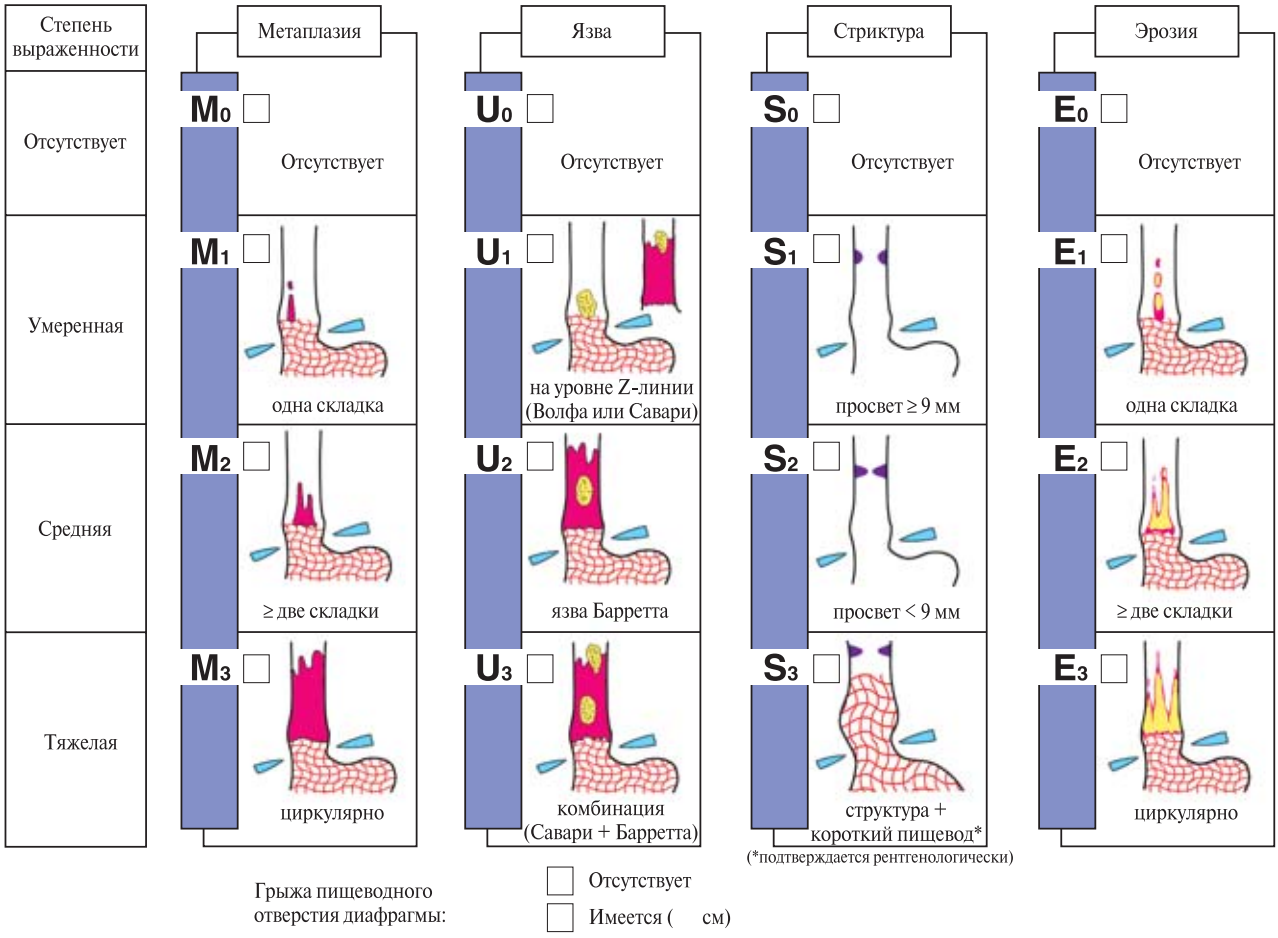

Рис. 5. Классификация MUSE.

У большинства больных ГЭРБ имеет доброкачественный характер течения. Тяжелое течение и осложнения чаще наблюдаются при неадекватной терапии, в частности, запоздалом оперативном лечении.

Клиническая классификация ГЭРБ (2002 г.)

1. Неэрозивная рефлюксная болезнь — отсутствие эндоскопических признаков эзофагита с ярко выраженной клинической картиной (страдает около 60% пациентов с ГЭРБ);
2. Эрозивная рефлюксная болезнь (≈37%);
3. Пищевод Барретта (≈3%).

Эндоскопические классификации эзофагитов

Классическая классификация Savary-Miller

I степень тяжести. Одна или несколько эритематозных полос на слизистой оболочке пищевода, с экссудатом на поверхности и иногда эрозиями;

II степень тяжести. Слившиеся отечные, эритематозные полосы, но не замыкающиеся по окружности, с наличием эрозий;

III степень тяжести. Вся слизистая оболочка пищевода в нижней трети выглядит отечной, эритематозной, с эрозиями;

IV степень тяжести. Язвы слизистой оболочки пищевода с или без формирования стриктуры. Метаплазия цилиндрического эпителия (пищевод Барретта). Рубцовые изменения и укорочения пищевода.

В последующем эта классификация была модифицирована. В новой классификации Savary-Miller, как и в классическом варианте, оценивается степень выраженности воспаления слизистой оболочки пищевода, но особое внимание при I, II и III степени тяжести процесса уделяется распространенности эрозий, причем при I степени тяжести заболевания не может быть сливающихся эрозий. Также следует учитывать, что IV степень тяжести эзофагитов в соответствии с модифицированной классификацией подразделяется на две — IV и V.

Выбор характеристики эрозий в качестве основного критерия степени тяжести эзофагитов по модифицированной классификации Savary-Miller объясняется следующими причинами. Такие визуальные эндоскопические характеристики, как незначительная диффузная гиперемия, отек и рыхлость слизистой оболочки пищевода имеют низкую воспроизводимость, субъективны в оценке и плохо коррелируют с результатами гистологического исследования биоптатов и pH-метрического мониторинга. Поэтому отправным пунктом эндоскопической диагностики было решено считать эрозии дистального отдела слизистой оболочки пищевода, причем это могут быть как мно-

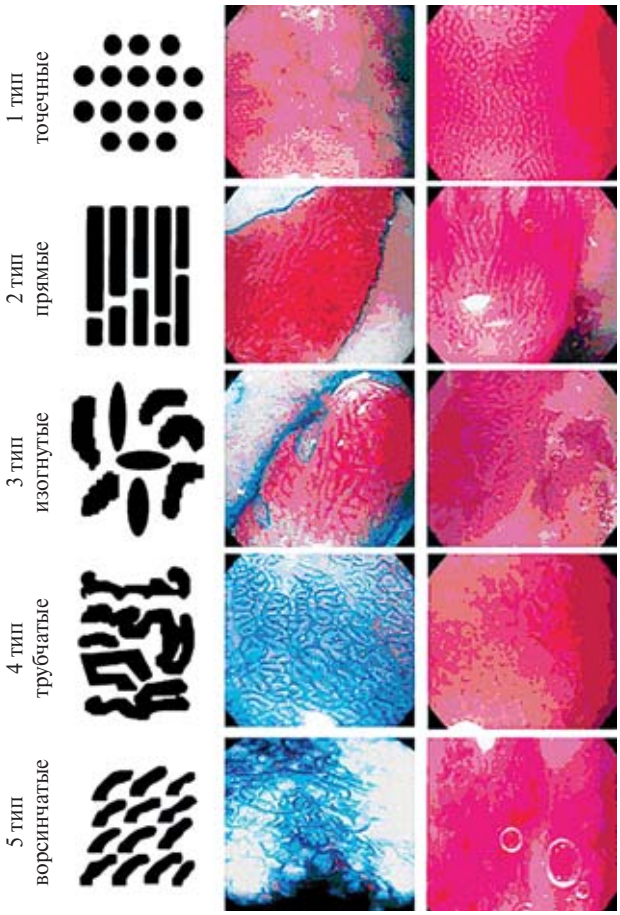

Рис. 6. Классификация рисунка слизистой оболочки по Takao Endo с соавт., (2002).

жественные эрозии, так и изолированная эрозия на продольной дистальной складке слизистой оболочки пищевода на границе перехода многослойного плоского эпителия пищевода в цилиндрический эпителий желудка. Одиночные или множественные эрозии пищевода обычно сочетаются с воспалительным процессом в кардиальном отделе желудка, который эндоскопически определяется в виде отечных складок слизистой оболочки кардии желудка.

Модифицированная классификация эзофагитов по Savary-Miller

I степень тяжести. Одна или несколько изолированных эрозий или эритематозных полос, овальных или линейных, расположенных только на одной продольной складке слизистой оболочки пищевода.

II степень тяжести. Множественные эрозии или эритематозные полосы, которые могут сливаться и располагаться более чем на одной продольной складке, но не циркулярно.

III степень тяжести. Эрозии или эритематозные полосы расположены циркулярно.

IV степень тяжести. Хронические повреждения слизистой оболочки: одна или несколько язв, стриктуры и/или короткий пищевод. Дополнительно могут быть или отсутствуют изменения, характерные для I-III степени тяжести эзофагита.

V степень тяжести. Характеризуется наличием цилиндрического эпителия (пищевод Баррета). Возможно сочетание с любыми изменениями слизистой оболочки пищевода, характерными для I-IV степени тяжести эзофагита.

Кроме того, выделяют стадии ГЭРБ.

Стадия А характеризуется лишь умеренной гиперемией слизистой оболочки, стадия В — образованием видимых дефектов (эрозий) с наложением фибрина.

На 10 Всемирном Конгрессе гастроэнтерологов в Лос-Анжелесе (1994 г.) был достигнут консенсус по классификации эзофагитов [1]. Эта классификация была незначительно модифицирована в последующем [7,8]. В соответствии с Лос-Анжелесским консенсусом, все изменения слизистой оболочки пищевода, возникающие при эрозиях, в т.ч. эритема (с четкой линией отграничения от нормально выглядящей слизистой пищевода) и белый фибринозный налет на поверхности, получили компромиссное название "повреждения слизистой оболочки" (mucosal breaks). Общепризнанным является факт, что наиболее ранние изменения происходят на вершинах продольных складок, причем оценку изменения слизистой оболочки пищевода лучше проводить при его частично спавшемся состоянии. Изменения слизистой оболочки пищевода следует изучать как по окружности, так и по длине. Протяженность воспалительных изменений слизистой оболочки пищевода является важной характеристикой, определяющей степень тяжести эзофагита, в отличие от ранее существующих классификаций эзофагитов, которые учитывали только распространение воспаления по окружности, но не по длине.

Лос-Анжелесская классификация эзофагитов

Степень А: одно или несколько повреждений слизистой оболочки пищевода, каждое из которых длиной не более 5 мм, ограниченное складками слизистой оболочки (рис.1).

Степень В: одно или несколько повреждений слизистой оболочки пищевода длиной более 5 мм, ограниченное складками слизистой оболочки, не сливающихся между собой (рис.2).

Степень С: одно или несколько повреждений слизистой оболочки пищевода располагающееся по складкам и между ними, но занимающее менее 75% окружности пищевода (рис.3).

Степень D: повреждения слизистой оболочки пищевода, охватывающие 75 и более процентов его окружности (рис.4).

Одним из преимуществ Лос-Анжелесской классификации является ее относительная простота при использовании в повседневной практике. Лос-Анжелесская классификация не предусматривает характеристику осложнений эзофагита (стриктуры, метаплазия, язвы). При осложнениях эзофагита полезна система классификации эзофагитов MUSE (рис. 5), предложенная в 1991 году Armstrong D. с соавторами. Система построения классификации MUSE сходна с известной онкологической системой TNM. Аббревиатура MUSE соответствует параметрам, по которым осуществляется оценка: метаплазия (Metaplasia), язва (Ulcer), стриктура (Stricture) и эрозия (Erosion). Каждый из признаков может иметь различные

степени выраженности: 0 — отсутствует, 1 — умеренная степень выраженности, 2 — средняя степень выраженности и 3 — тяжелая степень выраженности. Кроме того, указывается наличие или отсутствие грыжи пищеводного отверстия диафрагмы. По MUSE-классификации нормальный пищевод имеет характеристику: $M_0U_0S_0E_0$. Наличие одиночных эрозий на вершинах одной складки и одной язвы слизистой оболочки пищевода при отсутствии метаплазии и стриктур обозначается как $M_0U_1S_0E_1$. Наличие сливающихся эрозий, расположенных на нескольких складках, стриктуры с просветом, имеющим диаметр более 9 мм, одиночной язвы и циркулярной метаплазии обозначается как $M_3U_1S_1E_2$.

Возникновение эндоскопии с увеличением привело к появлению классификаций рисунка поверхности слизистой оболочки, рассмотренной с увеличением, которые по данным разных авторов незначительно отличаются.

Классификация M. Guelrud с соавт. (2001, увеличение 35×) рисунка слизистой оболочки

1 тип — круглый (углубления в виде организованных и регулярно расположенных круглых ямок);

2 тип — ретикулярный (характеризуется упорядоченными прямыми или овальными продольными углублениями);

3 тип — ворсинчатый (ворсинчатые структуры с правильной формой и организацией);

4 тип — остроконечный (утолщенные ворсинчатые структуры замысловатой формы с упорядоченным расположением, по типу мозговых извилин).

Специализированный цилиндрический эпителий выявляется при типе 3 и 4 соответственно в 87% и 100% экземпляров биопсии. Эта классификация была модернизирована в 2002 при использовании эндоскопа с увеличением 80х и 3 новых типа было добавлено: неглубокие линейные, глубокие линейные и фовеолярные углубления.

По другой классификации (Takao Endo с соавт., 2002) рисунок слизистой оболочки бывает пяти типов (рис. 6)

1 тип — точечный, характеризуется маленькими круглыми ямками относительно однородного размера и формы;

2 тип — прямой, состоит из длинных прямых углублений;

3 тип — изогнутый (овальный), представлен длинными расширенными углублениями;

4 тип — трубчатый, имеет структуру, которая схожа с рисунком мозговых извилин;

5 тип — ворсинчатый.

При рассмотрении результатов хромоэндоскопии с метиленовым синим, слизистая 1, 2 типа не накапливала краситель, 3 типа накапливала краситель в 23%, а 4 и 5 типов в 60 и 50% случаев, хотя специализированный цилиндрический эпителий выявляется при 1 типе в 6% случаев, 2 типе — 0%, 3 типе — 40%, 5 и 6 типах — 100%.

Использование видеоэндоскопии с высокой разрешающей способностью, увеличением и хромоскопией существенно помогают не только в диагностике специализированного цилиндрического эпителия, но и в ранней диагностике злокачественных новообразований. К сожалению, в Украине очень мало видеоэндоскопов с высокой разрешающей способностью и увеличением. Но не смотря на отсутствие современной техники необходимо применять в повседневной практике единые классификации для преемственности в лечении больных. При сравнении различных эндоскопических классификаций рефлюкс-эзофагита для клинического или научного исследования, Лос-Анжелесская классификация является наиболее простой в применении и описании с минимальным разногласием между специалистами. Эта система не включает связанные с ГЭРБ осложнения — образование язв, стриктуры и метаплазию, которые могут и должны быть внесены в заключение отдельно для любой схемы оценки рефлюкс эзофагита, потому что первичная цель классификаций состоит в том, чтобы использовать обширность эзофагита для оценки терапевтического эффекта. Когда необходимо классифицировать все осложнения рефлюкс эзофагита — система MUSE кажется наиболее информативной.

Мы надеемся, что в недалеком будущем, с совершенствованием эндоскопической техники и методик будут появляться более совершенные классификации рефлюкс-эзофагита основанные на более точной диагностике. Повышение разрешающей способности и возможности увеличения видеоэндоскопов, а также новые методы окрашивания помогут в более точном определении ранних изменений слизистой оболочки.

Литература

1. Armstrong D., Bennett J.R., Blum A., Dent J., de Dombalt T., Galmiche J-P. et al. (1996) The endoscopic assessment of esophagitis: a progress report on observer agreement. Gastroenterology. Vol. 111: 85-92.
2. Armstrong D. (1999) Endoscopic evaluation of gastroesophageal reflux disease. Yale J Biol Med. Vol. 72: 93-100.
3. Classen M., Tytgat G.N.J., Lightdale C.J. (2002) Gastroenterological Endoscopy. (New York, Stutgart). Thieme. 777 p.
4. Endo T., Awakawa T., Takahashi H., Arimura Y., Itoh F., Yamashita K., et al. (2002) Classification of Barrett's epithelium by magnifying endoscopy. Gastrointest Endosc. Vol. 55: 641-647.
5. Guelrud M., Herrera I., Essenfeld H., Castro J. (2001) Enhanced magnification endoscopy: a new technique to identify specialized intestinal metaplasia in Barrett's esophagus. Gastrointest Endosc. Vol. 53: 559-565.
6. Guelrud M., Ehrlich E.E. (2004) Endoscopic classification of Barrett's esophagus. Gastrointest Endosc. Vol. 59; 1: 58-65.
7. http://www.laclassification.org
8. Lundell L.R., Dent J., Bennett J.R., Blum A.L., Armstrong D., Galmiche J-P. et al. (1999) Endoscopic assessment of oesophagitis: clinical and functional correlates and further validation of the Los Angeles classification. Gut. Vol. 45: 172-180.
9. Pandolfino J.E., Vakil, N.B. (2002) Comparison of inter- and intraobserver consistency for grading of esophagitis by expert and trainee endoscopists. Gastrointest Endosc. Vol. 56: 639-643.