ISSN 1029-743X

2-3 2014 Volume 18

Видається Київським клінічним госпіталем

Український журнал малоінвазивної та ендоскопічної хірургії

International Journal for:

http://www.endoscopy.com.ua
http://www.gvkg.kiev.ua
http://www.elibrary.ru

СПЕЦІАЛІЗОВАНИЙ ЖУРНАЛ ГОЛОВНОГО ВІЙСЬКОВО-МЕДИЧНОГО КЛІНІЧНОГО ЦЕНТРУ "ГОЛОВНИЙ ВІЙСЬКОВИЙ КЛІНІЧНИЙ ГОСПІТАЛЬ" МІНІСТЕРСТВА ОБОРОНИ УКРАЇНИ

ОФІЦІЙНИЙ ЖУРНАЛ УКРАЇНСЬКОЇ АСОЦІАЦІЇ СПЕЦІАЛІСТІВ ПО МАЛОІНВАЗИВНИМ ЕНДОСКОПІЧНИМ ТА ЛАЗЕРНИМ ТЕХНОЛОГІЯМ

НАУКОВО-ПРАКТИЧНИЙ ЖУРНАЛ АСОЦІАЦІЇ ЛІКАРІВ ЕНДОСКОПІСТІВ УКРАЇНИ

ЖУРНАЛ ЦИТУЄТЬСЯ У МІЖНАРОДНІЙ НАУКОМЕТРИЧНІЙ БАЗІ РІНЦ: РОСІЙСЬКИЙ ІНДЕКС НАУКОВОГО ЦИТУВАННЯ

Матеріали VII симпозіуму асоціації лікарів-ендоскопістів України «СУЧАСНА ДІАГНОСТИЧНА ТА ЛІКУВАЛЬНА ЕНДОСКОПІЯ»

Український журнал малоінвазивної та ендоскопічної хірургії

ISSN 1029-743 X

ИЗДАЕТСЯ С 1997 ГОДА

Выходит 4 раза в год. Утверждено ВАК Украины.

Полный охват всех граней
минимальной инвазивной хирургии.

Сверхсовременные хирургические технологии
на основе опыта и эволюции мировой хирургии.

От "key hole" хирургии и нейронавигации
до молекулярной хирургии.

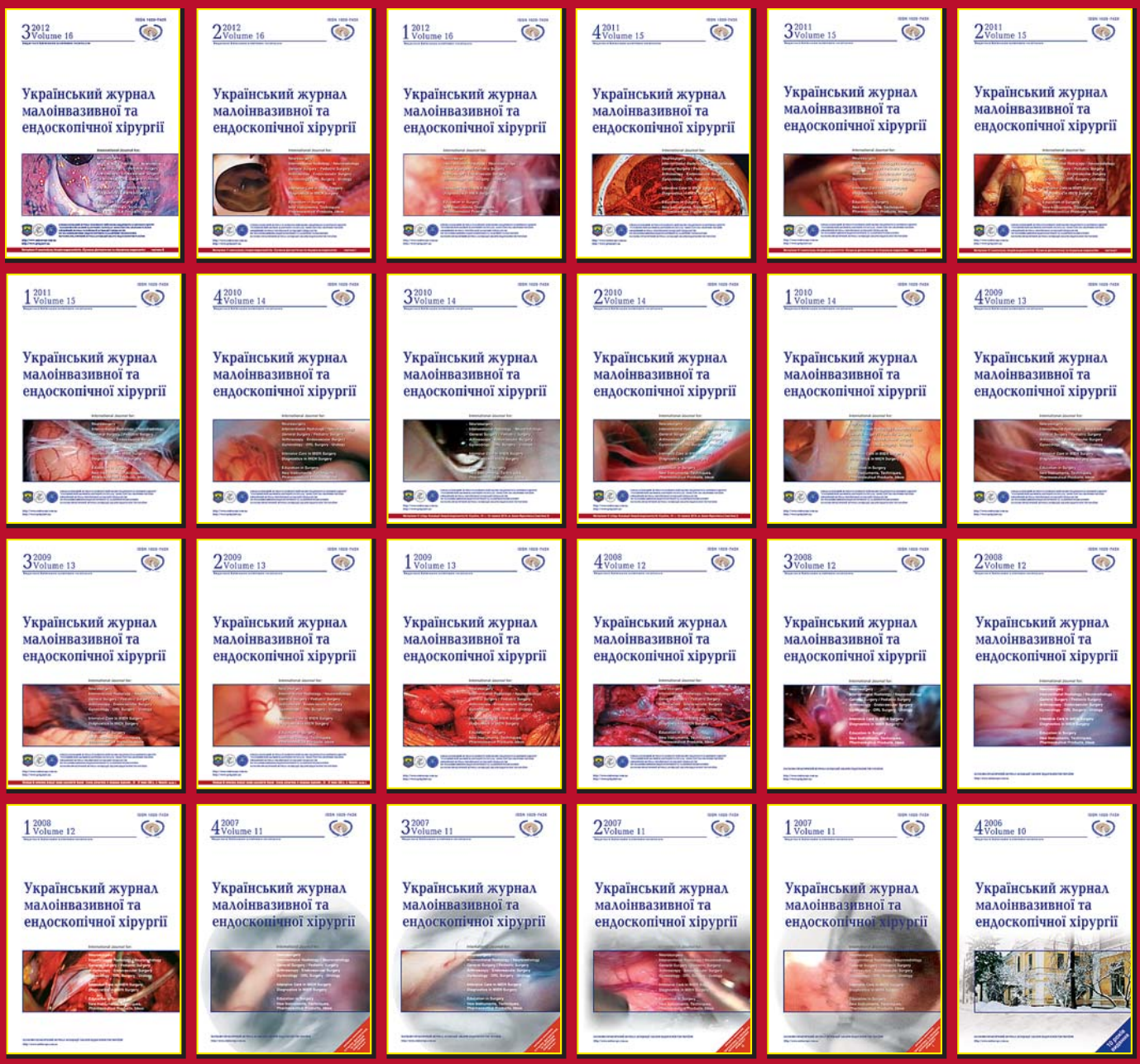

МІНІСТЕРСТВО ОХОРОНИ ЗДОРОВ'Я УКРАЇНИ
ВІЙСЬКОВО-МЕДИЧНИЙ ДЕПАРТАМЕНТ МІНІСТЕРСТВА ОБОРОНИ УКРАЇНИ

УКРАЇНСЬКИЙ ФОНД ПІДТРИМКИ ТА РОЗВИТКУ
НЕЙРОЕНДОСКОПІЇ ТА ЕНДОСКОПІЧНОЇ НЕЙРОХІРУРГІЇ

Український журнал малоінвазивної та ендоскопічної хірургії

ISSN 1029-743 X
ВИДАЄТЬСЯ З 1997 РОКУ
Цитується у міжнародній наукометричній базі
РІНЦ: Російський індекс наукового цитування

Volume 18 No 2-3
2014

СПЕЦІАЛІЗОВАНИЙ ЖУРНАЛ ГОЛОВНОГО ВІЙСЬКОВО-МЕДИЧНОГО КЛІНІЧНОГО ЦЕНТРУ «ГОЛОВНИЙ ВІЙСЬКОВИЙ КЛІНІЧНИЙ ГОСПІТАЛЬ» МІНІСТЕРСТВА ОБОРОНИ УКРАЇНИ

ОФІЦІЙНИЙ ЖУРНАЛ УКРАЇНСЬКОЇ АСОЦІАЦІЇ СПЕЦІАЛІСТІВ ПО МАЛОІНВАЗИВНИМ ЕНДОСКОПІЧНИМ ТА ЛАЗЕРНИМ ТЕХНОЛОГІЯМ

НАУКОВО-ПРАКТИЧНИЙ ЖУРНАЛ АСОЦІАЦІЇ ЛІКАРІВ ЕНДОСКОПІСТІВ УКРАЇНИ

"Український журнал малоінвазивної та ендоскопічної хірургії"
(Укр. ж. малоінвазивної ендоск. хір.) — рецензуємий науково-практичний журнал.

Заснований у 1996 р.

Видається 4 рази на рік.

Затверджено ВАК України
1997 р., 1999 р. та 10.II.2010 постанова №1-05/1

Затверджено
Міжнародним Центром ISSN 5.VII.1998 р.

"Ukrains'kij žurnal maloinvazivnoï ta endoskopičnoï hirurgii"
(Ukr. ž. maloinvazivnoï endosc. hir.)

"Ukrainian Journal of Minimally Invasive and Endoscopic Surgery"
(Ukr. J. Minimally Invasive Endosc. Sur.)

Established in 1996.

Published quarterly.

Засновник
Український фонд підтримки та розвитку нейроендоскопії та ендоскопічної нейрохірургії

Видавник
Київський клінічний госпіталь

Мова видання
українська, російська, англійська.

Сфера розповсюдження
загальнодержавна, зарубіжна.

Свідоцтво про державну реєстрацію
КВ #2301, 23.XII.1996

Передплатний індекс
40719

Підписано до друку
29.IV.2014

Наклад
500 примірників

Адреса редакції
01133, Київ, вул. Госпітальна, 18
тел./факс: (044) 522-8379

Сканування, дизайн та комп'ютерна верстка
Куценко С. О.

www.endoscopy.com.ua
www.gvkg.kiev.ua
www.elibrary.ru

Головний редактор
Данчин О. Г.

Заступник головного редактора
Данчин А. О.

Редактори
Грубнік В. В., Лурін І. А., Нікішаєв В. І.

Редакційна колегія
Возіанов О. Ф.
Венцковський Б. М.
Білий В. Я.
Bauer B. L. ***(Germany)***
Бурий О. М.
Cohen A. R. ***(USA)***
Заболотний Д. І.
Зазірний І. М.
Запорожан В. М.
Зозуля Ю. П.
Зубарев П. М. ***(Росія)***
Grotenhuis J. A. ***(Netherlands)***
Fukushima T. ***(USA)***
Hellwig D. ***(Germany)***
Мамчич В. І.
Ничитайло М. Ю.
Orljansky V. ***(Austria)***
Палієнко Р. К.
Педаченко Є. Г.
Поліщук М. Є.
Радіонов Б. В.
Руденко А. Ю.
Саєнко В. Ф.
Samii M. ***(Germany)***
Shabus R. ***(Austria)***
Sosna A. ***(Чехія)***
Teo Ch. ***(Australia)***
Тімофеєв О. О.
Тофан А. В.
Фомін П. Д.
Цимбалюк В. І.
Щеглов В. І.

Шеф-редактор
Алхазян А. А.

КЛІНІЧНІ ДОСЛІДЖЕННЯ

4 Ендоскопічна ультрасонографія при кістозних захворюваннях підшлункової залози
Бурий О.М., Терешкевич І.С., Щербина С.І., Перерва Л.О.

Endoscopic Ultrasound In Cystic Lesions Of The Pancreas
A.N. Buriy, I.S. Tereshkevych, S.I. Scherbina, L.O. Pererva

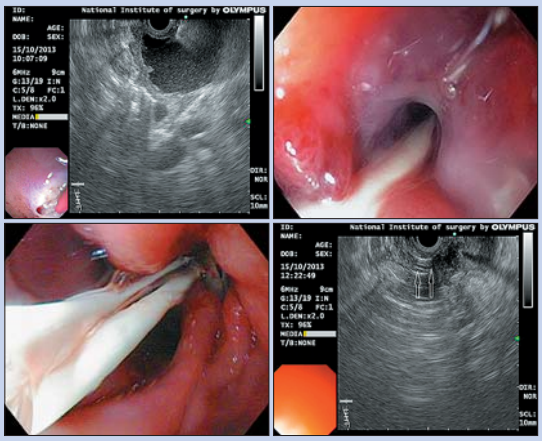

10 Ендоскопічна діагностика аденом товстої і прямої кишки
Яковенко В.О., Курик О.Г.

Endoscopic Diagnosis of Adenomas of the Colon and Rectum
V.A. Yakovenko, O.G. Kuryk

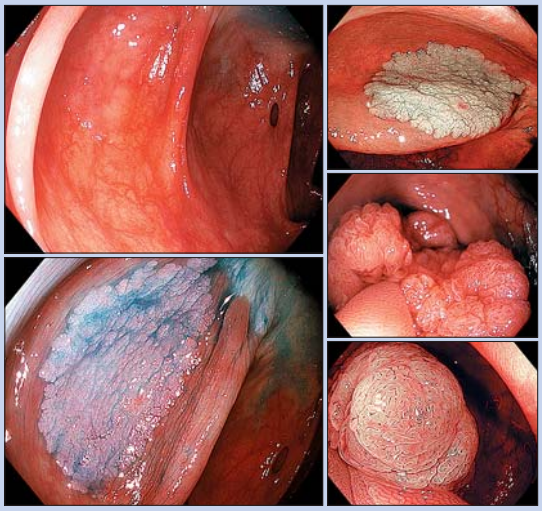

14 Лапароскопическая дистальная резекция поджелудочной железы: первые шаги
Черный В.В., Гулько О.Н., Сердюк В.П., Симонов О.М., Цубера Б.И., Ганжа В.А., Лаврик О.А.

Laparoscopic Distal Resection Of Pancreas: First Steps.
V.V. Chornyi, O.N. Gulko, V.P. Serdjuk, O.M. Simonov, B.I. Tsubera, V.A. Gandza, O.A. Lavryk

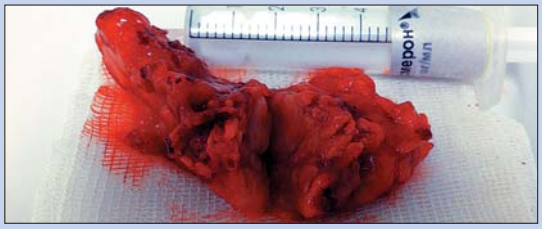

КЛІНІЧНИЙ ДОСВІД

17 Біліарні ускладнення в ранньому періоді після холецистектомії: операція чи мініінвазивні втручання?
Коломійцев В.І.

Biliary Complications at the Early Period After Cholecystectomy: Surgery or Minimally Invasive Treatment?
V.I. Kolomiytsev

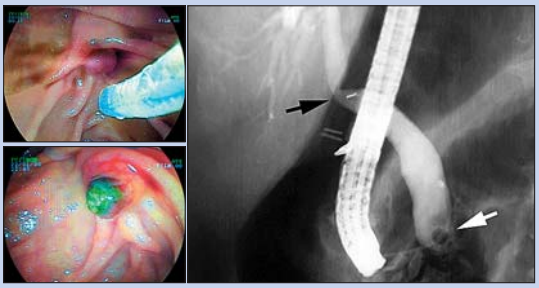

23 Лапароскопическая резекция надпочечников: наш опыт
Ничитайло М.Е., Гулько О.Н., Литвиненко А.Н., Лукеча И.И., Лаврик О.А.

Laparoscopic Partial Adrenalectomy: Our Experience
M.E. Nychytaylo, O.N. Gulko, A.N. Lytvynenko, I.I. Lukecha, O.A. Lavryk

НОВІТНІ ТЕХНОЛОГІЇ

26 Методичні аспекти ентероскопії
Бурий О.М., Скумс А.В., Гомоляка І.В., Атаманський І.М., Шкарбан В.П., Міхальчевський В.П.

Methodical Aspects Of Entheroscopy
A.N. Buriy, A.V. Skums, I.V. Gomolyaka, I.M. Atamanskiy, V.P. Shkarban, V.P. Mihalchevskiy

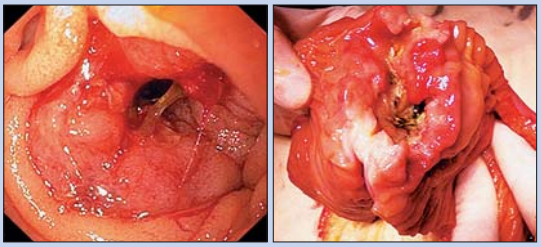

КЛІНІЧНІ РЕКОМЕНДАЦІЇ

29 Руководство для проектирования отделения эндоскопии пищеварительного тракта: отчет всемирной эндоскопической организации (WEO)
Никишаев В.И., Болотских Н.А., Тумак И.Н., Пузир Н.В., Врублевская Е.О.

Guidelines for designing a digestive disease endoscopy unit: Report of the World Endoscopy Organization
V.I. Nikishayev, N.A. Bolotskykh, I.N. Tumak, N.V. Puzyr, E.O. Vrublevska

© Український журнал малоінвазивної та ендоскопічної хірургії, 2014
© Український Фонд підтримки та розвитку нейроендоскопії та ендоскопічної нейрохірургії, 2014

© ЗАТ "Київський клінічний госпіталь", 2014
Все права защищены. Перепечатка материалов либо их частей в любом виде без письменного согласия держателя авторских прав будет преследоваться в судебном порядке.

МАТЕРІАЛИ VII СИМПОЗІУМУ АСОЦІАЦІЇ ЛІКАРІВ-ЕНДОСКОПІСТІВ УКРАЇНИ

40 **Перший досвід використання сучасних ендоскопічних технологій при діагностиці та лікування раннього раку шлунка**
Бурий О.М., Гомоляка І.В., Атаманський І.М., Терешкевич І.С., Ганжа В.О.

41 **Досвід впровадження капсульної ендоскопії — нового методу оцінки стану шлунково-кишкового тракту**
Вох В.С., Ступницький А.І., Артюшенко М.Є.

41 **Современная эндоскопическая микрохирургия в лечении опухолей прямой кишки**
Грубник В.В., Дегтяренко С.П., Воротынцева К.О.

42 **Трудный холедохолитиаз. Возможности комбинированных малоинвазивных вмешательств**
Грубник В.В., Герасимов Д.В.

42 **Лапароскопическая каркасная ненатяжная пластика гигантских грыж пищеводного отверстия диафрагмы новым сетчатым трансплантатом**
Грубник В.В., Малиновский А.В., Каташинский О.Ю.

43 **Роль лапароскопической фундопликации в лечении пищевода Барретта**
Грубник В.В., Иляшенко В.В., Грубник В.В., Сергеева А.С.

43 **Лапароскопическая пластика грыж пищеводного отверстия диафрагмы: отдаленные результаты и новая классификация**
Грубник В.В., Малиновский А.В., Ковальчук П.И.

43 **Малоинвазивные методы лечения больных с кровотечением при портальной гипертензии обусловленной циррозом печени**
Грубник Ю.В., Юзвак А.Н., Фоменко В.А. Грубник В.Ю.

44 **Лапароскопические операции у больных с закрытой травмой живота с повреждением печени**
Грубник Ю.В., Плотников А.В., Юзвак А.Н., Фоменко В.А., Московченко И.В.

44 **Малоинвазивные методы в комплексном лечение больных с кишечным кровотечением и непроходимостью обусловленных колоректальным раком**
Грубник Ю.В., Нетков А.Д., Юзвак А.Н., Московченко И.В.

44 **Ендоскопічні особливості гастроезофагеальної рефлюксної хвороби**
Гула Г.В., Ступницький А.І., Подольська З.І., Артюшенко М.Є.

45 **Эндоскопическая коррекция ятрогенной патологии внепеченочных желчных протоков**
Дронов А.И., Насташенко И.Л., Негря Е.В., Рагушин Д.А., Насташенко А.И.

45 **Лапароскопическая канюляция круглой связки печени и её пролонгированная блокада с тиотриазолином в программе лечения ассептического панкреонекроза**
Капшитарь А.В.

45 **Оптимизация хирургической тактики у пострадавших с травмой живота по данным контрольно-динамической лапароскопии**
Капшитарь А.В.

46 **Удосконалення методу поліпектомії в випадках великих поліпів травного каналу**
Ільяшенко В.В., Діордіця І.М., Узун С.А., Грубнік В.В.

46 **Патоморфологічне обгрунтування застосування аутолюмінесцентної ендоларингоскопії для діагностики передракових захворювань та раку гортані**
Клочков Є.І., Сережко Ю.О., Лукач Е.В.

МАТЕРІАЛИ VII СИМПОЗІУМУ АСОЦІАЦІЇ ЛІКАРІВ-ЕНДОСКОПІСТІВ УКРАЇНИ

46 **Латерально стелящаяся опухоль ректосигмоидного отдела на фоне меланоза толстой кишки**
Крылова Е.А., Симонова Е.В., Фещенко С.И., Белова Л.И., Саусь И.А.

47 **Кореляція між гістологічними заключеннями щипцевої біопсії та матеріалу макропрепарату**
Лазарчук В.М.

47 **Лапароскопічна однопортова холецистектомія. Перший досвід**
Литвиненко О.М., Лукеча І.І.

47 **Оптимизация проведения эндоскопической резекции слизистой оболочки желудочно-кишечного тракта**
Никишаев В.И.

48 **Пухлина гортаноглотки та її ендоскопічне видалення**
Нікішаєв В.І., Садовий В.Ю., Гребенюк Ю.С., Болотських М.О.

49 **Ендоскопічна хірургія стенозуючого папіліту**
Ничитайло М.Ю., Огородник П.В., Дейниченко А.Г., Бойко О.Г., Стоколос А.В., Христюк Д.І.

49 **Наблюдение литолитических свойств Кока-Колы при синдроме бувере**
Новохатний П.В., Кичангин Е.В.

49 **Досвід застосування капсульної ендоскопії для діагностики патології тонкого кишківника**
Пироговський В.Ю., Сорокін Б.В., Задорожній С.П., Тараненко А.О., Злобенець С.О., Лященко М.М., Плем'яник С.В., Шетелинець У.І., Ноєс А.Дж., Мурга П.Ю.

50 **Органозберігаючі та сфінктерозберігаючі операції при пухлинах прямої кишки**
Пироговський В.Ю., Сорокін Б.В., Задорожній С.П., Тараненко А.О., Злобенець С.О., Лященко М.М., Плем'яник С.В., Шетелинець У.І., Ноєс А.Дж., Мурга П.Ю., Іремадзе З.Т.

50 **Видеоторакоскопические атипичные сублобарные резекции легкого — место в торакальной хирургии**
Пилькевич Д.Н.

50 **Ендоскопічна диференційна діагностика грануляційних процесів трахеї та бронхів**
Ремовський В.М.

50 **Динаміка виявлення під час ендоскопії кислотоасоційованих захворювань верхніх відділів шлунковокишкового тракту**
Савицький Я.М., Швидкий Я.Б., Тумак І.М., Витриховський Я.М., Савицька М.Я., Савка Т.М., Стадницька І.Б., Панас М.І., Химко Б.М.

51 **Динаміка виявлення колоректального раку і поліпів під час колоноскопії упродовж 2000-2013рр**
Савицький Я.М., Тумак І.М., Пляцко М.Г., Коляда І.О., Дяк Л.І., Заболоцький Л.О., Бородюх А.П.

51 **Стан верхніх відділів шлунково-кишкового тракту у хворих на хронічний гепатит і цироз печінки, асоційованих з вірусом «С»**
Сімонова О.В., Діденко В.І., Мельниченко Л.Я., Ягмур В.Б.

51 **Лечение фитобезоара желудка, осложненного кровоточащей язвой**
Трофимов Н.В., Кузнецов Г.Э., Лихолетов Е.А.

52 **Лапароскопічні та пункціні операції в лікуванні ехінококозу печінки**
Четверіков С.Г., Ахмад Закарія Мохаммад

52 **Миниинвазивное хирургическое лечение метастатических поражений печени**
Четвериков С.Г., Максимовский В.Е.

© Ukrainian Journal of Minimally Invasive and Endoscopic Surgery, 2014
© Ukrainian Fund of the Support and Development of Neuro mendoscopy and Endoscopic Neurosurgery
© Kiev's Clinical Hospital, Medical Corp.
All rights reserved.

Вельмишановні автори!
Запрошуємо Вас надсилати статті/рукописи на адресу редакції!

Український журнал малоінвазивної та ендоскопічної хірургії

ISSN 1029-743 X

Редакція "Українського журналу малоінвазивної та ендоскопічної хірургії" **публікує оригінальні** (не комерційні) **статті, та кольорові репродукції до них.**

Редакція приймає статті та рукописи авторів на окремих файлах у форматі Win Word на CD, DVD, флеш накопичувачах, тощо. Рукописи, ілюстрації, диски та ін. не повертаються. Редакція приймає статті на українській, російській та англійській мовах.

Також Ви маєте можливість надіслати статтю/рукопис/ілюстрації на електрону адресу редакції: bomartin@yandex.ru

Відповідальність за коректування наданого авторами власного матеріалу, цитат та посилань несуть автори статей. Однак редакція залишає за собою право представляти отримані роботи для рецензування авторитетним у цій галузі спеціалістам. В таких випадках відгук буде опублікований разом з рецензованою статтею. Редколегія залишає за собою право, в разі особливої потреби, скорочувати та виправляти статті, не змінюючи при цьому їхнього істотного змісту.

Авторські права
Прийняття рукопису до публікації передбачає, що цю роботу відправлено до редакції за згодою усіх авторів установи, де її було виконано; авторські права автоматично переходять від авторів до видавника; рукопис не буде опубліковано де-небудь без згоди власника авторських прав.

Для прискорення роботи редакція журналу звертає увагу авторів на нижче надані інструкції та вимагає готувати рукописи відповідно до слідуючих умов:

1. Рукопис повинен бути надрукований **Times New Roman**, 12, через 1,5 інтервали на аркуші форматом А4 (21×29,7 см).

2. Титульний лист повинен мати на українській (або російській) мові та на англійській мові **назву статті та імена авторів, заклад, клініку, відділення,** в якому виконано роботу, адресу закладу для кореспонденції. Далі, сторінки рукопису повинні бути пронумеровані послідовно.

3. Чітке відокремлення друкованого аркуша — важлива допомога читачам. **Кожна стаття повинна мати:** узагальнення (summary), вступ, матеріали та методи, результати, обговорення, література.

4. Узагальнення (summary) повинно бути на англійській мові, мати короткий огляд основних положень роботи. Його розмір може складати від 1/2 до цілої сторінки. Додайте не більше 4 ключових слів у кінці.

5. Вступ пов'язаний в основному з найбільш важливими питаннями статті. Після ознайомлення зі вступною частиною читачу повинно бути зрозуміло, навіщо було виконано дану роботу, та яка мета автора.

6. В частині **матеріали та методи** повинен бути представлений короткий, але чіткий опис, наприклад, основної методики оперативного втручання, або яким чином виконувався експеримент, яка апаратура та техніка використовувалась, обсяг клінічного матеріалу і його підрозділ, види та кількість експериментів і т.д. Ця частина повинна дозволити читачеві контролювати, повторювати і продовжувати наукову роботу авторів.

7. Результати повинні бути викладені чітко та стисло. Таблиці та графіки бажані в тому випадку, якщо вони скорочують текст і збагачують зміст.

8. В **обговоренні** основні результати повинні бути порівняні з результатами, які є в літературі. Їхнє значення в практичній хірургічній роботі рекомендується виділити.

9. Список літератури (у статті — **Література**) повинен бути представлений в алфавітному порядку, пронумерований та ідентифікований з номерами в тексті.

Згадування журналу повинно включати: прізвище(а) та ініціали автора(ів), рік публікації у округлих дужках, повну назву статті, назву журналу — скорочення відповідно "Index Medicus", номер тому (якщо є), номер журналу, перші та останні номери сторінок.

- Борисов А.П., Григорьев С.Г. (1998) Классификация малоинвазивных хирургических вмешательств. Эндоскопическая хирургия. 4: 30-31
- Fay T., Grant F.C. (1923) Ventriculoscopy and intraventricular photography in internal hydrocephalus. JAMA. 46; 80: 461-463

Посилання на книгу, методичні рекомендації повинно включати: прізвище(а) та ініціали автора(ів), рік публікації в округлих дужках, повну назву книги, місце публікації в округлих дужках, видавництво та кількість сторінок.

- Верещагин Н.В., Брагина Л.К., Вавилов С.Б., Левина Г.Я. (1986) Компьютерная томография мозга. (Москва). "Медицина". 256 с.
- Зозуля Ю.А. (1981) Методические рекомендации по диагностике и лечению травматических внутричерепных гематом у больных различных возрастных групп. (Киев). "Здоровье". 25 с.
- Grossman C.B. (1990) Magnetic resonance imaging and computed tomography of the head and spine. (Baltimore). ***Williams and Wilkins, eds.*** 280 p.

Посилання на дисертацію повинно включати: прізвище та ініціали автора, рік публікації в округлих дужках, повну назву дисертації, науковий ступінь пошукача, місце публікації в округлих дужках, кількість сторінок.

- Бхат А.К. (1987) Диагностика и лечение травматических двусторонних субдуральных гематом. Автореф. дис... канд. мед. наук. (Киев). 18 с.

Посилання на тезиси повинно включати: прізвище(а) та ініціали автора(ів), рік публікації в округлих дужках, повну назву тезисів, назва конференції, місце публікації в округлих дужках, перші та останні номери сторінок.

- Блинов Е.И. (1982) Распознавание и лечение хронических внутричерепных гематом. Тез. докл. ***III Всесоюзного съезда нейрохирургов.*** (Москва). с. 23-24
- Danchin A.G. (1997) Endoscopic assisted microsurgery of lateral herniated lumbar disks. In Abstract Book: ***Third Congress on Minimally Invasive Neurosurgery.*** (France). pp 28-29

10. Ілюстрації мають надаватися окремими файлами, в форматі TIFF або JPEG (maximum quality) з **розподільчою здатністю 300 dpi**, та розміром **не меншим за розмір репродуціювання.** Категорично **не допускається** надання зображень **імпортованих** у програму **MSWord або CorelDraw.**

11. При використанні цифрових джерел отримання ілюстрацій рекомендуємо переконатися, що розміри фінальних файлів відповідають **максимально-можливим розмірам** (розподільчої здатності) вашої технічної бази.

12. При нанесенні на зображення додаткових позначок доцільно передавати обидва файли: **оригінал** зображення та файл на якому накреслені позначки.

13. Схеми і графіки повинні бути розбірливими. При створенні схем або графіків доцільно використовувати програми **векторної графіки.**

14. Будь ласка, додайте **у кінці статті** повні імена, титули та повну адресу всіх авторів, закладів, в яких виконано роботу, країну і місто. Вкажіть: з ким, по якій адресі і по якому телефону редакція буде при необхідності мати контакт.

15. Всі ділові контакти (переговори) та особливо всю кореспонденцію відносно остаточного друку необхідно надсилати прямо на адресу Редакції.

Редакція "Українського журналу малоінвазивної та ендоскопічної хірургії"

Клініка нейрохірургії та неврології
Головний військовий клінічний госпіталь
вул. Госпітальна, 18, Київ, 01133, Україна

Тел./факс: +38 (044) 522-83-79
Тел.: +38 (044) 521-82-87
e-mail: bomartin@yandex.ru

© Український журнал малоінвазивної та ендоскопічної хірургії
(2014) Vol. 18; 2-3: 5-9

ЕНДОСКОПІЧНА УЛЬТРАСОНОГРАФІЯ ПРИ КІСТОЗНИХ ЗАХВОРЮВАННЯХ ПІДШЛУНКОВОЇ ЗАЛОЗИ

Бурий О.М., Терешкевич І.С., Щербина С.І., Перерва Л.О.

Національний інститут хірургії та трансплантології ім. О.О. Шалімова НАМН України, м. Київ

Endoscopic Ultrasound In Cystic Lesions Of The Pancreas

A.N. Buriy, I.S. Tereshkevych, S.I. Scherbina, L.O. Pererva

National institute of surgery and transplantology by A.A. Shalimov, Kyiv, Ukraine

Received: January 8, 2014
Accepted: March 17, 2014

Адреса для кореспонденції:
Національний інститут хірургії і трансплантології ім. О.О. Шалімова НАМН України
вул. Героїв Севастополя, 30, Київ, 03680, Україна
тел.: +38-044-483-13-74
e-mail: o.buriy@shalimov.org

Summary

The analysis of diagnostics and treatment of 48 patients with pancreatic cystic lesions with the use of endoscopic ultrasound. Puncture material was sent to cytological, biochemical and histological studying. A diagnosis is verified for all patients. In 32 patients with pancreatic pseudocysts performed therapeutic puncture and drainage guided by endoscopic ultrasound.

Key words: endoscopic ultrasound, pancreatic cyst, pancreatic cystic neoplasm.

Вступ

Питання точної діагностики і вибору оптимальних методів лікування захворювань підшлункової залози (ПЗ) на сьогоднішній день залишаються актуальними для лікарів різних спеціальностей — гастроентерологів, абдомінальних хірургів та онкологів [3, 5, 10]. Гострий і хронічний панкреатит, новоутворення і кістозні ураження органу складають основну групу захворювань підшлункової залози на яких зосереджена увага клініцистів [6, 13].

Клінічна і лабораторна діагностика будь-якого захворювання потребує його об'єктивного підтвердження методами інструментальної діагностики. Для виявлення патологічних змін ПЗ в клінічній практиці широко застосовуються такі променеві методи візуалізації як ультразвукове дослідження (УЗД), комп'ютерна томографія (КТ) і ендоскопічна ретроградна холангіопанкреатікографія (ЕРХПГ) [2, 8, 16]. Проте, добре відомі клініцистам технічні та діагностичні обмеження кожного з них, а також анатомо-топографічні особливості розташування ПЗ примушують продовжувати пошук нових, досконаліших методів візуалізації цього "незручного" для обстеження органу [1, 7, 11, 18].

На початку 80-х років був розроблений принципово новий діагностичний прилад — ехоендоскоп, що поєднав в собі ультразвуковий датчик і гнучкий ендоскоп, а разом з тим — і діагностичні можливості

ультразвукового дослідження і сучасної ендоскопії [4, 12, 17]. Методика дослідження отримала назву ендоскопічна ультрасонографія (ЕУС) (синоніми: ендосонографія, ехоендоскопія, ендоскопічний ультразвук, Ендо-УЗД і так далі). Спочатку, даний метод був розроблений для ранньої діагностики пухлин ПЗ, проте, в даний час ендосонографія також застосовується в світовій клінічній практиці для визначення стадії розповсюдження пухлин травного тракту (TNM-стадії), оцінки слизових та підслизових новоутворень стравоходу, шлунку і кишечника [9, 14].

Стосовно панкреатобіліарної зони, ЕУС дає можливість отримувати деталізоване зображення ПЗ, жовчовивідних шляхів та їх патологічних змін за допомогою розташування ультразвукового датчика близько до органу — в просвіті шлунку або дванадцятипалої кишки (ДПК) та з мінімальним ризиком провести гістологічну верифікацію патологічного вогнища, а в деяких випадках — лікувальні втручання [15, 19].

Матеріали та методи дослідження

Проведено аналіз результатів лікування 48 хворих на кістозні захворювання ПЗ, які знаходились в Національному інституті хірургії і трансплантології ім. О.О. Шалімова НАМН України в 2013-2014 роках, середній вік яких становив 41,2±2,91 років, з них 31 (64,6%) чоловіків і 17 (35,4%) жінок.

Протипоказом до виконання ЕУС був тяжкий загальний стан пацієнта, який зумовлений серцево-судинною та дихальною недостатністю, що не давало можливості проводити дане дослідження.

Технічними обмеження при виконанні ЕУС ПЗ були:

1. Стенозуючі захворювання стравоходу і проксимальних відділів шлунку, що не дозволяють провести ехоендоскоп в шлунок або ДПК.
2. Груба рубцево-виразкова або післяопераційна деформація цибулини ДПК, що не дає можливість адекватно позиціонувати ультразвуковий датчик ехоендоскопа для верифікації ключових структур панкреатобіліарної зони.
3. Стан після резекції шлунку по Більрот-II, гастректомії.
4. Дренуючі хірургічні втручання на ПЗ (повздовжня панкреатікоєюностомія, цистоєюностомія).

Підготовка хворих до дослідження не відрізняється від такої при звичайній езофагогастродуоденоскопії (ЕГДС): перед дослідженням хворі не приймають їжу 12 годин, рідину — 4 години. Премедикація перед дослідженням включає препарати, що знижують салівацію (платифілін, атропін, метацин), спазмолітики (но-шпа, папаверин) і седативні засоби (діазепам, седуксен, реланіум). При обстеженні стаціонарних хворих бажане застосування наркотичних анальгетиків (наприклад, сибазон), що сприяє підвищенню толерантності пацієнтів до процедури. Дослідження починають після адекватної місцевої анестезії ротоглотки 10% розчином лідокаїну на лівому боковому положенні пацієнта.

ЕУС виконували електронним конвексним ехоендоскопом *Olympus GF-UCT140* із частотою 6–12MHz, що приєднаний до УЗ-центра *Olympus EU-ME1* після наступних методів дослідження: УЗД органів черевної порожнини, ЕГДС і ЕКГ. Пункційно-аспіраці йну біопсію виконували після КТ (МРТ) органів черевної порожнини за допомогою голки *Olympus 22G* та *Boston Scientific 19G* (США) хворим з об'ємним ураженням ПЗ з метою гістологічної верифікації процесу для визначення подальшої тактики лікування (динамічне спостереження, об'єм оперативного втручання чи визначення схеми хіміотерапії у випадку неоперабельності). Отриманий тканинний матеріал направляли на патоморфологічне та імуногістохімічне дослідження, тоді як рідинний матеріал — на біохімічне, цитологічне та бактеріологічне дослідження.

Методика ЕУС-пункції

Ехоендоскоп заводять в стравохід аналогічно як при ЕГДС. Коли апарат знаходиться в нижній третині стравоходу, ендоскопічний режим зображення переключають на ультразвуковий. Проводять сканування ПЗ: з шлунка оглядають хвіст і тіло залози, з ДПК — головку. У випадку виявлення кістозного утворення в проекції ПЗ проводять діагностичну пункцію з метою дослідження природи рідинного утворення — отриманий матеріал направляють на біохімічне, цитологічне та бактеріологічне дослідження, а також на онкомаркери до раку ПЗ.

Діагностична пункція виконується наступним чином. Ехоендоскопом локалізують найближче місце прилягання кістозного утворення до стінки шлунка чи ДПК. Визначають безсудинну ділянку (доріжку для проходження голки). В інструментальний канал ехоендоскопа заводять ендоскопічну пункційну голку діаметром 19-22 G. Локалізують на екрані дистальний кінець голки, від нього і до середини утворення визначають відстань в сантиметрах. На проксимальній частині голки (рукоятці) за допомогою фіксатора встановлюють визначену відстань для запобігання більш глибокого проникнення голки і травмування прилеглих органів. Рукоятку опускають до фіксатора, в цей час на екрані визначають дистальну частину голки, яка повинна бути розміщена в порожнині кістозного утворення. З голки видаляють стилет і до рукоятки приєднують шприц зі створеним вакуумом. Отриманий вміст направляють на вище вказані дослідження.

У випадку необхідного дренування (псевдокіста) через голку, яка розміщена в порожнині псевдокісти, заводять металеву струну, дистальний кінець якої візуалізують на екрані в даному утворенні. Виводять назовні голку так, щоб місце розташування струни не змінилося. По струні до місця проколювання стінки травного тракту заводять

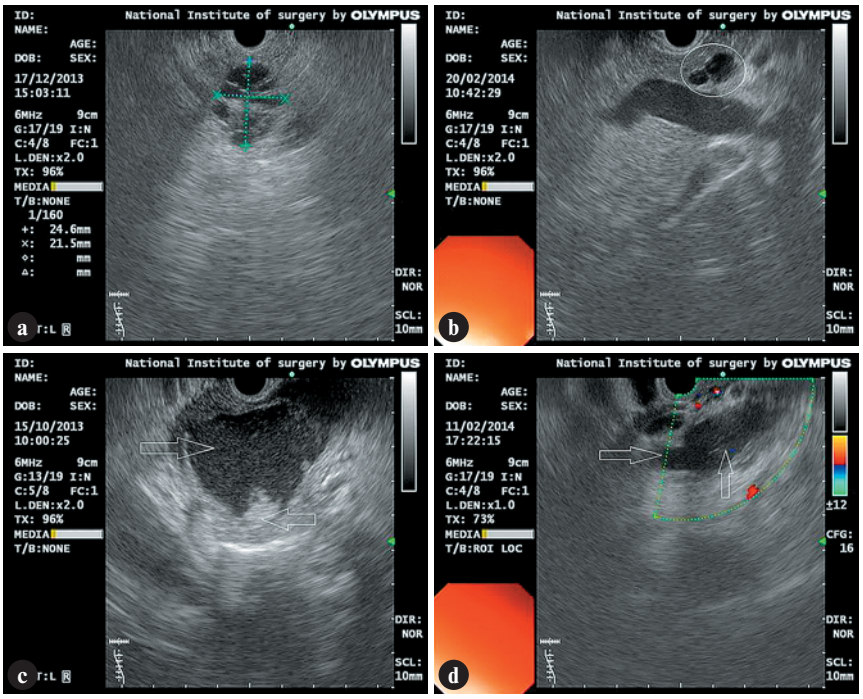

Рис. 1. Ендосонографія.

A: Серозна цистаденома головки ПЗ;
B: Муцинозна цистаденома тіла-хвоста ПЗ;
C: Цистаденокарцинома ПЗ;
D: IPMN головки ПЗ.

балонний дилятатор діаметром 0,8-1,2 см, в який нагнітають воду під контролем манометру для розширення місця ін'єкції до діаметру вибраного балону. Пристрій для нагнітання повітря попередньо фіксують до проксимальної частини балонної системи. Після візуального розширення утвореного співустя, балон виводять назовні. По струні за допомогою штовхача проводять в порожнину псевдокісти пластиковий стент (7–10 F) по типу "подвійний поросячий хвіст", розміщують його таким чином, щоб одна половина була в порожнині кістозного утворення, а друга — в порожнині шлунка чи ДПК. Штовхач і струну виводять назовні. У випадку інфікованої псевдокісти виконують її зовнішнє дренування цистоназальним дренажем за вище описаною методикою.

Результати дослідження

У випадку виявлення кістозного утворення в проекції ПЗ виконували діагностичну пункцію під контролем ЕУС. У 28 хворих через ампулу ДПК, у 20 хворих — через стінку шлунка. У випадку наявності тканинного компоненту біля кісти ПЗ, пункцію доповнювали пункційно-аспіраційною біопсією. На основі клінічних, інструментальних та лабораторних даних отримали наступні дані (табл. 1):

В 9 (18,7%) випадках діагностовано цистаденому ПЗ: в 2 хворих серозну форму, в 7 — муцинозну (рис. 1 a, b).

В 5 (10,4%) хворих діагностовано цистаденокарциному (вміст муцин, атипові клітини) (рис. 1 c).

При цитологічному і гістологічному підтверджені злоякісної природи кістозного ураження ПЗ без метастазів, в залежності від локалізації, визначали лікувальну тактику: при локалізації в тілі, хвості ПЗ — дистальна резекція ПЗ, в головці — панкреатодуоденальна резекція. У випадку наявності метастазів при відсутності блоку біліарного тракту та порушення евакуації в пілородуоденальній зоні, призначалась хіміотерапія, випадок вважався неоперабельним; при наявності механічної жовтяниці та гастростазу виконувались біліодигестивні анастомози і гастроентеростомія.

У випадку серозної цистаденоми без клінічних проявів рекомендувалось динамічне спостереження. Пацієнтам з муцинозною формою даного захворювання та внутрішньопротоковою папілярно-муцинозною пухлиною (IPMN — *intraductal papillary mucinous neoplasm*) (рис. 1 d), враховуючи високий ризик

Таблиця 1. *Кістозні захворювання ПЗ, при яких виконували діагностичну та лікувальну ЕУС*

Патологія	Вміст	К-сть	%
Цистаденома: – серозна – муцинозна	 серозна рідина муцин	9 2 7	18,7
Цистаденокарцинома	атипові клітини	5	10,4
Ускладнення панкреатиту: – псевдо кіста – парапанкреатичне скопичення рідини	 підшлунковий сік ексудат	32 28 4	66,7
Внутрішньопротокова папілярно-муцинозна пухлина (IPMN)	муцин, слиз	2	4,2
Всього		**48**	**100**

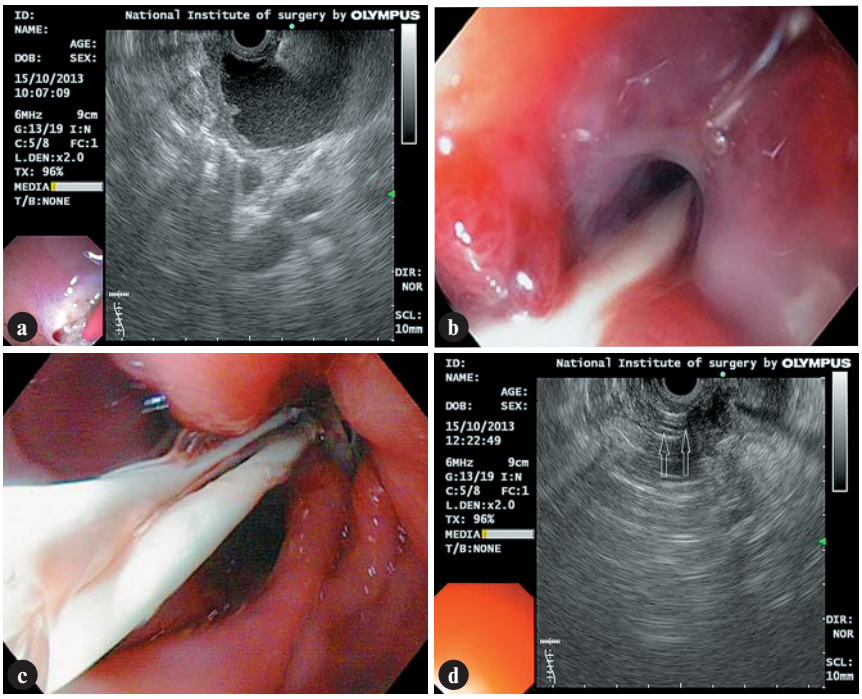

Рис. 2. Ендосонографія. Етапи стентування та дренування псевдокісти ПЗ

A: формування цистогастростомії діатермоножем;
B: заведення стента по струні в псевдокісту;
C, D: ендоскопічна та УЗ-картина стента, дренажа в псевдокісті.

малігнізації, виконувались вище наведені оперативні втручання в залежності від локалізації процесу.

У хворих з ускладненнями після панкреатиту у вигляді псевдо кісти і парапанкреатичного скопичення рідини (66,7%) ЕУС виконувалась як в діагностичному, так і в лікувальному ракурсі (табл. 2).

У випадку парапанкреатичного скопичення рідини для ендоскопічного лікування вистачило однієї пункції та аспірації, так само як і в 7 хворих з неускладненою псевдокістою ПЗ. Рецидиву захворювання на контрольних УЗД не відмічалось, тоді як у 4 пацієнтів з неускладненою псевдокістою ПЗ, після повторних (більше 3 разів) відмічався рецидив даного кістозного утворення ПЗ, в більшості випадків розмір утворення повертався до початкових. Таким хворим (4 випадки) виконано стентування та зовнішнє дренування кістозного утворення.

При ускладнених псевдокістах використовували дренування (стентування) пластиковими стентами (рис. 2).

Таблиця 2. *ЕУС-втручання при ускладненнях панкреатиту (n=26)*

Ускладнення панкреатиту	Пункція, аспірація, n=11	Дренування, стентування, n=15
Парапанкреатичне скопичення рідини	4	–
Псевдокіста ПЗ неускладнена	7	4
Псевдокіста ПЗ ускладнена:		11
– інфікування ПК	–	3
– кровотеча в ПК	–	2
–механічна жовтяниця	–	3
– гастростаз	–	8

Умовами для даних втручань вважали: в анамнезі панкреатит, формування стінок псевдокісти (від 6 міс), тісне прилягання стінки псевдокісти до шлунка чи ДПК, їх спільна стінка до 1см, відсутність судин в зоні формування стоми. У 1 випадку відмічено ускладнення у вигляді ШКК (кровотечу зупинено консервативно) та у 1 — неспроможність цистогастростомії (проведено відкрите дренування псевдокісти, ушивання стінки шлунка). В інших випадках ускладнень не спостерігалось, хворі виписані в задовільному стані на амбулаторне лікування за місцем проживання. Через 1-2 місяці (термін формування цистогастро-, цистодуоденоанастомозу) в амбулаторному порядку ендоскопічно їм видалено встановлені стенти. При контрольному огляді пацієнтів через 3, 6 місяців рідинних утворень в проекції ПЗ не виявлено.

Висновки

1. Ендоскопічна ультрасонографія є малоінвазивним та безпечним методом діагностики кістозних захворювань підшлункової залози, який дозволяє гістологічно верифікувати природу ураженя до оперативного лікування пацієнтів даної групи.
2. Ендоскопічна ультрасонографія може бути використана як пріоритетний спосіб лікування ускладнень гострого панкреатиту з мінімальним ризиком ускладнень.

Література

1. Alexandrescu D.T., O'Boyle K., Feliz A. et al. (2005) Metastatic solid-pseudopapillary tumour of the pancreas: Clinicobiological correlates and management. Clin. Oncol; (R. Coll. Radiol.); 17: 358–363
2. Allen P.J., D'Angelica M., Gonen M. et al. (2006) A selective approach to the resection of cystic lesions of the pancreas: Results from 539 consecutive patients. Ann. Surg; 244: 572–582
3. Brugge W.R., Lewandrowski K., Lee-Lewandrowski E. et al. (2004) The diagnosis of pancreatic cystic neoplasms: A report of the cooperative pancreatic cyst (CPC) study. Gastroenterology. 126: 1330–1336
4. Chen X., Zhou G.W., Zhou H.J. et al. (2005) Diagnosis and treatment of solid-pseudopapillary tumors of the pancreas. Hepatobiliary Pancreat. Dis. Int. 4: 456–459
5. D'Angelica M., Brennan M.F., Suriawinata A.A. et al. (2004) Intraductal papillary mucinous neoplasms of the pancreas: An analysis of clinicopathologic features and outcome. Ann. Surg; 239: 400–408
6. Fernandez-del Castillo C., Targarona J., Thayer S.P. et al. (2003) Incidental pancreatic cysts: Clinicopathologic characteristics and comparison with symptomatic patients. Arch. Surg; 138: 427–433
7. Gan S.I., Thompson C.C., Lauwers G.Y. et al. (2005) Ethanol lavage of pancreatic cystic lesions: Initial pilot study. Gastrointest. Endosc; 61: 746–752
8. Kawamoto S., Horton K.M., Lawler L.P. et al. (2005) Intraductal papillary mucinous neoplasm of the pancreas: Can benign lesions be differentiated from malignant lesions with multi-detector CT? Radiographics; 25: 1451–1468
9. Khalid A., McGrath K.M., Zahid M. et al. (2005) The role of pancreatic cyst fluid molecular analysis in predicting cyst pathology. Clin. Gastroenterol. Hepatol; 3: 967–973
10. Lee L.S., Saltzman J.R., Bounds B.C. et al. (2005) EUS-guided fine needle aspiration of pancreatic cysts: A retrospective analysis of complications and their predictors. Clin. Gastroenterol. Hepatol; 3: 231–236
11. Levy M.J., Smyrk T.C., Reddy R.P. et al. (2005) Endoscopic ultrasound-guided trucut biopsy of the cyst wall for diagnosing cystic pancreatic tumors. Clin. Gastroenterol. Hepatol; 3: 974–979
12. Lim S.J., Alasadi R., Wayne J.D. et al. (2005) Preoperative evaluation of pancreatic cystic lesions: Cost-benefit analysis and proposed management algorithm. Surgery; 138: 672–679
13. Sahani D.V., Kadavigere R., Saokar A. et al. (2005) Cystic pancreatic lesions: A simple imaging-based classification system for guiding management. Radiographics; 25: 1471–1484
14. Sahani D.V., Saokar A., Hahn P.F. et al. (2006) Pancreatic cysts 3 cm or smaller: How aggressive should treatment be? Radiology; 238: 912–919
15. Shinmura R., Gabata T., Matsui O. (2006) Lymphoepithelial cyst of the pancreas: Case report with special reference to imaging-pathologic correlation. Abdom. Imaging; 31: 106–109
16. Sohn T.A., Yeo C.J., Cameron J.L. et al. (2004) Intraductal papillary mucinous neoplasms of the pancreas: An updated experience. Ann. Surg; 239: 788–797
17. Spinelli K.S., Fromwiller T.E., Daniel R.A. et al. (2004) Cystic pancreatic neoplasms: Observe or operate. Ann. Surg. 239: 651–657.
18. Varadarajulu S., Eloubeidi M.A. (2004) Frequency and significance of acute intracystic hemorrhage during EUS-FNA of cystic lesions of the pancreas. Gastrointest. Endosc; 60: 631–635
19. Walsh R.M., Vogt D.P., Henderson J.M. et al. (2005) Natural history of indeterminate pancreatic cysts. Surgery; 138: 665–670

ISSN 1029-743 X
ИЗДАЕТСЯ С 1997 ГОДА
Выходит 4 раза в год.
Утверждено ВАК Украины.

ПОДПИСКА 2014

УВАЖАЕМЫЕ ПОДПИСЧИКИ, ЧИТАТЕЛИ, АВТОРЫ ОРИГИНАЛЬНЫХ СТАТЕЙ!

«Украинский журнал малоинвазивной и эндоскопической хирургии»
распространяется непосредственно
каждому читателю/учреждению Украины редакцией напрямую.

Для получения журнала в 2014 году Вам/Вашему учреждению необходимо прислать заявку в произвольной форме в адрес редакции.

Прием научных статей к публикации проводится по электронной почте на адрес: **bomartin@yandex.ru**

Статьи должны отвечать всем требованиям **Инструкций для авторов** «Украинского журнала малоинвазивной и эндоскопической хирургии».

© Український журнал малоінвазивної та ендоскопічної хірургії
(2014) Vol. 18; 2-3: 10-13

ЕНДОСКОПІЧНА ДІАГНОСТИКА АДЕНОМ ТОВСТОЇ І ПРЯМОЇ КИШКИ

Яковенко В.О., Курик О.Г.

ДУ «Науково-практичний центр профілактичної і клінічної медицини» Державного управління справами, Київ, Україна
Національний медичний університет ім. О.О. Богомольця, Київ, Україна
Медичний центр «Універсальна клініка «Оберіг», Київ, Україна

Endoscopic Diagnosis of Adenomas of the Colon and Rectum

V.A. Yakovenko, O.G. Kuryk

State Scientific Institution «Scientific-Practical Center of Preventive and Clinical Medicine», Kiev, Ukraine
National Medical University, Kiev, Ukraine
Medical Center «Oberig», Kiev, Ukraine

Received: March 31, 2014
Accepted: April 15, 2014

Адреса для кореспонденції:
Універсальна клініка «Оберіг»
вул. Зоологічна, 3-В, Київ, 03057, Україна
тел.: +38-050-381-81-30
e-mail: yvladislav@ukr.net

Summary

The incidence of cancer of the colon and rectum continued to rise throughout the world. It is well known the diagnostic efficacy of a new method of endoscopic diagnosis — videocolonoscopy with high-definition, high-magnification study, narrow band imaging (VCS) for the diagnosis of surface colorectal neoplasia (SCN), most of which are variations of adenomas of the colon (AC), which was the subject of our study.

A retrospective analysis of 187 VCS protocols performed. The study covered 187 patients aged 18-85 years old (mean age 51.1 years). There were fixed all SCN founded at VCS, morphological types of AC, their location and the amount of AC in one patient. In 143 of 187 patients (76%) was found 531 SCN. At the same time, 72 (77%) men were found SCN 305, in 72 (76%) of women was 225 SCN. No dependence on the sex of patients in the number of cases of SCN was founded ($p>0.1$). The detection rate of AC was 0.75 (140/187), the index of identifying of AC was 2.76 (517/187). AC diagnosed as papillary-tubular adenomas in 64% of patients and serrated adenomas — in 44%. Moreover, 33% of patients had simultaneous detection of papillary-tubular adenomas and serrated adenomas in one patient. Of all the 517 AC 322 (62%) cases diagnosed papillary-tubular adenomas, 195 (38%) — serrated adenomas. Papillary-tubular adenomas occurred significantly more often than serrated adenomas ($p<0.01$, odds ratio 2.73).

Therefore, our conclusions are: VCS is effective for detection of SCN and AC. In 76% of patients identified SCN. AC identified with a frequency of 75%. No dependence on the sex of patients in number of cases of SCN ($p>0.1$). Most SCNs detected in the left half of 76% of the colon. There were more common papillary-tubular adenomas ($p<0.01$; odds ratio 2.73).

Key words: surface colorectal neoplasia, colonoscopy, adenomas of the colon, adenoma detection rate, adenomas detection index.

Вступ

Зростання кількості випадків раку товстої і прямої кишки спостерігається у всьому світі. За даними Національного канцер реєстру України у 2010 до половини всіх випадків захворювання були виявлені на III-IV стадії захворювання. Саме цим пояснюється висока (36,8%) летальність цієї категорії хворих протягом одного року з моменту діагностики [2]. Виправити ситуацію може своєчасна діагностика

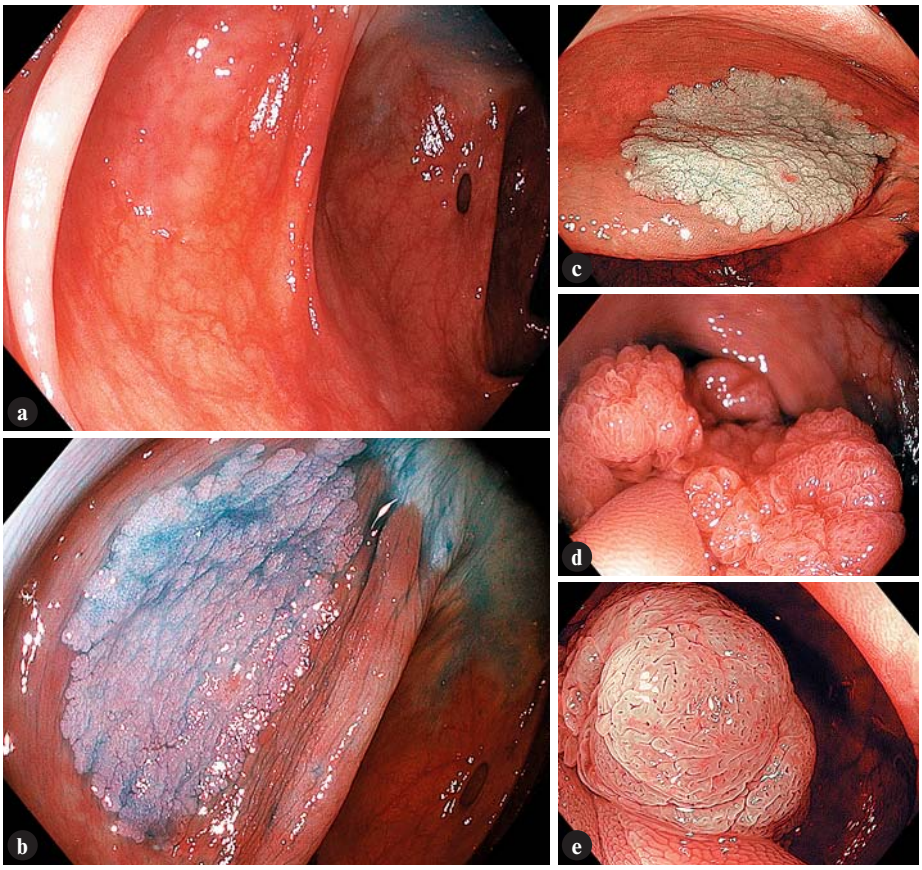

Рис. 1. Ендофотографія. Колоноскопія проведена на апараті *Olympus EVIS EXERA III CF-HQ190L.*

A: Огляд у білому світлі. Нисхідна кишка. На 9-11 годинах по умовному циферблату ділянка з нечітким ямковим малюнком. На 3 годинах — дрібний дивертикул.

B: Огляд у білому світлі. Нисхідна кишка. При забарвленні 1,5% оцтовою кислотою і індигокарміном проявляється пласка поверхнева неоплазія типу з латеральний розповсюдженням, не гранулярного типу, *LST-NG,* розміром 3,0 см, ямковий малюнок поверхні типу *S.Kudo II-O.*

C: Огляд у вузькосмуговому спектрі. Нисхідна кишка. При, забарвленні 1,5% оцтовою кислотою і індигокарміном — пласка поверхнева неоплазія типу з латеральний розповсюдженням, не гранулярного типу, *LST-NG,* розміром 3,0 см, ямковий малюнок поверхні типу *NICE2.*

D: Огляд у білому світлі. Сигмовидна кишка. Поліп на ніжці. Поверхня ворсинчаста, ямковий малюнок типу *S.Kudo III L-IV.*

E: Огляд у вузькосмуговому спектрі. Сигмовидна кишка. При, забарвленні 1,5% оцтовою кислотою поверхня поліпу з ямковим малюнком поверхні типу *NICE2.*

колоректальних поверхневих неоплазій (КПН), більшість яких є різновидами аденом. Аденоми товстої кишки (АТК) вважаються основною причиною колоректального раку [3-5]. Кращими для діагностики КПН і АТК є ендоскопічні методи [1, 6-8]. Діагностична ефективність відеоколоноскопії (ВКС) з високою роздільною здатністю, високим збільшенням, дослідженням у вузько смуговому спектрі, є недостатньо вивченою. Це стало предметом нашого дослідження.

Матеріали та методи

Проведений ретроспективний аналазів 187 протоколів ВКС, що були виконані одним лікарем-ендоскопістом протягом серпня-грудня 2013 року у відділенні ендоскопії та малоінвазивної хірургії медичного центру «Універсальна клініка «Оберіг». У дослідженні взяли участь 187 пацієнтів у віці 18-85років (середній вік 51±13років). Чоловіків було 94 (50,2%) у віці 18-76 років (середній вік 51±12років); жінок — 93 (49,8%) у віці 20-85 років (середній вік — 51±13років). Групи статистично не вирізнялися у кількісному і віковому складі (p>0,1).

Для якісної підготовки хворих до ВКС використовували спеціальних режим підготовки: три доби безшлакової дієти і двохетапний прийом поліетилегліколю (2 л ввечері на передодні процедури і 2 л вранці за 4 години до процедури з 30 мл розчину симетикону). Дослідження виконувалися під загальною внутрішньовенною анестезією пропофолом з моніторингом артеріального тиску, пульсу і парціального тиску кисню в крові.

Всім хворим були виконані ВКС в режимі високого ендоскопічного збільшення (×80), вузькосмугового дослідження *(narrow band imaging, NBI)* (відеоколоноскоп *Olympus EVIS EXERA III CF-HQ190L*) з інсуфляцією вуглекислого газу (ендоскопічний інсуфлятор вуглекислого газу *Olympus UCR*). Для підтвердження тотального огляду

Таблиця 1. *Розподіл поверхневих неоплазій товстої кишки за даними відеоілеоколоноскопії у вузькому спектрі світла (NBI) з високим збільшенням*

Показник	Всього		Чоловіків		Жінок	
Кількість ілеоколооноскопій	187		94		93	
Кількість випадків виявлення КПН	143/187	0,76	72/94	0,77	71/93	0,76
Кількість виявлених КПН	531/187	2,84	305/94	3,24	226/93	2,43

Таблиця 2. *Частота виявлення аденом товстої кишки*

Показник	Папілярно-тубулярні аденоми	Зубчасті аденоми	Папілярно-тубулярні + зубчасті аденоми*
Частота випадків виявлення неоплазій	120/187 (64%)	83/187 (44%)	63/187 (33%)
Кількість виявлених неоплазій	322	195	517

* Випадки одночасного (у одного пацієнта) виявлення і папілярно-тубулярних і зубчастих аденом

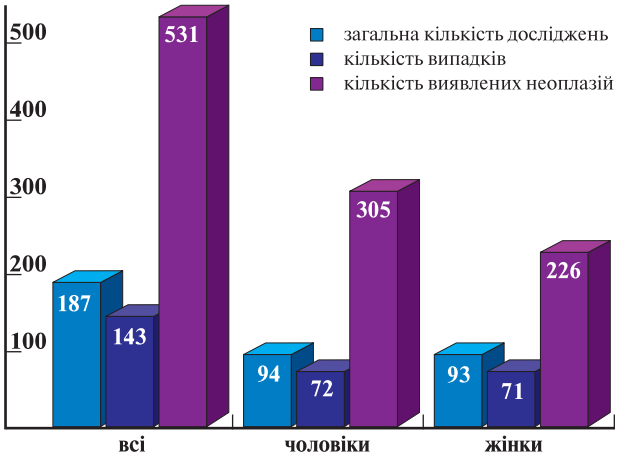

Рис. 2. Кількість виявлених КПН товстої кишки за даними ІКС.

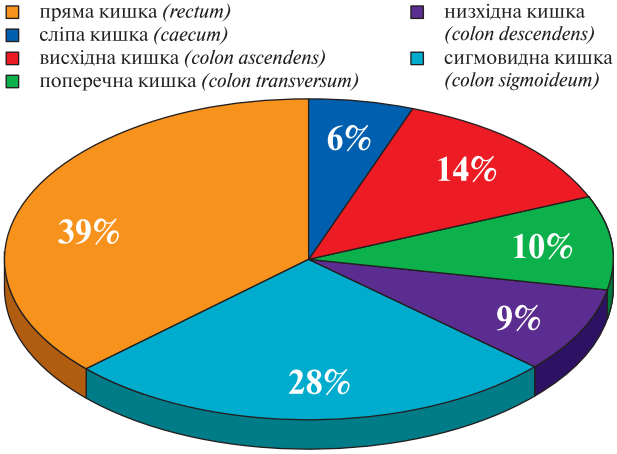

Рис. 3. Розподіл кількості КПН по відділам товстої кишки.

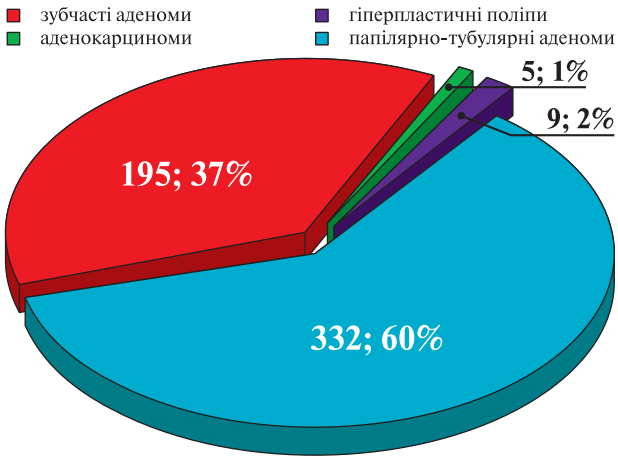

Рис. 4. Утворення товстої кишки.

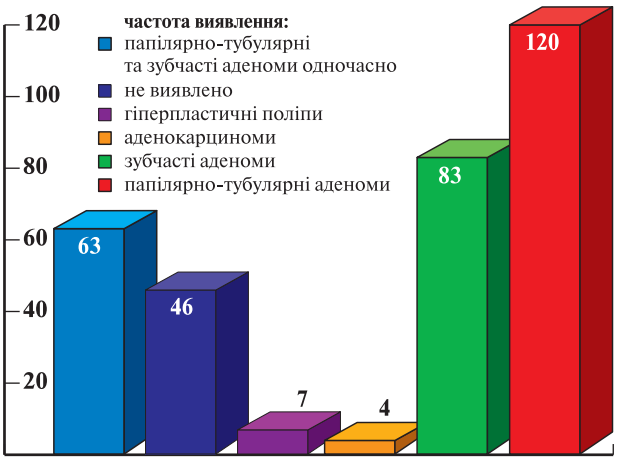

Рис. 5. Кількість випадків виявлення утворень товстої кишки.

товстої кишки обов'язково виконували інтубацію термінального відділу здухвинної кишки з фото- і відеофіксацією дослідження, а також отримували біопсійний матеріал слизової оболонки здухвинної кишки. Слизову оболонку товстої кишки очищали від залишків непрозорої рідини, піни за допомогою високопродуктивної ендоскопічної помпи *(Olympus OFP-2)* і швидкісного відсмоктувача *(Olympus KV-5)*. В дослідженні відмічали всі випадки КПН, виявлені під час ВКС.

Всі виявлені КПН оцінювали морфологічно шляхом біопсії або видалення. Далі проводили фіксацію отриманих зразків в 10% розчині нормалізованого формаліну, проводили гістопроцесорі карусельного типу *STP-120*. Парафінові блоки заливали за допомогою станції *EC-350*. Різку парафінових блоків здійснювали ротаційним мікротом серії *HM-340E*. Фарбували гістологічні препарати у автоматі *Robot-Stainer HMS-740* (всі апарати *Carl Zeiss MicroImaging GmbH, Hamburg, Germany*). Барвниками для фарбування були гематоксилін-еозин. Морфологічні препарати досліджували за допомогою мікроскопу *Axioskop 40*, мікрофотографії отримували фотокамерою *Axio Cam MRc5 (Carl Zeiss)*. При морфологічному дослідженні враховували АТК і їх гістологічні типи: папілярно-тубулярні і зубчасті аденоми.

Результати і обговорення

У 143 пацієнтів з 187 (76%) загалом була виявлена 531 КПН (рис. 1 a-d). При цьому у 72 (77%) чоловіків були виявлені 305 КПН, у 72 (76%) жінок — 225 КПН.

Різниця у кількості випадків КПН серед чоловіків і жінок статистично не достовірна, тобто відсутня залежність від статі пацієнтів у кількості випадків КПН ($p>0,1$). Індекс виявлення КПН (кількість виявлених КПН по відношенню до загальної кількості обстежених пацієнтів) у всій групі обстежених склав 2,84. Цей показник у групі чоловіків склав 3,24, у групі жінок — 2,43. Різниця статистично достовірна ($p<0,05$). Тобто при тому, що залежність від статі пацієнтів відсутня у кількості випадків КПН, у групі чоловіків кількість КПН у одного вірогідно вища ніж у групі жінок. КПН достовірно частіше (76%) локалізувалися у лівій частині товстої кишки ($p<0,01$). Отримані дані представлені в табл.1 (рис. 2-3).

Під час дослідження у 75% (140/187; 95% довірчій інтервал (ДІ) 68,2-80,6) хворих були виявлені АТК (табл. 2). Частота виявлення АТК *(adenoma detection rate)* склала 0,75 (140/187), індекс виявлення АТК *(adenoma detection index)* — 2,76 (517/187). Всього у 64% (120/187; 95% ДІ 57,1-70,7) хворих були діагностовано папілярно-тубулярні аденоми,

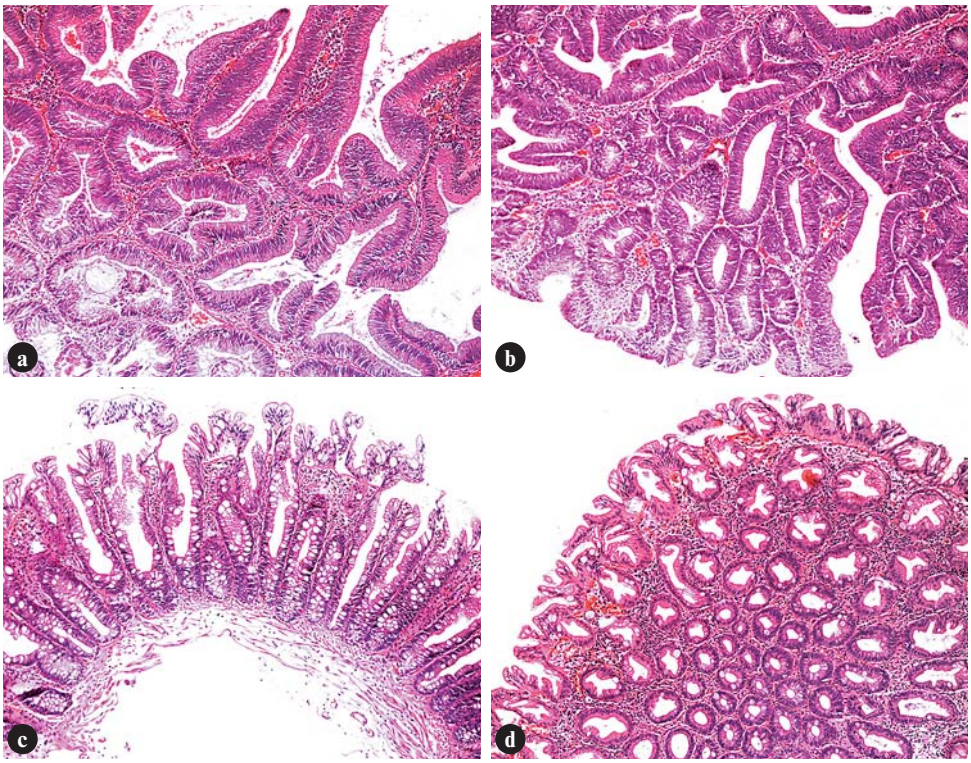

Рис. 6. Мікрофотографія. **A, B:** Папілярно-тубулярна аденома; **C, D:** Зубчаста аденома. Забарвлення гематоксилін-еозин. Збільшення ×100.

у 44% (83/187; 95% ДІ 34,5-51,6) — зубчасті аденоми (рис. 4). Зі всіх у 33% (63/187; 95% ДІ 27,3-40,7) спостерігалося одночасне виявлення у одного хворого папілярно-тубулярних і зубчастих аденом (рис. 5).

Зі всіх 517 АТК 322 (62%) виявилися папілярно-тубулярними аденомами (рис. 6 a,b), 195 (38%) — зубчастими аденомами (рис. 6 c,d). Папілярно-тубулярні аденоми зустрічалися достовірно частіше зубчастих аденом ($p<0,01$; Відношення шансів 2,73; 95% ДІ 2,12-3,51).

Таким чином, у дослідженні у кожних трьох з чотирьох пацієнтів під час колоноскопії були виявлені АТК. З одного боку це свідчить про високу ефективність ВКС при діагностиці АТК. З іншого боку це говорить про високу розповсюдженість АТК в українській популяції і як наслідок — про високий ризик розвитку раку товстої кишки у населення України.

Висновки

1. ВКС у режимах високого збільшення, вузько смугового дослідження є ефективною у виявленні КПН і АТК. У 76% хворих виявлені КПН. АТК виявляються з частотою 75%.
2. Відсутня залежність від статі хворих у кількості випадків КПН ($p>0,1$).
3. Більшість КПН виявлені у лівій половині товстої кишки 76%.
4. Частіше зустрічаються папілярно-тубулярні аденоми ($p<0,01$; відношення шансів 2,73).
5. Необхідні подальші дослідження.

Література

1. Никишаев В.И., Патий А.Р., Тумак И.Н., Коляда И.А. (2012) Эндоскопическая диагностика раннего колоректального рака. Укр. ж. малоінвазивної ендоск хір. 16; 1: 35–56
2. Рак в Україні, 2009–2010: показники діяльності онкологічної служби (2011) Бюл. Націон. канцер-реєстру України. 12; 100 с.
3. Anderson J.C., Butterly L.F., Goodrich M. (2013) Differences in detection rates of adenomas and serrated polyps in screening versus surveillance colonoscopies, based on the new hampshire colonoscopy registry. Clin. Gastroenterol. Hepatol. 11; 10: 1308-1312
4. Baron T.H., Smyrk T.C., Rex D.K. (2013) Recommended intervals between screening and surveillance colonoscopies. Mayo Clin. Proc. 88; 8: 854-858
5. Endoscopic classification review group (2005) Update on the Paris endoscopic classification of superficial neoplastic lesions in the digestive tract. Endoscopy. 37: 570-578
6. Kahi C.J., Hewett DF.G., Norton D.L. (2011) Prevalence and variable detection of proximal colon serrated polyps during screening colonoscopy. Clin. Gastroenterol. Hepatol. 9; 1: 42-46
7. Liang J., Kalady M.F., Appau K. (2012) Serrated polyp detection rate during screening colonoscopy. Colorectal. Dis. 14; 11: 1323-1327
8. Schachschal G., Mayr M., Treszl A. (2014) Endoscopic versus histological characterisation of polyps during screening colonoscopy. Gut. 63: 458-465

© Український журнал малоінвазивної та ендоскопічної хірургії
(2014) Vol. 18; 2-3: 14-16

ЛАПАРОСКОПИЧЕСКАЯ ДИСТАЛЬНАЯ РЕЗЕКЦИЯ ПОДЖЕЛУДОЧНОЙ ЖЕЛЕЗЫ: ПЕРВЫЕ ШАГИ

Черный В.В., Гулько О.Н., Сердюк В.П., Симонов О.М., Цубера Б.И., Ганжа В.А., Лаврик О.А.

Национальный Институт хирургии и трансплантологии им. А.А. Шалимова НАМН Украины

Laparoscopic Distal Resection Of Pancreas: First Steps.

V.V. Chornyi, O.N. Gulko, V.P. Serdjuk, O.M. Simonov, B.I. Tsubera, V.A. Gandza, O.A. Lavryk

National Institute of Surgery and Transplantology, Kyiv, Ukraine.

Received: January 22, 2014
Accepted: March 20, 2014

Адреса для кореспонденції:
Національний інститут хірургії і трансплантології ім. О.О. Шалімова НАМН України
вул. Героїв Севастополя, 30, Київ, 03680, Україна
тел.: +38-044-454-20-18
e-mail: o.gulko@shalimov.org

Summary

Laparoscopic distal pancreatectomy (LDP) has become the gold standard for benign tumors. Laparoscopic pancreatic surgery is becoming an acceptable alternative to open resection of selective pancreatic lesions. It has become an increasingly used technique in the surgical treatment of several pancreatic diseases. The aim of this study was to evaluate the outcomes and feasibility of laparoscopic pancreatic surgery.

From January 2013 to January 2014 six laparoscopic distal pancreatectomy were performed. The patients (mean age 35,5 years) had final diagnoses of chronic pancreatitis pseudocyst (n = 1), benign cystadenoma (n = 4), insulinoma (n = 1).

All of them underwent successfully laparoscopic distal pancreatectomy. The operative duration was 190 min (range, 140 to 230), volume of blood loss (256 ± 188) ml, mean time of oral food taking (1.5 ± 0.9) days and mean postoperative hospital stay (7.4 ± 1.3) days. Two patients were diagnosed of post-LDP pancreatic fistula (1 B level) and all of them became cured after conservative treatment. There was no mortality.

Our little experience supports the idea that LDP can be safely and effectively performed by any surgeon comfortable with basic laparoscopy and may not require specialized training. Further data are required to make more definitive conclusions.

Key words: laparoscopic distal pancreatectomy, insulinoma, cystadenoma.

Введение

Рубеж тысячелетия в медицине ознаменовался широким внедрением лапароскопической методики в хирургическую практику. От золотого стандарта лечения желчекаменной болезни вначале дистанции до широкого внедрения в хирургическую онкологию прошло всего полтора десятилетия. Не исключением стала и лапароскопическая хирургия поджелудочной железы. Если в начале нового века говорили только о диагностических возможностях лапароскопии в хирургической панкреатологии, то на сегодняшний день уже никого не удивляют эндовидеохирургические резекции поджелудочной железы (ПЖ). Многие вопросы данного раздела хирургии остаются не до конца изучены и широко дискутируются в научной литературе. Если выполнение панкреатодуоденальных резекций лапароскопическим методом еще неоднозначно воспринимаются многими хирургами, но в тоже время целесообразность выполнения

дистальной резекции поджелудочной железы уже ни у кого не вызывает сомнения [2, 6].

Мы рассмотрели наш первый опыт и результаты лапароскопической дистальной резекции ПЖ у отдельных пациентов с целью оценки безопасности и возможности выполнения таких оперативных вмешательств.

Материалы и методы

В исследование были включены 6 пациентов (4 женщины и 2 мужчин) с заболеваниями тела и хвоста ПЖ, госпитализированных с января 2013 по январь 2014 в отделение хирургии сочетанной патологии и заболеваний забрюшинного пространства НИХТ им. А.А. Шалимова. Средний возраст больных составил 35,5 лет, (разброс от 26 до 54 лет). Дооперационные диагнозы отражены в табл. 1.

У 2 пациентов в анамнезе были операции на органах брюшной полости: в частности у 1 пациентки была ранее выполнена резекция желудка по Бильрот-2 и у 1 больного — холецистэктомия.

Показания к операции были основаны на клинических симптомах, результатах биохимических, рентгенологических и эндоскопических исследований.

Всем пациентам выполняли ультразвуковое исследование (УЗИ) брюшной полости, компьютерную томографию (КТ) с внутривенным усилением. У пациентов с подозрением на нейроэндокринную опухоль в исследование включали определение хромогранина А.

На этапе освоения методики для выполнения лапароскопической резекции поджелудочной железы мы отбирали пациентов с нормальным весом. Пациентам измеряли рост, массу тела, рассчитывали индекс массы тела (ИМТ) по формуле Кетле: ИМТ = масса тела/рост^2.

Индекс массы тела (ИМТ) у 4 пациентов составил 22,8±1,5 кг/м^2. У 1 пациента был диагностирован избыточный вес (ИМТ = 28,8кг/м^2), а у 1 пациентки с инсулиномой было диагностировано морбидное ожирение 1-й степени (ИМТ > 31,1 кг/м^2).

У 4 пациентов мы выполнили лапароскопическую резекцию поджелудочной железы со спленэктомией, а у 2 больных с цистаденомой хвоста поджелудочной железы и с псевдокистой хвоста поджелудочной железы, мы выполнили лапароскопическую резекцию хвоста с сохранением селезенки без пересечения селезеночных сосудов.

Все оперативные вмешательства проводились под эндотрахеальным наркозом с искусственной вентиляцией легких. Пациенты укладывались на операционный стол либо на правый бок, либо в правую семилатеральную позицию. Все зависело от локализации патологического процесса. Если опухоль или киста располагалась ближе к перешейку, то больной укладывался в семилатеральную позицию, а если в хвосте — то на правый бок. После наложения пневмоперитонеума, первый 10 миллиметровый троакар устанавливали параумбиликально и проводили ревизию брюшной полости. Мы отдаем предпочтение 45-градусной оптике, которая способствует визуализации пространства позади поджелудочной железы и воротах селезёнки. Остальные три 10-миллиметровых порта мы устанавливаем полукругом в сторону левого подреберья, что позволяет проводить смену расположения инструментов и камеры во время операции. Для доступа к поджелудочной железе мы используем диссекцию *clockwise* (по часовой стрелке): вначале мы опускаем селезеночный угол толстой кишки и мобилизируем желудочно — ободочную связку до уровня коротких сосудов желудка, что позволяет визуализировать тело и хвост ПЖ в сальниковой сумке. Ободочная кишка оттягивается книзу с одновременной тракцией желудка в краниальном направлении. Чревный ствол визуализируем по верхнему краю тела железы, где выделяем, а затем прошиваем сосудистым степлером селезеночную артерию. Задняя поверхность ПЖ выделяется до четкой визуализации верхней брыжеечной артерии. Тело железы мобилизируем до идентификации нижней брыжеечной вен — место, куда заводим сшивающий аппарат. Затем, с помощью ультразвуковых ножниц, пересекаем селезеночно-почечную и селезеночно-диафрагмальную связки. Одним блоком селезенку с ПЖ отделяем от окружающих тканей до впадения селезёночной вены в воротную вену. Селезеночную вену трижды клипируем «большими» клипсами и отсекаем. После выполнения вышеописанной диссекции, левая часть ПЖ держится на тонкой шейке, куда проводится эндостеплер 45 мм и производится отсечение блока селезенка-панкреас.

При сохранении селезенки, после мобилизации желудочно-ободочной связки, справа от кисты, тупым путем туннелировали заднюю поверхность железы для наложения эндостаплера. После пересечения железы, по её задней поверхности, с помощью ультразвуковых ножниц отделяем селезеночные сосуды от железы до визуализации ворот селезенки. Затем с помощью 45-миллиметрового эндостеплера отсекаем хвост железы.

Органокомплекс помещали в эндоконтейнер и удаляли с брюшной полости. К культе поджелудочной железы подводили силиконовый активный дренаж.

Результаты

Все оперативные вмешательства данной серии закончились лапароскопически. Осложнений во время оперативного вмешательства не наблюдали.

Для оценки результатов нашего исследования мы использовали следующие критерии: продолжительность

Таблица 1. *Дооперационные диагнозы*

Диагноз	Количество больных
Муцинозная цистаденома	4
Инсулинома	1
Псевдокиста поджелудочной железы	1

Таблица 2. *Результаты гистологического исследования*

Результат гистологического исследования	Количество пациентов
Муцинозная цистаденома	3
Серозная цистаденома	1
Псевдокиста ПЖ	1
Инсулинома	1

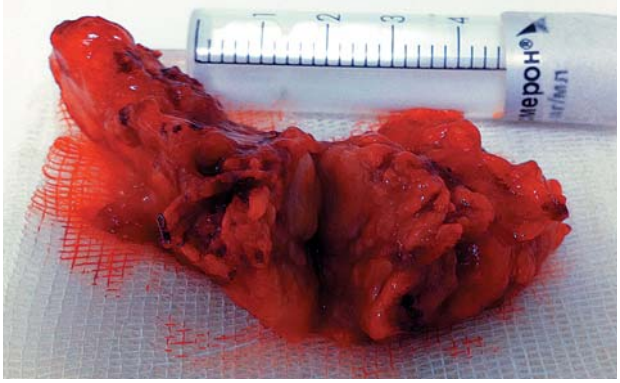

Рис. 1. Макропрепарат – инсулинома хвоста поджелудочной железы.

оперативного вмешательства, интраоперационная кровопотеря, наличие специфических осложнений (послеоперационный панкреатит культи ПЖ, амилаземия, панкреатический свищ), послеоперационный койко-день.

Средняя продолжительность операции составила 190 минут (от 140 до 230). Интраоперационная кровопотеря составила 256±188 мл. Больные начали самостоятельно передвигаться на следующий день после операции. У 3 больных в раннем послеоперационном периоде отмечалась амилаземия, которая нами была расценена как острый послеоперационный панкреатит, и было проведено соответствующее лечение. У 2 пациентов был диагностирован послеоперационный панкреатический свищ с дебитом 35 и 50 мл панкреатического сока. Назначение ферментов (пангрол 20000) и блокаторов протоновой помпы (контролок 40 мг) позволило добиться самостоятельного закрытия свищей в течении последующих двух недель.

Послеоперационный койко-день составил 7,4±1,3 дня.

Летальных исходов не было. Результаты гистологического исследования представлены в таблице №2.

Размеры образований — 1,8–5,5 см. При обследовании больных в сроки 3-24 мес. после операции рецидива заболевания и экзокринной недостаточности железы не выявлено. Нарушения углеводного обмена, не требующие медикаментозной коррекции, констатированы у 2 больных, а у 1 больного развился сахарный диабет 2-го типа.

Обсуждение

На протяжении последних лет достоверные преимущества минимально инвазивной хирургии стали неотъемлемой частью современной хирургии поджелудочной железы [7].

Техника выполнения дистальной резекции поджелудочной железы не унифицирована и может отличатся в зависимости от индивидуального случая или предпочтений определенной хирургической школы. В большинстве случаев дистальная резекция поджелудочной железы показана больным с хроническим панкреатитом или новообразованиями тела или хвоста поджелудочной железы [1, 6].

Наиболее серьезным осложнением ДР является послеоперационные свищи культи поджелудочной железы, которые могут служить причиной поддиафрагмального абсцесса, сепсиса или летального артериального кровотечения.

По данным мировых источников литературы процент послеоперационных панкреатических фистул достигает 34% (Balsamo G.) [3, 4].Однако следует четко определиться с понятием “панкреатический свищ”. Некоторые авторы отмечают, что объем отделяемого при панкреатическом свище от 5 до 50 мл за сутки, с троекратным повышением уровня амилазы на 3-7 послеоперационные сутки. Shimizu S. отмечает частоту панкреатических свищей после ЛДР до 10% (в 9 из 88 случаев) [9]. Большинство исследований показали, что средняя продолжительность пребывания в клинике после ЛДРП не превышала 6 дней. В то же время после открытой ДРП пациенты пребывали в условиях стационара до 15 дней.

Послеоперационная боль другой важный критерий результата лечения. По данным Fernandez-Cruz L. протокол послеоперационного обезболивания после лапароскопической резекции поджелудочной железы не отличается от такого как после перенесенной лапароскопической холецистэктомии [5].

Существенным преимуществом лапароскопической дистальной резекции ПЖ является минимальный риск развития инфекционных осложнений со стороны раны после операции. Также минимизирован риск развития послеоперационной грыжи, что до сегоднешнего дня остаётся проблемой традиционной хирургии [8].

Лапароскопический доступ предусматривает быструю реабилитацию и возвращение к привычному образу жизни.

Литература

1. Копчак В.М., Копчак К.В., Хомяк И.В., Дувалко А.В. (2013) Хирургическое лечение кистозных опухолей поджелудочной железы. Украинский журнал хирургии. 3; 22: 116–120.
2. Asbun H.J., Stauffer J.A. (2011) Laparoscopic approach to distal and subtotal pancreatectomy: a clockwise technique. Surg. Endosc. 25: 2643–2649.
3. Balzano G., Zerbi A., Veronesi P., Cristallo M., Di Carlo V. (2003) Surgical treatment of benign and borderline neoplasms of thepancreatic body. Dig Surg. 20: 506–510.
4. Fernandez-Cruz L. (2006) Distal pancreatic resection: technical differences between open and laparoscopic approaches. HPB. 8; 1: 49–56.
5. Fernandez-Cruz L., Orduna D., Cesar-Borges G., Lopez-Boado M.A. (2005) Distal pancreatectomy: in-bloc splenectomy vs spleenpreserving pancreatectomy. HPB. 7; 4: 93–98.
6. Fisher S.B., Kooby D. (2013) Laparoscopic Pancreatectomy for Malignancy. Journal of Surgical Oncology. 107: 39–50.
7. John A. Stauffer, Armando Rosales-Velderrain, Ross F. Goldberg. (2013) Comparison of open with laparoscopic distal pancreatectomy: a single institution's transition over a 7-year period. HPB. 15; 2: 149–155.
8. Rehman S., John S.K.P., Lochan R., Jaques B.C. (2014) Oncological Feasibility of Laparoscopic Distal Pancreatectomy for Adenocarcinoma: A Single-Institution Comparative Study. W. J. Surg. 38; 2: 476–484.
9. Shimizu S., Tanaka M., Mizumoto K., Yamaguchi K. (2004) Laparoscopic pancreatic surgery: current indications and surgical results. Surg. Endosc. 18: 402–406.

© Український журнал малоінвазивної та ендоскопічної хірургії
(2014) Vol. 18; 2-3: 17-22

БІЛІАРНІ УСКЛАДНЕННЯ В РАННЬОМУ ПЕРІОДІ ПІСЛЯ ХОЛЕЦИСТЕКТОМІЇ: ОПЕРАЦІЯ ЧИ МІНІІНВАЗИВНІ ВТРУЧАННЯ?

Коломійцев В.І.

Кафедра хірургії №1 Львівського національного медичного університету ім. Данила Галицького, Львів, Україна

Biliary Complications at the Early Period After Cholecystectomy: Surgery or Minimally Invasive Treatment?

V.I. Kolomiytsev

Chair of Surgery No1, Lviv National Medical University named by Danylo Galytsky, Lviv, Ukraine

Received: April 22, 2014
Accepted: April 25, 2014

Адреса для кореспонденції:
Кафедра хірургії №1, Львівський національний медичний університет ім. Данила Галицького
вул. Пекарська, 69, Львів, 79010, Україна
тел.: +38-050-317-35-92
e-mail: vasyl.kolomiytsev@gmail.com

Summary

Analysis of the treatment of 156 patients, operated for acute and chronic cholecystitis, with biliary complications (bile leakage and obstructive jaundice) in the early period after cholecystectomy was performed. 27 patients had «major» bile duct injury. 41 (26.3%) patients were reoperated; 10 of them — laparoscopically. 32 (20.5%) patients with bile leakage were treated with conservative methods. Therapeutic ERCP brought good results in the remaining 83 (53.2%) cases. ERCP allowed detect the causes of mentioned complications; subsequently, 79 patients underwent sphincterotomy, 18 patients — balloon dilation of Vater's papilla, 20 — stone extraction, 5 — balloon dilation and stenting of common bile duct. All patients survived after minimally invasive treatment. These results led to the conclusion that it's possible by means of therapeutic ERCP to diagnose correctly and to treat early biliary complications following cholecystectomy in more patients, as well as to avoid reoperations.

Key words: cholecystectomy, bile duct injury, laparoscopy, therapeutic ERCP.

Вступ

На даний час холецистектомія залишається основним методом лікування хворих на калькульозний холецистит. Ускладнення, які виникають у хворих, оперованих з приводу гострого і хронічного холециститу, на першу — третю доби після операції, найчастіше пов'язані з травмою жовчних проток або нелікованим до чи підчас операції холедохолітіазом. Проявляються вони тривалим надмірним підтіканням жовчі дренажами у черевну порожнину або появою механічної жовтяниці, й спостерігаються у 2-15% пацієнтів [3]. Частота ятрогенних пошкоджень жовчних проток при відкритій холецистектомії багато десятиріч утримується на одному рівні і, за свідченнями різних авторів, складає від 0,1 до 1% [4, 7, 8]. Окрім традиційної відкритої операції в останні двадцять років широко використовують холецистектомію з використанням відеолапароскопічної техніки, яка, безумовно, має певні переваги над традиційною операцією. Проте, ушкодження магістральних жовчних проток при лапароскопічній холецистектомії трапляються майже з такою ж частотою [6], а деякі автори відзначають зростання частоти таких ускладнень у 2-5 разів, порівняно з відкритою холецистектомією [5, 10, 11]. Ускладнення, які

виникають при лапароскопічній холецистектомії, мають свої особливості і є не менше серйозними, ніж при відкритій холецистектомії.

Найтиповішими видами пошкоджень гепатикохоледоха є неповне або повне його пересічення, висічення стінки, «ненавмисна резекція», накладення пристінкової або кругової лігатури або кліпси, коагуляційний некроз стінки гепатикохоледоха [4, 12]. Пошкодження прийнято поділяти на «малі» (дефект менше 25% діаметра холедоха або надрив у місці впадіння міхурової протоки) і «великі» аж до комбінованого з пошкодженням судин [4, 10].

Для виявлення локалізації і розповсюдженості пошкодження застосовують діагностичну програму, яка включає фістулохолангіографію, ультрасонографію, магнітно-резонансну холангіографію [1, 3, 5]. За показаннями застосовують черезшкірну черезпечінкову холангіографію, комп'ютерну томографію, ендосонографію, субопераційну холангіографію, холедохоскопію [2, 8, 9, 12]. Впровадження удосконалених ендоскопічних методів діагностики і лікування — ендоскопічної ретроградної холангіографії (ЕРХГ), папілосфінктеротомії (ПСТ), балонної ділятації папіли — та проведення їх у ранньому післяопераційному періоді при виникненні ускладнень дає можливість виявити причину цих ускладнень, їх локалізацію, а в більшості хворих з «малими» пошкодженнями складає альтернативу повторної операції [8, 9, 11]. Швидке погіршення стану хворого вимагає ургентного використання зазначеної діагностичної програми для найшвидшого початку адекватного лікування, попередження каскаду наступних ускладнень [2].

Мета дослідження — вивчити можливості, показання і особливості проведення ендоскопічних ретроградних втручань (ЕРВ) на папілі і позапечінкових жовчних протоках у комплексному лікуванні хворих з ранніми післяопераційними ускладненнями з боку біліарної системи після відкритої або лапароскопічної холецистектомії.

Матеріал і методи

Протягом останніх 16 років у клініці оперовано 11368 хворих з приводу жовчнокам'яної хвороби, у тому числі 10032 хворих перенесли лапароскопічну холецистектомію. З приводу гострого калькульозного холециститу оперовано 2759 хворих, хронічного — 8609. Проблеми з боку біліарної системи (надмірне — понад 150 мл за добу, — виділення жовчі дренажами, підтікання жовчі у черевну порожнину, ознаки біліарної обструкції) в ранньому післяопераційному періоді виникли у 112 (0,99%) хворих. Хворих з травмою проток, діагностованою під час операції, в дослідження не включено. Також в клініці надано допомогу ще 44 хворим, які первинно оперовані в інших лікарнях. Повторні операції лапаротомним або лапароскопічним доступом у зв'язку з біліарними ускладненнями в ранньому періоді проведені у 41 (26,3%) хворих. 32 (20,5%) хворих ліковано лише консервативними методами, навіть без мініінвазивних втручань.

У 83 хворих застосовано лише рентгенендоскопічні методи ургентної діагностики і лікування: ЕРХГ, ПСТ або балонна дилатація папіли, за необхідності — літоекстракція, ендобіліарне стентування. Ендоскопічні втручання виконували з допомогою фібродуо-деноскопів *JF-1T20, TJF-10* фірми *Olympus* або відеодуоденоскопу *Fujinon ED-450XT8* під контролем рентгенівської установки *Sireskop-CX (Siemens)*. Втручання проводили під аналгоседацією діазепамом або пропофолом.

Статистичне обчислення отриманих результатів виконували з допомогою програми *SPSS 11.5 for Windows (LEAD Technologies, Inc., USA)*. Критичний рівень значимості (p) для перевірки статистичних гіпотез приймали рівним 0,05.

Результати та обговорення

Біліарні проблеми в ранньому післяопераційному періоді виникли у 156 хворих, причому 59 з них перенесли холецистектомію з приводу гострого, а 97 хворих — хронічного холециститу. Серед хворих, які були первинно оперовані у клініці, відсоток ускладнень з боку жовчної протокової системи становив при гострому холециститі — 1,63% (45 хворих) і при хронічному — 0,78% (67 хворих), а тому можна стверджувати, що під час операції з приводу гострого холециститу ризик виникнення ускладнень більший ($p<0,05$). Ймовірно це пов'язане з обмеженням часу, труднощами і помилками передопераційного обстеження хворих при гострому холециститі та складностями проведення самої операції, особливо за наявності інфільтрату в гепатодуоденальній зв'язці, деструкції стінки жовчного міхура і проток.

У групі хворих, які були повторно оперовані, 27 (65,9%) пацієнти мали «великі» пошкодження жовчних проток. 18 хворим перед операцією провели ЕРХГ, що дозволило ще до операції мати точний топічний і функціональний діагноз. Відновлювальні операції — вшивання дефекту або з'єднання кінців пошкодженого гепатикохоледоха чи дольових проток, здебільшого на каркасних Y- або Т-подібних дренажах, — виконали у 7 хворих, в одного — лапароскопічно. У випадку висічення протоки на протязі, більшому, як 2 см, вдавалися до реконструкційних операцій з накладанням різного типу біліодигестивних анастомозів: гепатикодуодено- (3 особи), а переважно — гепатикоєюностомію на виключеній за Roux петлі тонкої кишки (10). У чотирьох хворих, через важкість стану та наявність перитоніту, протоки спочатку були дреновані назовні (у двох хворих — лапароскопічно), а реконструкційні втручання виконано у віддалений термін (через 5-7 місяців). При високих гілюсних травмах (2 хворих) виконували бігепатикоєюностомію на транспечінковому дренажі за О. Шалімовим, *Smith*. Одному хворому знято кліпсу, яка майже повністю перетискала загальну печінкову протоку. Ускладнення у післяопераційному періоді виникли у 6 (22,2%) пацієнтів. Померла одна (3,7%) хвора.

При «малих» пошкодженнях жовчних проток відкриті операції виконано 4 хворим, а лапароскопічні втручання —

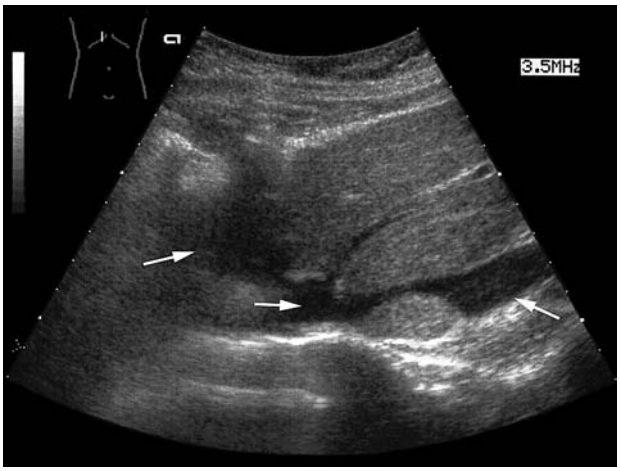

Рис. 1. Трансабдомінальна ультрасонографія. Скупчення жовчі біля печінки (відмічено стрілками) в хворого через добу після ЛХЕ з приводу гострого гангренозного холециститу. Жовчотеча відбувалася з-під кліпси на зміненій через запалення міхуровій протоці.

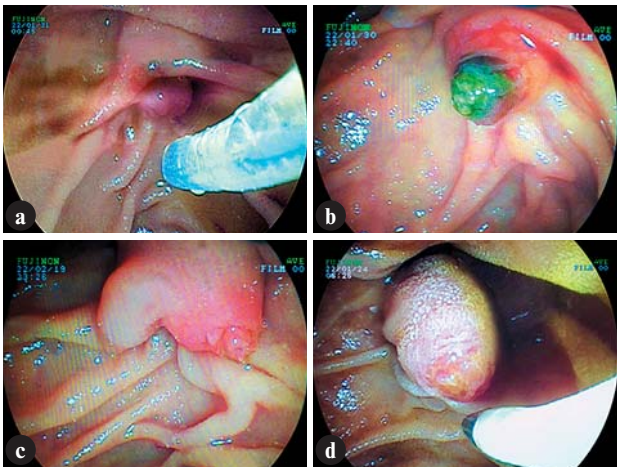

Рис. 2. Відеодуоденоскопія. Зміни великого дуоденального сосочка, які створювали біліарну гіпертензію і вимагали проведення попередньої папілотомії голчастим папілотомом для канюлювання. **A:** виражена рубцева деформація сосочка; **B:** вклинення конкременту; **C:** гострий папіліт через 14 год після міграції конкременту; **D:** гострий папіліт.

10 пацієнтам: видалення кліпси, що частково перетискає протоку (2 хворих), перекліпування міхурової протоки (6 хворих), лише санація черевної порожнини і додаткове дренування (6 хворих, у яких причину підтікання жовчі не було знайдено).

Необхідність невідкладного ЕРВ на другу-четверту доби після операції виникла у 112 хворих, оперованих з приводу жовчнокам'яної хвороби.

Після холецистектомії основним показанням до ургентного ЕРВ було значне виділення жовчі (150-600 мл жовчі за першу-другу добу) дренажними трубками, що відмітили у 85 (75,9%) хворих. Значне виділення жовчі дренажами у 33 (38,8%) хворих супроводжувалося появою клінічних симптомів місцевого (19 хворих — 22,3%), розлитого або загального (по 7 хворих — 8,2%) перитоніту, залежно від розповсюдження жовчі в черевній порожнині. Ці симптоми (біль у животі, відсутність перистальтики, спрага, наявність симптомів подразнення очеревини та діафрагми) були більш вираженими й інформативними у хворих після лапароскопічних операцій, у яких вони звертали на себе увагу в перший же день. У хворих з симптомами подразнення очеревини та ще в 11 пацієнтів без явних клінічних ознак перитоніту при ультрасонографії підтвердили наявність затримки і розповсюдження жовчі по черевній порожнині: під печінкою (рис. 1), діафрагмою, по правому боковому каналу, в тазу, поміж петель кишок. Ще в 41 хворого знайшли лише помірні скупчення жовчі під печінкою біля ложа жовчного міхура, а майже вся жовч добре дренувалася з черевної порожнини дренажами у правому підребер'ї. Значному підтіканню жовчі у післяопераційному періоді хворих сприяла біліарна гіпертензія внаслідок холедохолітіазу, стенозу папіли, парапапілярного дивертикулу, анатомічних особливостей дистальної частини папіли, проте дилятація жовчних проток була виявлена лише в 12 (14,1%) пацієнтів.

У 27 хворих показанням до ургентних втручань була поява (18 хворих) або наростання жовтяниці, що підтверджувалося збільшенням рівня білірубіну сироватки крові, який через добу після операції становив вже 75±12,0 мкМ/л при 60±10,6 мкМ/л прямої фракції, а також підвищенням активності лужної фосфатази, ГГТ, АЛТ. У шести (22%) хворих явища біліарної обструкції посилювались клінічними ознаками гнійного холангіту. Попередня ультрасонографія виявила дилятацію жовчних проток лише у 14 хворих, а ще в п'яти хворих вона була неінформативною у зв'язку з метеоризмом або наявністю повітря у черевній порожнині.

Гострий біліарний панкреатит в одного хворого і гострий інтенсивний біль в епігастрію після операції, що вимагав повторного призначення наркотичних анальгетиків, ще в двох хворих були показаннями до ЕРВ лише після лапароскопічної операції, ймовірно тому, що ці прояви після лапаротомії маскувалися больовим синдромом звичайного перебігу післяопераційного періоду.

У шести хворих показанням до ЕРХГ були інтраопераційні знахідки. Не дивлячись на те, що всі хворі перед холецистектомією були ретельно обстежені в плані можливої протокової патології (скарги, анамнез, УЗД, рівні білірубіну, активність лужної фосфатази та АЛТ у сироватці крові), під час лапароскопічної холецистектомії було виявлено широкий (11-15 мм) напружений холедох, або виділення під тиском жовчі з надсіченої міхурової протоки, або видима оком міграція (підозра на міграцію) конкременту через протоку в холедох.

Проведення ЕРВ в ранньому післяопераційному періоді має низку особливостей, що пов'язано із загальним станом пацієнта після операції, який погіршився внаслідок додання ускладнень, болем у животі і черевній стінці при роздуванні живота під час інсуфляції повітря. Це вимагало бандажування живота перед ЕРВ, необхідність максимальної седації пацієнта або наркозу для найшвидшого проведення процедури і запобігання зайвому травмуванню шлунково-кишкового тракту і підшлункової залози. Для створення гіпотонії дванадцятипалої кишки використовували препарати різних фармакологічних груп: м-холінолітики (метацин, гіосцин), гангліоблокатори

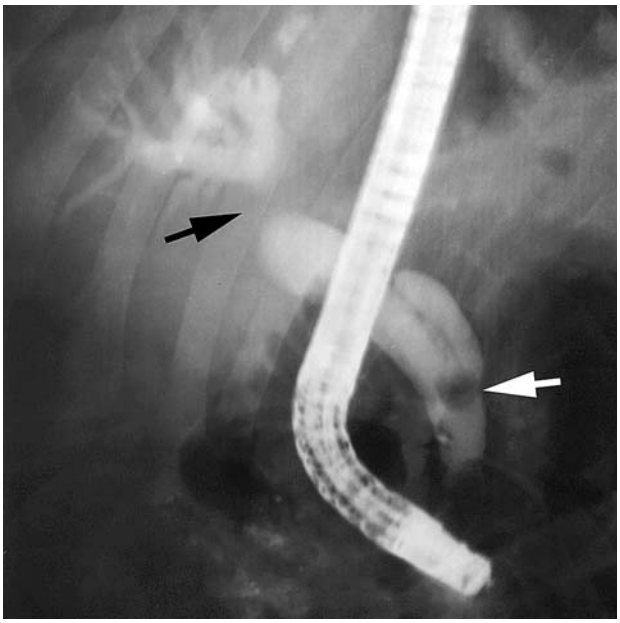

Рис. 3. ЕРХГ. Причинами обструктивної жовтяниці в хворого через три доби після відкритої ХЕ були холедохолітіаз (конкремент 11 мм відмічено білою стрілкою) і інфільтрат в ділянці загальної печінкової протоки (чорна стрілка). Конкремент видалено після папілосфінктеротомії, а через зону інфільтрату тимчасово встановлено пластиковий стент 10 Fr.

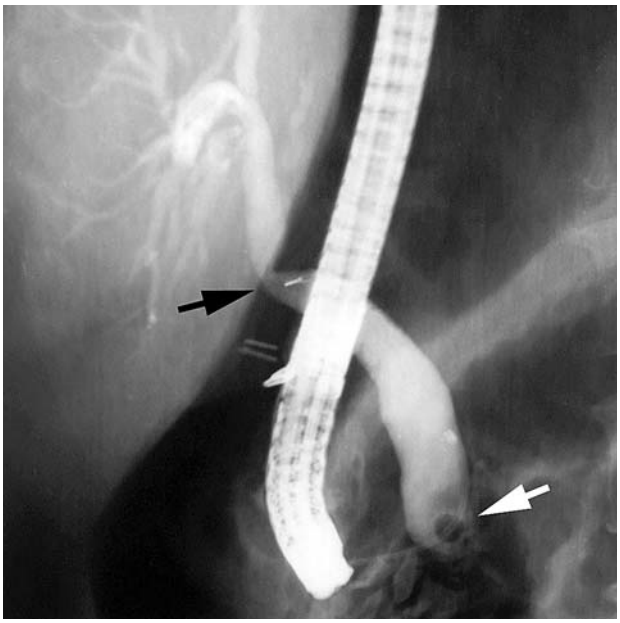

Рис. 4. ЕРХГ. Причинами обструктивної жовтяниці в хворого через добу після ЛХЕ були холедохолітіаз (конкремент 6 мм відмічено білою стрілкою) і прістінково накладена кліпса в ділянці загальної печінкової протоки (чорна стрілка). Конкремент видалено після папілосфінктеротомії, після чого лапароскопічно знято кліпсу.

(бензогексоній, пентамін), глюкагон, октреотид. Для додаткової релаксації сфінктера Одді хворий приймав під язик нітрогліцерин, а саму папілу під час огляду омивали розчином лідокаїну. Використання цих медикаментів призвело до побічних ефектів у вигляді тахікардії понад 120 уд/хв у 12 (9,7%) хворих та значного (70/50 мм рт.ст) зниження артеріального тиску у шести (4,8%) пацієнтів. Для попередження виражених гемодинамічних розладів, пацієнтам, враховуючи значні втрати рідини, проводили попередню інфузійну терапію з метою ліквідацією гіповолемії. Інсуфляцію повітря проводили в мінімальному обсязі для запобігання розвитку або наростання парезу кишок, а при завершенні ендоскопічного обстеження максимально аспірували інсуфльоване повітря.

У ранньому післяопераційному періоді у шлунку та дванадцятипалій кишці складаються умови, які ніяк не сприяють обстеженню: застій у шлунку, піна у дванадцятипалій кишці, гіперемія і набряк її слизової з появою ерозій. Це вимагало у 12 хворих евакуації рідини промиванням шлунка або ендоскопічною аспірацією, а для зменшення метеоризму і піноутворення використовували симетикон у вигляді емульсії еспумізану.

Канюлювання папіли виконували дуже обережно, уникаючи попадання контрасту у панкреатичну протоку. Підтвердженням селективного канюлювання холедоха був візуальний контроль аспірації жовчі у канюлю або відповідний напрямок заведеного гідрофільного провідника при рентгеноскопії. У випадках стенозу папіли, гострого папіліту або защемлення конкременту в папілі (п'ятеро хворих) (рис. 2) маніпуляцію починали з розсічення стінки папіли над конкрементом голчастим папілотомом. Для пошуку підтікання жовчі з дрібних пошкоджень, особливо в ложі міхура, необхідно вводити контраст у протоки часом до повного контрастування біліарного дерева, що вимагає створення високого ендобіліарного тиску. Така ситуація, з одного боку, може бути небезпечною і спровокувати гострий панкреатит внаслідок рефлюксу жовчі в панкреатичну протоку, а з другого — створення високого тиску може бути технічно неможливим при надсіченій або нормальній незміненій релаксованій папілі — контраст вільно відходить повз канюлю у кишку. Спростити завдання і запобігти розвитку панкреатиту може використання балонного літоекстрактора як обтуратора в ретродуоденальній частині загальної жовчної протоки.

Таблиця 1. *Причини біліарної гіпертензії в хворих у ранньому періоді після холецистектомії*

Причина біліарної гіпертензії	Клінічні прояви біліарної гіпертензії			Ефективність РЕВ (n/%)
	Жовтяниця (n=27)	Жовчотеча (n=44)	Разом (n=60)*	
Холедохолітіаз	14 (51,9%)	12 (27,3%)	20 (33,3%)*	18 (90,0%)
Стеноз ВДС	2 (7,4%)	16 (36,4%)	17 (28,3%)*	16 (94,1%)
Гострий папіліт	–	3 (6,8%)	3 (5,0%)	3 (100%)
Травма загальної жовчної протоки	10 (37,0%)	4 (9,1%)	11 (18,3%)*	3 (27,3%)
Парапапілярні дивертикули та інші	1 (3,7%)	9 (20,5%)	9 (15,0%)*	9 (100%)

* — у частини хворих було поєднання обструктивної жовтяниці і жовчотечі

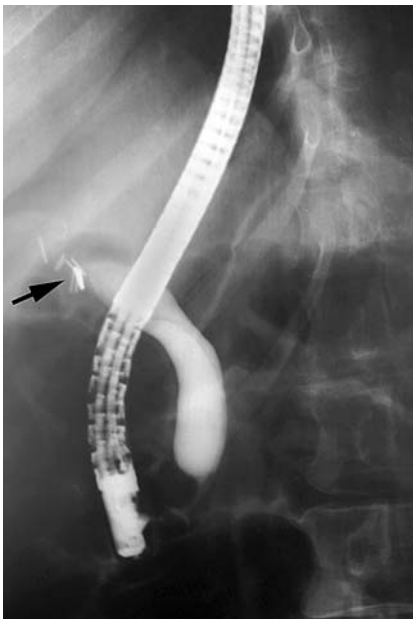

Рис. 5. ЕРХГ. Чотири доби після ЛХЕ: обструктивна жовтяниця у хворого внаслідок повного перекриття ЗЖП кліпсами (чорна стрілка).

Рис. 6. ЕРХГ. Три доби після відкритої ХЕ: підтікання жовчі з невеликого дефекту у стінці правої печінкової протоки (біла стрілка). Біліарну гіпертензію створював стеноз ВДС, який з добрим лікувальним ефектом ліквідовано папілосфінктеротомією.

Рис. 7. ЕРХГ. Три доби після ЛХЕ: підтікання жовчі з-під кліпси на міхуровій протоці (біла стрілка). Після папілосфінктеротомії відмічено регрес жовчотечі і ліквідацію біліарної нориці через 10 днів.

В результаті клінічно-лабораторного та інструментального обстеження у 60 (64,5%) хворих з проблемами в ранньому періоді після холецистектомії, але без «великих» пошкоджень холедоха, виявлено біліарну гіпертензію (табл. 1), яка у 27 хворих проявилася обструктивною жовтяницею. Причинами виникнення жовтяниці були: холедохолітіаз (14 хворих) (рис. 3-4), накладання кліпси або лігатури на гепатикохоледох (відповідно шестеро і четверо хворих) (рис. 5). Окрім того, у двох хворих під час обстеження виявили стеноз папіли, а в одного хворого причиною холестазу був парапапілярний дивертикул дванадцятипалої кишки, що значно змінило анатомію цієї зони і зумовило певні технічні складності при канюлюванні папіли. Холангіт під час ендоскопічного втручання спостерігали у трьох хворих.

Підтіканню жовчі в основному сприяли наявність холедохолітіазу (12 хворих), стенозу папіли (16), особливості анатомічної будови дистальної частини холедоха та папіли (дев'ять хворих) та гострий папіліт (троє). Часткове або повне перекриття протоки кліпсою виявили ще в чотирьох пацієнтів.

Ендоскопічна ретроградна холангіографія, окрім причин біліарних ускладнень, дозволила у 52 (61,2%) хворих встановити місце підтікання жовчі: у 24 хворих підтікання жовчі відбувалося із дрібних жовчних ходів (ходи *Luschka*) в ложе міхура, із бокових дефектів у правій печінковій та загальній жовчній протоках (шестеро і семеро хворих відповідно) (рис. 6), з-під кліпси або лігатури на міхуровій протоці (15 хворих) (рис. 7). Якщо контраст при створенні значного тиску не виходив за межі проток, то при незначному дебіті жовчі (150-250 мл) вважали жовчотечу з ходів *Luschka*, а при більшому — про наявність додаткових, аж до сегментарних, жовчних проток, які впадали безпосередньо в жовчний міхур і під час холецистектомії не були помічені.

Наступним кроком після виявлення причини ускладнень, які виникли, 63 хворим для ліквідації біліарної гіпертензії (при стенозі або деформації папіли) чи для наступного ендоскопічного втручання виконано папілосфінктеротомію. У 20 з них видалено конкременти з холедоха кошиком *Dormia* або балонним літоекстрактором, у п'ятьох — розбужовано і дилятовано балонним дилятатором місце перетискання холедоха кліпсою або інфільтратом і поставлено стент. Папілосфінктеротомію виконано ще 16 хворим, у яких не виявлено ознак біліарної гіпертензії у вигляді дилатації холедоха, проте були незначні зміни папіли (стеноз 1-2-го ступенів), дивертикул, аденоми папіли. При незміненій папілі і виявленні місця підтікання жовчі семи хворим проведено балонну дилятацію папіли і ендобіліарне стентування, а якщо місце жовчотечі не знаходили, то втручання на папілі не проводили (7 хворих), або виконували лише дилятацію папіли.

При вдалому виконанні рентгенендоскопічне втручання в хворих з біліарною гіпертензією на ґрунті обтурації у дистальній частині холедоха або дуоденального сосочка мало добрий лікувальний ефект. Підвищений рівень білірубіну сироватки крові починав прогресивно зменшуватися. В 31 (70,5%) хворого з жовчотечею вже на другий після РЕВ день при наявності доброї перистальтики кишок припинилися виділення жовчі дренажами, хоча в семи (15,9%) — жовчотеча зменшувалася поступово і тривала ще до десяти діб.

32 хворих за відсутності симптомів перитоніту або затримки жовчі в черевній порожнині, результатах аналізів крові та заключень апаратних методів (УЗД, МРХПГ, ендосонографія) обстеження, що виключають біліарну обструкцію, ліковані виключно консервативними заходами. Їм налагоджували добре дренування черевної порож-

нини, на пару діб обмежували фізичну активність; дієтою та медикаментозно стимулювали перистальтику кишок. У більшості хворих цієї групи було незначне підтікання жовчі (150-250 мл за добу), що зупинилося протягом 5-8 діб; трьом хворим з добрим ефектом додатково пунктували скупчення жовчі (біломи) в ложе міхура. Проте в п'яти пацієнтів і через тиждень після операції дебіт жовчі становив 450-650 мл. При фістулохолангіографії в двох хворих виявлено підтікання жовчі з травмованої правої печінкової протоки, ще в двох з сегментарних протоків в ложе міхура, а в одного пацієнта — з кукси міхурової протоки. Підтікання жовчі в них припинилося через 5-9 тижнів після холецистектомії. В одного хворого з травмою печінкової протоки через півроку розвинулася стриктура, яку ліквідовано ендобіліарним стентуванням. Ще п'ятеро хворих звернулися протягом трьох років у зв'язку з механічною жовтяницею або приступів болю на ґрунті холедохолітіазу, і були ліковані ендоскопічно.

Таким чином, наш досвід з врахуванням сучасних досягнень ендоскопії і лапароскопії дозволяє рекомендувати при травмі жовчних шляхів або виникненні інших біліарних проблем в ранньому періоді після холецистектомії термінове (12-18 годин) обстеження хворого (біохімічний аналіз крові, УЗД, МРХПГ, ендосонографія) і ургентну лікувальну ЕРХГ, а за неможливості вирішити проблему ендоскопічним шляхом — релапароскопію. Лапаротомія є первинно показаною лише при «великих» пошкодженнях жовчних протоків.

Висновки

1. Хворим, у яких у ранньому періоді після холецистектомії виникають симптоми ураження біліарної системи (надмірне виділення жовчі дренажами, ознаки біліарної гіпертензії — механічна жовтяниця, холанґіт, гострий біліарний панкреатит, вклинення конкременту у великому дуоденальному сосочку з інтенсивним больовим синдромом) рекомендовано проведення ендоскопічних ретроградних втручань в ургентному порядку.
2. ЕРХГ при виникненні жовтяниці або надмірного виділення жовчі дренажами у ранньому післяопераційному періоді дає можливість виявити вид ускладнення, ступінь його важкості та локалізацію.
3. Невідкладні ендоскопічні ретроградні втручання — папілосфінктеротомія, балонна дилятація, стентування, — у більшості хворих дозволяють швидко скорегувати ранні ускладнення після холецистектомії й уникнути повторних операцій, зменшити морбідність.
4. За відсутності доброго дренування черевної порожнини і затримці жовчі, а особливо при розвитку септичного жовчного перитоніту, показане ургентне ендоскопічне та лапароскопічне втручання, а за неможливості корекції біліарної патології мініінвазивними методами — конверсія.

Література

1. Гальперин Э.И., Чевокин А.Ю. (2010) "Свежие" повреждения желчных протоков. Хирургия. 10: 4-10
2. Захараш Ю.М., Скумс А.В., Ничитайло М.Ю. (2008) Діагностично-лікувальна тактика у хворих з механічною жовтяницею, обумовленою пошкодженням та рубцевими стриктурами жовчних протоків. Український журнал малоінвазивної та ендоскопічної хірургії. 12 (2): 17-21
3. Кузнецов Н.А., Соколов А.А., Бронтвейн А.Т., Артемкин Э.Н. (2011) Диагностика и лечение ранних билиарных осложнений после холецистэктомии. Хирургия. 3: 3-7
4. Ничитайло М.Е., Грубник В.В., Скумс А.В., Огородник П.В., Ткаченко А.И., Малиновский А.В. (2013) Профилактика повреждений желчных протоков при лапароскопической холецистэктомии: Клинические рекомендации Украинской ассоциации специалистов по миниинвазивным, эндоскопическим и лазерным технологиям. Клінічна хірургія. 6: 5-10
5. Ничитайло М.Ю., Скумс А.В., Шкарбан В.П., Литвин О.І., Шевчук Б.Л., Скумс А.А. (2011) Діагностика та лікування хворих із комбінованими пошкодженнями жовчних проток та судин при холецистектомії. Шпитальна хірургія. 1: 13-17
6. Хацко В.В., Шаталов А.Д., Дудин А.М., Межаков С.В., Шаталов С.А. (2012) Лапароскопическая холецистэктомия: Возможные осложнения и их профилактика. Укр. журнал хірургії. 4 (19): 62-64
7. Barband A.R., Kakaei F., Daryani A., Fakhree M.B. (2011) Relaparoscopy in minor bile leakage after laparoscopic cholecystectomy: an alternative approach? Surg. Laparosc. Endosc. Percutan. Tech. 21 (4): 288-291
8. Hii M.W., Gyorki D.E., Sakata K., Cade R.J. Banting S.W. (2011) Endoscopic management of post-cholecystectomy biliary fistula. H. P. B. (Oxford). 13 (10): 699-705
9. Kozarek R.A. (1994) Endoscopic techniques in management of biliary tract injuries. Surg. Clin. North Am. 74 (4): 883-893
10. McMahon A.J., Fullarton G., Baxter J.N., O'Dwyer P.J. (1995) Bile duct injury and bile leakage in laparoscopic cholecystectomy. Brit. J. Surg. 82 (3): 307-313
11. Perera M.T., Monaco A., Silva M.A., Bramhall S.R., Mayer A.D., Buckels J.A., Mirza D.F. (2011). Laparoscopic posterior sectoral bile duct injury: the emerging role of nonoperative management with improved long-term results after delayed diagnosis. Surg. Endosc. 25 (8): 2684-2691
12. Schmidt S. C., Langrehr J. M., Hintze R. E., Neuhaus P. (2005) Long-term results and risk factors influencing outcome of major bile duct injuries following cholecystectomy. Brit. J. Surg. 92 (1): 76–82

© Український журнал малоінвазивної та ендоскопічної хірургії
(2014) Vol. 18; 2-3: 23-25

ЛАПАРОСКОПИЧЕСКАЯ РЕЗЕКЦИЯ НАДПОЧЕЧНИКОВ: НАШ ОПЫТ

Ничитайло М.Е., Гулько О.Н., Литвиненко А.Н., Лукеча И.И., Лаврик О.А.

Национальный Институт хирургии и трансплантологии им. А.А. Шалимова НАМН Украины, г. Киев

Laparoscopic Partial Adrenalectomy: Our Experience

M.E. Nychytaylo, O.N. Gulko, A.N. Lytvynenko, I.I. Lukecha, O.A. Lavryk

National Institute of Surgery and Transplantology named A. A.Shalimov, National Academy of Medical Science of Ukraine

Received: January 20, 2014
Accepted: March 19, 2014

Адреса для кореспонденції:
Національний інститут хірургії і трансплантології ім. О.О. Шалімова НАМН України
вул. Героїв Севастополя, 30, Київ, 03680, Україна
тел.: +38-044-454-20-18
e-mail: o.gulko@shalimov.org

Summary

Background and aim. Most endoscopic surgeries on adrenal glands involve total removal of the whole gland. The criteria for performing a laparoscopic partial adrenalectomy have not been described. The aim of the work was to improve the results of surgical treatment of adrenal glands with introduction of a new kind of surgeries — laparoscopic partial adrenalectomy.

Materials and Methods. 34 Partial adrenalectomies (adenomadrenalectomies) in 27 patients were performed: 11 right-sided; 13 left-sided: 5 bilateral. Patients with small benign solitary (for each side) adrenal tumors were selected. The adrenal tumors were evaluated by preoperative thin-slice contrast-enhanced computed tomography scan. Partial adrenalectomy was performed using a Liga Sure technology. It technology is adequate for most of the vessels and for the resection itself — to divide the adrenal tissue, with only the right main vein requiring clip. Bipolar welding endoscopic instrument allows for precise dissection along a plane between normal tissue and tumor and provide good hemostasis.

Results and Discussion. The operating time, blood loss and postoperative hospital stay in patients undergoing laparoscopic partial adrenalectomy was similar to that for patients undergoing laparoscopic complete adrenalectomy. There was no intra- or postoperative complication in any patient. Excessive hormonal levels and symptoms all disappeared in all patients. We have not encountered any case of adrenal insufficiency or reoccurrence of a disease.

Conclusions. Laparoscopic partial adrenalectomy is a progressive kind of surgery, which can be performed safely using a Liga Sure technology.

Key words: Laparoscopic Partial Adrenalectomy; Laparoscopic Adenomadrenalectomy.

Вступление

Лапароскопическая адреналэктомия — метод выбора в большинстве случаев доброкачественных новообразований надпочечников. Такое оперативное вмешательство признано малотравматичным, безопасным и эффективным [3, 9, 10]. Эта операция предполагает полное удаление всего надпочечника. В последнее время в литературе все чаще описывают случаи лапароскопической резекции надпочечников, но единого мнения о ходе операции, показаниях и противопоказаниях для ее выполнения не сформулировано [1, 4, 5, 6, 12,].

В данной статье описаны 34 случая лапароскопических резекций надпочечников, предложены варианты выполнения этого вида оперативного вмешательства, установлены показания и противопоказания к его выполнению.

Цель работы — улучшить результаты хирургического лечения заболеваний надпочечников путем внедрения нового вида оперативных вмешательств — лапароскопической резекции надпочечников.

Материалы и методы

На базе отдела лапароскопической хирургии и холелитиаза Института хирургии и трансплантологии им. А.А. Шалимова за период 2002-2014 гг выполнено 34 лапароскопические резекции надпочечников (аденомадреналэктомии). Оперативные вмешательства выполнялись на эндоскопическом оборудовании фирм *«Richard Wolf»* (Германия), «Медфармсервис» (Россия), *«Karl Storz»* (Германия), *«Olympus»* (Япония), *«Viking»* (США). Для осуществления гемостаза применяли аппарат *Liga Sure Atlas (Covidien)* и генератор «Патонмед ЕКВЗ-300» (Украина) и биполярный эндоскопический электросварочный инструментарий, разработанный в Институте электросварки им. Е.О. Патона.

Все оперативные вмешательства проводили в плановом порядке, после адекватного инструментального и лабораторного обследования пациентов.

У всех пациентов были доброкачественные новообразования, подтвержденные на предоперационном этапе при помощи мультиспиральной компьютерной томографии с внутривенным контрастным усилением. Статистические данные о диагнозах и размерах опухолей представлены в таблице 1. Схематическое расположение новообразований и линии резекции надпочечников показаны на рисунке 1.

Методом обезболивания во всех случаях был эндотрахеальный наркоз. Применяли боковой трансабдоминальный доступ по *Gagner* во всех случаях одностороннего поражения надпочечника (24 случая) и передний трансабдоминальный доступ при двустороннем поражении надпочечников (5 случаев). Мобилизацию новообразования и прилежащей части ткани надпочечника начинали со стороны, в которой располагалась опухоль. Сосуды со стороны здоровой части надпочечника не лигировали, чтобы сохранить кровоснабжение оставляемой ткани. Выполняли резекцию надпочечника при помощи аппарата *Liga Sure Atlas (Covidien)* и высокочастотной электросварочной технологии. Последовательная резекция с использованием вышеназванных аппаратов позволяет получить оптимальную резекционную линию, в зависимости от формы опухоли и сохранить достаточное количество ткани надпочечника, одновременно обеспечивая надежный гемостаз. Лигирование центральной вены надпочечника проводили только в тех случаях, когда она располагалась в зоне резекции опухоли. Новообразования с прилежащей тканью надпочечника удаляли и отправляли на патогистологическое исследование.

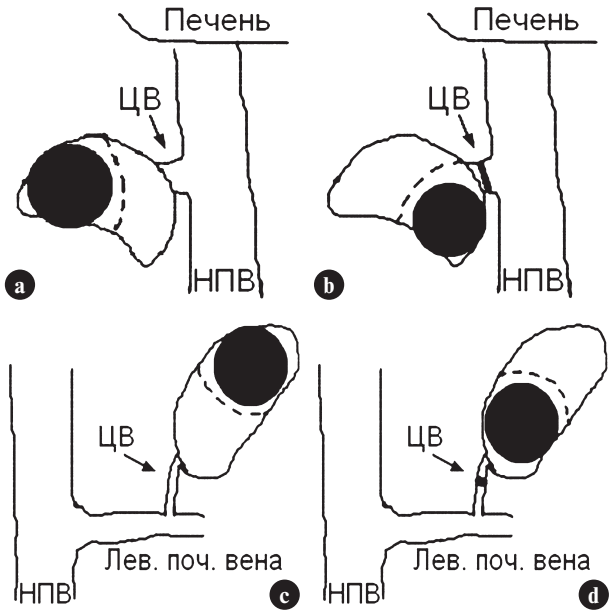

Рис. 1. Варианты резекции надпочечника: без лигирования центральной вены надпочечника **(A, C)**; с лигированием центральной вены надпочечника **(B, D)**.

НПВ — нижняя полая вена; ЦВ — центральная вена надпочечника; пунктирная линия — линия резекции надпочечника.

Результаты и обсуждение

Средняя длительность односторонней лапароскопической резекции надпочечника составила 57,7±5,2 мин; двусторонней — 124,1±13,4 мин. Средний объем интраоперационных кровопотерь при одностороннем вмешательстве составил 39,8±4,3 мл; при двустороннем — 77,6±8,2 мл. Лигирование сосудов опухоли, резекцию надпочечника и окончательный гемостаз осуществляли при помощи аппарата *Liga Sure Atlas* и электросварочной технологии в режимах «коагуляция» и «автоматическая сварка». Ввиду анатомических особенностей правой центральной вены надпочечника, которая часто бывает короткой и широкой и непосредственно впадает в нижнюю полую вену, для ее лигирования безопаснее использовать гемостатические клипсы. Кровотечений из заваренных сосудов или резецированной ткани надпочечника не наблюдалось. При гормонально активных опухолях повышенные уровни альдостерона, кортизола или метанефринов опускались до нормальных значений в течение первых — четвертых суток после операции. Проявления артериальной гипертензии и стероидного сахарного диабета уменьшались в течение от первых суток после опера-

Таблица 1. *Заболевания и размеры опухолей, по поводу которых была проведена лапароскопическая резекция надпочечников*

Диагноз	Количество пациентов	Расположение		Средний размер новообразования, мм
		справа	слева	
Феохромоцитома (в составе синдромов МЭН-IIA и МЭН-IIB)	5	5	5	48,3±3,6
		(двусторонние)		
Феохромоцитома	7	4	3	51,5±5,2
Кортикостерома (Синдром Иценко-Кушинга)	10	4	6	31,6±2,9
Альдостерома	7	3	4	17,2±1,5

Таблица 2. *Результаты лапароскопической резекции надпочечника и лапароскопической адреналэктомии (для сравнения взяты только односторонние вмешательства)*

Показатели оперативных вмешательств	Лапароскопическая резекция надпочечника	Лапароскопическая адреналэктомия
Количество операций	34	93
Длительность оперативного вмешательства, мин	57,7±5,2	51,1±11,1
Объем интраоперацинных кровопотерь, мл	39,8±4,3	39,3±4,2
Длительность послеоперационной госпитализации, койко-дней	3,5±1,2	3,2±0,9
Осложнения	–	1 (интраоперационное кровотечение)
Рецидивы заболевания	–	–

ции до 10 месяцев после операции. Не было зафиксировано ни одного случая развития надпочечниковой недостаточности или рецидива заболевания.

Мы выполнили 34 лапароскопические резекции надпочечников 29-м пациентам. Мы считаем, что лапароскопическая резекция надпочечника показана при наличии доброкачественного солитарного образования надпочечника. Лапароскопическая резекция надпочечников особенно важна при наличии опухолей надпочечников с двух сторон, или если один из надпочечников был удален ранее. Относительно часто двусторонние феохромоцитомы встречаются при синдромах МЭН II типа. В таких случаях этот вид оперативного вмешательства предотвращает необходимость проведения пожизненной заместительной кортикостероидной терапии, снижает риск развития острой или хронической надпочечниковой недостаточности, что значительно улучшает качество жизни пациентов [1, 7].

Противопоказаниями к лапароскопической резекции надпочечников были: 1) признаки злокачественности образования; 2) мультицентричность поражения одного надпочечника; 3) атрофия коры надпочечника при аденоме с агрессивной гормональной гиперпродукцией. При наличии дооперационных признаков злокачественного роста опухоли надпочечника показано проведение открытой адреналэктомии. Если подозрение злокачественности опухоли установлено во время проведения лапароскопического вмешательства, показана конверсия к открытой адреналэктомии [2, 8, 11]. В случаях доброкачественных новообразований надпочечников также есть ограничения для метода лапароскопической резекции. Важным условием является исключение мультицентричного роста образования для предотвращения риска рецидивирования заболевания. Если в одном надпочечнике определяется 2 и более образований (даже небольших размеров) показана открытая или лапароскопическая адреналэктомия. При аденоме коры надпочечника с агрессивной гормональной гиперпродукцией, когда остальная ткань надпочечника гипотрофична и истончена, технически очень сложно оставить клинически значимый объем ткани и сохранить достаточное для нее кровоснабжение. В таких случаях показано проведение открытой или лапароскопической адреналэктомии.

По показателям длительности оперативного вмешательства; объема интраоперацинных кровопотерь; длительности послеоперационной госпитализации; риска развития осложнений и рецидивов результаты лапароскопической резекции надпочечников сопоставимы с результатами лапароскопической адреналэктомии (Таб. 2).

Выводы

1. Лапароскопическая резекция надпочечника — оптимальный вид оперативного вмешательства при доброкачественных новообразованиях надпочечника. Особенно в случаях двусторонних образований надпочечников и при ранее удаленном контрлатеральном надпочечнике.
2. Лапароскопическая резекция надпочечника может быть произведена безопасно и эффективно.
3. Применение аппаратов *Liga Sure Atlas* и высокочастотной электросварочной технологии увеличивает эффективность и безопасность оперативного вмешательства.

Литература

1. Емельянов С.И. (2010) Лапароскопическая резекция надпочечников. Endosk. Hir. 3: 11–17
2. Asher K.P. (2011) Robot-assisted laparoscopic partial adrenalectomy for pheochromocytoma: the National Cancer Institute technique. Eur. Urol. 60; 1: 118–124
3. Conzo G. (2013) Laparoscopic adrenalectomy, a safe procedure for pheochromocytoma. A retrospective review of clinical series. Int. J. Surg. 11; 2: 152–156
4. He H.C. (2012) Retroperitoneal adrenal-sparing surgery for the treatment of Cushing's syndrome caused by adrenocortical adenoma: 8-year experience with 87 patients.World J. Surg. 36; 5:182–188
5. Kaye D.R. (2010) Partial adrenalectomy: underused first line therapy for small adrenal tumors. J. Urol. 184; 1: 18–25
6. Kawasaki Y. (2011) Laparoscopic simultaneous bilateral adrenalectomy: assessment of feasibility and potential indications. Int. J. Urol. 11: 762–767
7. Lairmore T.C. (1993) Management of pheochromocytomas in patients with multiple endocrine neoplasia type 2 syndromes. Ann. Surg. 217: 595–601
8. Miller B.S. (2010) Laparoscopic resection is inappropriate in patients with known or suspected adrenocortical carcinoma. World J. Surg. 34; 6: 1380–1385
9. Perysinakis I. (2013) Laparoscopic adrenalectomy in patients with subclinical Cushing syndrome. Surg. Endosc. Jan 26. [Epub ahead of print]
10. Potthoff S.A., Beuschlein F, Vonend O. (2012) Primay hyperaldosteronism-diagnostic and treatment. Dtsch. Med. Wochenschr. 137; 48: 80–84
11. Toniato A. (2013) Minimally invasive surgery for malignant adrenal tumors. Surgeon. Feb 13 [Epub ahead of print]
12. Volkin D. (2012) Partial adrenalectomy minimizes the need for long-term hormone replacement in pediatric patients with pheochromocytoma and von Hippel-Lindau syndrome. J. Pediatr. Surg. 47; 11: 77–82

© Український журнал малоінвазивної та ендоскопічної хірургії
(2014) Vol. 18; 2-3: 26-28

МЕТОДИЧНІ АСПЕКТИ ЕНТЕРОСКОПІЇ

Бурий О.М., Скумс А.В., Гомоляка І.В., Атаманський І.М., Шкарбан В.П., Міхальчевський В.П.

Національний інститут хірургії та трансплантології ім. О.О. Шалімова НАМН України, Київ

Methodical Aspects Of Entheroscopy

A.N. Buriy, A.V. Skums, I.V. Gomolyaka, I.M. Atamanskiy, V.P. Shkarban, V.P. Mihalchevskiy

National Institute of Surgery and Transplantology named A. A.Shalimov, National Academy of Medical Science of Ukraine

Received: January 12, 2014
Accepted: March 17, 2014

Адреса для кореспонденції:
Національний інститут хірургії і трансплантології ім. О.О. Шалімова НАМН України
вул. Героїв Севастополя, 30, Київ, 03680, Україна
тел.: +38-044-483-13-74
e-mail: o.buriy@shalimov.org

Summary

The aim of review. To demonstrate the diagnostic possibilities and the features of single-balloon enteroscopy in the diagnostics of benign and malignant tumors of the small intestine.

Original positions. Not a lot of attention is paid to the visual diagnostics of the small intestine, which is a reason of urgent hospitalization and surgical treatement regarding intestinal obstruction and bleeding. The method of single-balloon enteroscopy allows stable, controlled access to the deep parts of the small intestine and taking biopsy material.

Conclusion. Usage of single-balloon enteroscopy allows to maintain visual diagnostics of the small intestine on planned bases which decreases the number of complications and reduces the bad prognosis after urgent surgical treatment on the small intestine.

Key words: single-balloon enteroscopy, small intestine.

Вступ

Тонка кишка — відділ шлунково-кишкового тракту який розпочинається від воротаря та закінчується баугінієвою заслінкою, де в основному відбувається перетравлення їжі. Тонка кишка тривалий час залишалась важкодоступним органом шлунково-кишкового тракту для прямої візуальної діагностики без оперативного втручання. Ендоскопічна діагностика методом однобальної ентероскопії дозволяє діагностувати новоутворення тонкої кишки, кровотечі, запальні, аутоімунні та спадкові ураження [1].

Першим неоперативним діагностичним методом стала капсульна ендоскопія (2001 рік), яка має ряд недоліків: високий відсоток хибних результатів за рахунок некерованості та поганої візуалізації, неможливість взяття біопсійного матеріалу, неможливість встановлення точної локалізації виявленої патології. Через низку недоліків які обумовлені технічною специфічністю відеокапсульної ендоскопії, клінічні потреби у неопераційній ендоскопічній діагностиці залишались відкритими. В 2001 році професором Ямомото при співпраці із компанією *«Fujinon»* Японія, було виконано перше ендоскопічне обстеження

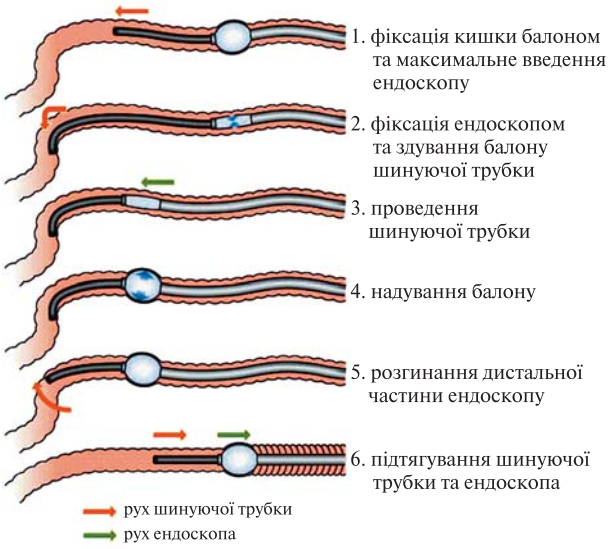

Рис. 1. Послідовність дій при нанизуванні кишки однобалонним ентероскопом.

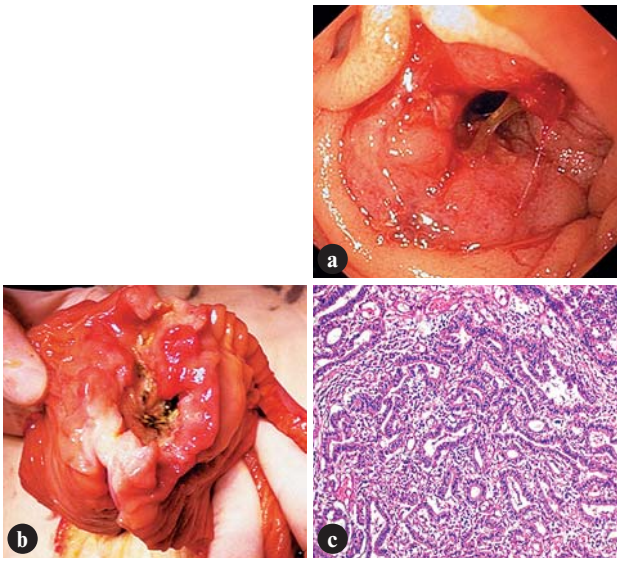

Рис. 2. A: ендоскопічна картина пухлини худої кишки; **B:** резектована ділянка тонкої кишки; **C:** помірно-диференційована аденокарцинома тонкої кишки.

методом двухбалонної ентероскопії. Двухбалоний етероскоп складався з довгого ендоскопа з балоном на дистальному кінці та балонної шинючої трубки. В 2006 році був впроваджений у клінічну практику однобалонний ентероскоп *«Olympus»*, який забезпечував контрольоване та безпечне досягнення глибоких відділів тонкої кишки [2].

Діагностичні покази для проведення балонно-асистованої ентероскопії:

1. Підозри на тонко кишкову кровотечу.
2. Синдром мальабсорбції.
3. Клінічні підозри на новоутворення тонкої кишки
4. Для отримання гістологічного матеріалу.

Протипокази для проведення балонно-асистованої ентероскопії:

1. Гострі порушення мозкового та коронарного кровообігу.
2. Тяжка печінково-ниркова недостатність.
3. Епілептичні напади.
4. Приступ астми.
5. Захворювання стравоходу яке звужує просвіт стравоходу.
6. Варикоз вен стравоходу IV ступеня.
7. Виражена шлунково-кишкова кровотеча.

Методика проведення ентероскопії.

Однобалонна ентероскопія для тотального огляду проводиться антероградно та ретроградно. Для проведення обстеження потребується підготовка тонкого кишківника: за два дні до обстеження хворому назначається безшлакова дієта, з вживанням в необмеженій кількості прозорих рідин, при антероградному огляді хворий приймає вечері напередодні обстеження два літри розчину фортрансу, при ретроградному огляді або при тотальному огляді назначається чотири літри розчину фортрансу [3].

Трансоральна єюноілеоскопія:

1. Проведення ентероскопа через стравохід, шлунок та воротар у вертикальний відділ дванадцятипалої кишки.
2. Проведення ентероскопа за зв'язку Трейца,
3. Проведення методом збирання тонкої кишки ентнроскопом максимально глибоких відділів.
4. Проведення огляду тонкої кишки на виході [4].

Трансанальна колоноілеоєюноскопія:

1. Проведення ентероскопа та тубуса в купол сліпої кишки.
2. Інтубація баугінієвої заслінки та проведення ентероскопа із тубусом у проксимальний відділ клубової кишки.
3. Ретроградне проведення ентероскопа по клубовій та худій кишках, шляхом її збирання.
4. Проведення огляду тонкої кишки на виході [4].

На рис. 1 схематично зображено методику нанизування кишки однобалонним ентероскопом.

Клінічний випадок

Для ілюстрації можливостей ентероскопії демонструєм клінічний випадок: хворий Ф. 40 років, іст. хв №6830 поступив у Національний інститут хірургії та трансплантології ім. О.О. Шалімова Національної академії медичних наук України з скаргами на біль в епігастральній

ділянці, гіркотою в ротовій порожнині, підвищення температури, вздуття та буржання в животі, черговість розладів та закрепів, загальну слабкість та схуднення.

При обстежені лабораторні показники:

- **ЗАК** (22.11): Hb — 58 г/л; L — 8,0×109/л, Эр. — 3,87×1012/л; Тг — 470 г/л, СОЭ — 15 мм/ч;
- **Онкомаркери** (11.11): онкомаркер підшлункової залози — 631,1 Ед/мл, раково-ембріональний антиген — 3,1 нг/мл.
- **УЗД ОБП** В черевній порожнині між петлями кишківника спостерігається невелика кількість вільної рідини. В лівій ділянці черевної порожнини виявляється фрагмент тонкої кишки з потовщеними стінками протягом 8 см. Навколишня клітковина з невираженим набряком.
- **ЕГДС** (26.11): Недостатність кардії. Еритематозна гастропатія. Рефлюкс жовчі.
- **Колоноскопия** (25.11): Виражені ендоскопічні ознаки доліхосігми. Колоптоз. Хронічний геморой.
- **КТ ОБП та малого тазу** (22.11): КТ — ознаки захворювання тонкого кишківника.

Хворому виконана одно балонна (27.11) ентероскопія (рис. 2 а). Ентероскоп введений у середню третину худої кишки (90 см. від зв'язки Трейца), далі просвіт обмурований циркулярно ростучою пухлиною. Взята біопсія. (02.12) була виконана резекція худої кишки з пухлиною (рис. 2 b). Видалено великий сальник та *mts* печінки. **ПГЗ** №14827-42 від 09.12.2013.

Заключення: помірно-диференційована аденокарцинома худої кишки з вогнищами некрозу та проростання всіх шарів стінки (рис. 2 с).

Висновки

Таким чином, однобалонна ентероскопія являється безпечним та інформативним діагностичний метод, що дозволяє оглянути всі відділи тонкої кишки та взяти біопсій ний матеріал для гістологічного дослідження.

Література

1. Иванова Е.В., Федоров Е.Д., Юдин О.И., Тимофеев М.Е. (2010) Возможности современных методов энтероскопии в диагностике и лечении заболеваний тонкой кишки. Экспериментальная и клиническая гастроентерологія; 5: 104–112.
2. Федоров Е.Д., Иванова Е.В., Тимофеев М.Е., Андреева О.Н. (2008) Диагностическая и лечебная эндоскопия тонкой кишки с использованием однобаллонного энтероскопа. Российский журнал гастроэнтерологии, гепатологии, колопроктологии: материалы XIV Рос. гастроэнтерологической недели. прил. 32: 185.
3. Бурый А.Н., Назаренко А.Ю. (2006) Сравнительная оценка качества подготовки пациентов к фиброколоноскопии традиционным методом и препаратом Фортранс. Медицина світу 5: 18–21.
4. Федоров Е.Д., Иванова Е.В., Тимофеев М.Е. (2012) Баллонно-ассистированая энтероскопия в диагностике и лечении заболеваний тонкой кишки. Клиническая Эндоскопия; 3 (33): 7–10

ISSN 1029-743 X
ИЗДАЕТСЯ С 1997 ГОДА
Выходит 4 раза в год.
Утверждено ВАК Украины.

ПОДПИСКА 2014

УВАЖАЕМЫЕ
ПОДПИСЧИКИ, ЧИТАТЕЛИ,
АВТОРЫ ОРИГИНАЛЬНЫХ СТАТЕЙ!

«Украинский журнал
малоинвазивной и эндоскопической хирургии»
распространяется непосредственно
каждому читателю/учреждению Украины редакцией напрямую.

Для получения журнала в 2014 году Вам/Вашему учреждению необходимо прислать заявку в произвольной форме в адрес редакции.

Прием научных статей к публикации проводится
по электронной почте на адрес: **bomartin@yandex.ru**

Статьи должны отвечать всем требованиям **Инструкций для авторов** «Украинского журнала малоинвазивной и эндоскопической хирургии».

© Український журнал малоінвазивної та ендоскопічної хірургії
(2014) Vol. 18; 2-3: 29-38

РУКОВОДСТВО ДЛЯ ПРОЕКТИРОВАНИЯ ОТДЕЛЕНИЯ ЭНДОСКОПИИ ПИЩЕВАРИТЕЛЬНОГО ТРАКТА: ОТЧЕТ ВСЕМИРНОЙ ЭНДОСКОПИЧЕСКОЙ ОРГАНИЗАЦИИ (WEO)

Крис Дж.Дж. Малдер[1], Мартин А.Дж.М. Якобс[1], Роджер Дж. Лейцитер[2], Д. Найгешвор Ридди[4], Либби Е.А. Шиферд[5], Антони Т. Эйксон[3], Джером Д. Вэйе[6]

[1]Отделение гастроэнтерологии, Университетский медицинский центр (VU), Амстердам, Нидерланды, [2]Хирургия, отделение эндоскопии, больница Святого Георгия, Лондон, [3]Отделение гастроэнтерологии, Главная больница Лидса, Университет Лидса, Лидс, Великобритания, [4]Азиатский институт гастроэнтерологии, Хайдарабад, Индия, [5]Логанская больница, Брисбен, Австралия, [6]Отделение гастроэнтерологии, Медицинский центр Горы Синай, Нью-Йорк, США

Авторы перевода: **Никишаев В.И., Болотских Н.А., Тумак И.Н.[*], Пузир Н.В., Врублевская Е.О.[**]**

Киевская городская клиническая больница скорой медицинской помощи, г. Киев, Украина
[*] Львовская городская клиническая больница скорой медицинской помощи, г. Львов, Украина
[**] Киевский городской консультативно-диагностический центр, г. Киев, Украина

Guidelines for designing a digestive disease endoscopy unit: Report of the World Endoscopy Organization

Chris J.J. Mulder, Maarten A.J.M. Jacobs, Roger J. Leicester, D. Nageshwar Reddy, Libby E.A. Shepherd, Anthony T. Axon and Jerome D. Waye

Authors of translation: **Nikishayev V., Bolotskykh N., Tumak I.[*], Puzyr N., Vrublevska E.[**]**

Kyiv City Clinical Emergency Hospital, Kyiv, Ukraine;
[*] Lviv City Clinical Emergency Hospital, Lviv, Ukraine; [**] Kyiv City Consultative and Diagnostic Centre, Kyiv, Ukraine

Адреса для кореспонденції:
Київська міська клінічна лікарня швидкої медичної допомоги
вул. Братиславська, 3, Київ, 02660, Україна
тел. +38-044-544-66-46
e-mail: nikishaev@endoscopy.com.ua

Специализированное отделение эндоскопии пищеварительного тракта проходит быструю структурную и функциональную дифференциацию из-за расширения диагностических и эндохирургических возможностей на протяжении последних 10-20 лет. Публикации с практическими советами встречаются редко, что создает проблемы при строительстве такого отделения. Отсутствие информации из авторитетных источников о планировке отделения эндоскопии ведет к тому, что архитекторы создают свой собственный проект, возможно с или без совместного обсуждения с эндоскопистами, работающими в этом отделении. Группа ученых Всемирной эндоскопической организации (WEO) обсудила и наметила в общих чертах практический подход к проектированию и строительству современного отделения эндоскопии. Разработка плана крайне важна, она требует вдумчивой планировки ради обеспечения удобства для персонала и пациентов, эффективной архивации данных и передвижения во время эндоскопических манипуляций.

Ключевые слова: строительство, проектирование, заболевания пищеварительного тракта, эндоскопия, мобильный госпиталь, отделение.

Введение

Вначале эндоскопия во многих больницах была представлена проведением эндоскопического исследования в помещении общего назначения или в операционной. Стремительное развитие эндоскопии со всеми ее диагностическими и эндохирургическими возможностями, возросшая потребность в эндоскопических вмешательствах, привели к тому, что существующие эндоскопические отделения должны были быть реконструированы или построены заново, так как потребность в эндоскопических вмешательствах возросла. Это привело к необходимости формулировки минимальных требований в отношении проектирования и строительства эндоскопических отделений [1]. Отсутствие данных из официальных источников о плане эндоскопических отделений означало то, что

архитекторы создавали свой собственный проект, возможно с или без совместного обсуждения с эндоскопистами, работающими в этом отделении [2, 3].

На практике большинство небольших отделений все еще не соответствуют критериям, установленным Британским Обществом Гастроэнтерологии около 25 лет назад [1]. Для небольшого отделения необходимы минимум две комнаты, чтобы параллельно выполнять эндоскопию верхних и нижних отделов желудочно-кишечного тракта (ЖКТ), а для отделений, выполняющих 3000 эндоскопий в год — три комнаты [1, 2]. Третья комната с рентгеновским аппаратом необходима для рентгенэндоскопических исследований, таких как эндоскопическая ретроградная холангиопанкреатография (ЭРХПГ), эндоскопическая ультрасонография (EUS) и дилатация [4]. Она также может использоваться при экстренных случаях и прочих ситуациях, чтобы не нарушать график приема плановых больных.

Эндоскопия продолжает развиваться. Эти рекомендации были разработаны рабочей группой Всемирной эндоскопической организации как пособие для проектирования, чтобы помочь медперсоналу, архитекторам и команде менеджеров лучше понять доступные варианты. Перед тем, как взяться за такой проект, группа архитекторов должна больше понимать о функциональных требованиях, необходимых для слаженной работы отделения эндоскопии.

Цели и задания

Целью эндоскопической службы является обеспечение высококачественных диагностических и лечебных вмешательств [4]. Комфортные условия для пациентов, которые обеспечивают конфиденциальность и чувство собственного достоинства, обязательны как для частных, так и для государственных больниц. Комфортные условия для персонала, удовлетворяющие их личные и профессиональные потребности, являются неотъемлемым требованием для обеспечения оптимальной эффективности и продуктивности.

Общие положения

Эндоскопическое отделение может быть расположено в больницах неотложной помощи, располагаться отдельно[1] или в больших городских и сельских районах. Несмотря на это, базовые требования для проектирования не отличаются в отношении внутреннего обустройства, которое остается таким же, и варьируют в зависимости от масштаба отделения и его расположения. Лучше всего, когда отделение эндоскопии пищеварительного тракта разделено на следующие зоны:

- регистратура и зал ожидания;
- помещение для подготовки/восстановления пациента;
- зона эндоскопии;
- зона обеспечения: дезинфекция и хранение;
- зона для персонала и администрации;
- зона для обучения и тренинга.

Мобильные эндоскопические отделения начали работу в Южной Африке и Индии, что является многообещающей концепцией, предоставляющей возможность выполнять диагностические и лечебные вмешательства пациентам на территориях с ограниченным доступом к современной медицине [5, 6]. Мобильный эндоскопический автобус, по инициативе Азиатского Института Гастроэнтерологии в Гайдерабаде, Индия, сконструирован как мобильный госпиталь, который состоит из отдельных отсеков для эндоскопии верхних отделов ЖКТ, колоноскопии, трансабдоминальной ультрасонографии и базовой лаборатории [6]. Автобус вместе с мобильным отделением телемедицины сопровождается группой терапевтов, эндоскопистов и техников (рис. 1). Все эндоскопические вмешательства и данные с места расположения передаются на главную станцию телемедицины института. Все отделение эндоскопии оборудовано преобразователем энергии аккумуляторов и вспомогательным стабилизатором, чтобы обеспечить подачу электроэнергии для эндоскопических вмешательств. Автобус также приспособлен для подключения к внешним источникам электроэнергии. Обеспечение кислородом и сжатым воздухом осуществляется посредством баллонов и аспираторов. В автобусе также есть постоянное водоснабжение из встроенного бака с водой и раковина с автоматическим краном. Эндоскопические исследования проводятся без седации, а очистка эндоскопов выполняется по стандартному руководству. Этот подход, использованный в Индии, должен быть рассмотрен для применения в других отдаленных[2] районах по всему миру[3].

Отделение, расположенное в больнице, не должны размещаться в местах, сообщающихся с залом ожидания или

[1] Здесь и далее примечания приводятся авторами перевода.
Ассоциация врачей-эндоскопистов Украины в решениях симпозиумов неоднократно рекомендовала — учитывая инвазивность эндоскопического вмешательства эндоскопические отделения должны располагаться в лечебных учреждениях, имеющих в своем составе отделения интенсивной терапии общего профиля и желательно хирургии (о чем будет сказано далее в рекомендациях). Для контроля, обучения, повышения качества обследований и проведения дезинфекции эндоскопов целесообразно объединять эндоскопические кабинеты поликлиник в отделения (районные, межрайонные) с концентрацией персонала и оборудования на одной базе. В эндоскопическом кабинете поликлиники могут проводить только диагностические исследования, зачастую на давно морально устаревших эндоскопах, а в стационарах диагностическое исследование сразу можно закончить эндоскопической операцией.

[2] Просим обратить внимание именно на это слово

[3] Ассоциации врачей-эндоскопистов Украины категорически отрицательно относится к муссируемой в некоторых кругах идее закупки таких автобусов в Украине. Необходимо указать, что данная идея предложена для стран третьего мира, где в обширных отдаленных районах практически отсутствует стационарная больничная сеть с соответствующим оборудованием. Для Украины это позавчерашний день, и такие автобусы существовали (и были в то время эффективными) уже в 80-е годы при диагностических центрах, областных больницах, когда в районах практически отсутствовало эндоскопическое и ультразвуковое оборудование. Повторная их закупка вначале 2000-х гг. показала их неэффективность, как в экономическом аспекте, оснащенности, количестве осмотренных пациентов, необходимости отвлекать специалистов с основной работы, так и во влиянии их работы на действительное состояние здоровья населения периферических районов. В условиях Украины выезды таких автобусов сведутся к рекламным кампаниям и цифрам для отчетности, а не реальному снижению заболеваемости и смертности, не говоря о том, что условия работы в автобусе никогда не сравнятся с работой в стационарных отделениях ни по комфорту для врача и больного, ни по санитарно-эпидемиологической безопасности.



Рис. 1. Мобильный эндоскопический автобус **(A)**, в котором проф. D.N. Reddy выполняет эндоскопию **(B)**.

Рис. 2. Эндоскопическая тележка.

с коридором с большим потоком людей. Вход для пациентов или сотрудников, не работающих в отделении эндоскопии, должен быть ограничен. Большинство эндоскопий выполняются в день поступления, что обеспечивает комфорт как пациента, так и других медицинских служб больницы. Это также позволяет более эффективно использовать ресурсы, составляя график однотипных вмешательств. Если в отделении выполняется более 200-500 рентгенологических исследований в год, то необходим собственный рентген-кабинет, который в отделении базового образца будет третьим кабинетом [4].

В условиях больницы, принимающей ургентных больных, при возможности, отделение эндоскопии должно располагаться вблизи палаты неотложной помощи, отделения реанимации и интенсивной терапии, палаты интенсивной терапии и операционного блока, чтобы обеспечить удобство при выполнении эндоскопии в неотложных ситуациях. Альтернативой является хорошо оснащенная тележка для обслуживания этих отделений (рис. 2).

Отделение эндоскопии. Размеры отделения

Размеры отделения должны быть достаточными, чтобы справляться с текущими и будущими нагрузками [4, 7]. С целью обеспечения необходимой пропускной способности, текущая рабочая нагрузка должна быть точно оценена после применения мер по контролю качества, чтобы гарантировать качественное проведение эндоскопических вмешательств и принять во внимание возможные будущие изменения. Отделение эндоскопии может столкнуться с необходимостью выполнения бронхоскопии, или увеличением рабочей нагрузки, связанной с выходом новых руководств или других факторов, таких как проведение скрининга. Необходимое число эндоскопических кабинетов может рассчитываться по указанной на рис. 3 формуле[4] [3]. Площадь, необходимая для амбулаторного эндоскопического отделения и дневных стационаров для гастроэнтерологической службы должна быть не менее 1000 м^2.

[4] Во второй формуле в первоисточнике допущена опечатка — не *TURNABOUND TIME* а *TURNAROUND TIME* — врем оборота. В данном случае время между вмешательствами — уборка и подготовка смотрового кабинета к следующему обследованию, общение с пациентом, изучение истории болезни (амбулаторной карты) и т.д. «Время оборота» — при работе одним эндоскопом и время на его обработку.

Образование и обучение

При возможности, следует располагать в пределах отделения конференц-зал для проведения обучения сотрудников отделения, семинаров. Желательно обеспечить видеонаблюдение с двусторонней аудиосвязью с эндоскопическим кабинетом в целях комфорта пациента и предотвращения переполнения эндоскопических кабинетов. Комната для семинаров должна иметь средства для воспроизведения материала с DVD/CD-ROM носителей, а также иметь подключение к интернету. Если позволяет площадь, выделяется место для рабочей эндоскопической станции (компьютерный симулятор) с модулями или симуляторами, облегчающими обучение и тренировку для начинающих эндоскопистов (20 м^2).

Технологии управления информацией

Компьютерные системы необходимы для успешной работы отделения эндоскопии. В идеале должна быть создана локальная сеть, хотя и автономные системы являются разумным компромиссом, если они охватывают самые важные позиции сбора данных и управления: поддержание правил приема, планирование записи на исследование, видеозапись и составление отчетов эндоскопических вмешательств, контроль обеспечения индикаторов качества.

По мере развития технологий, все больше информации нуждается в обработке. Желаемые дополнительные возможности информационных технологий (IT) включают: наблюдение за процессами очистки и дезинфекции конкретного оборудования, использованного для конкретного пациента, контроль запасов и заказов, возможность доступа к данным других отделений, например, общей и гистологической лабораториям. Планировка должна учитывать место в составе отделения для ввода и поиска информации, а также возможности ее распечатки.

Поставки и хранение

Особое внимание должно быть уделено системе поставки, хранения и утилизации. При этом должна учитываться система, уже применяемая в больнице, а также запас необходимых комплектующих средств. Рассмотрению

$$\text{Планируемое количество эндоскопических вмешательств ежедневно} = \frac{\text{Планируемое количество эндоскопических вмешательств за год}}{\text{Рабочих дней в году}}$$

$$\text{Нагрузка на эндоскопический кабинет} = \frac{\text{Количество рабочих часов}}{\text{Среднее время вмешательства + время обработки оборудования}}$$

$$\text{Количество эндоскопических кабинетов} = \frac{\text{Планируемое количество эндоскопических вмешательств ежедневно}}{\text{Нагрузка на смотровую} \times 0{,}7\ \text{(Фактор активности)}}$$

Рис. 3. Расчет различных показателей для эндоскопического отделения.

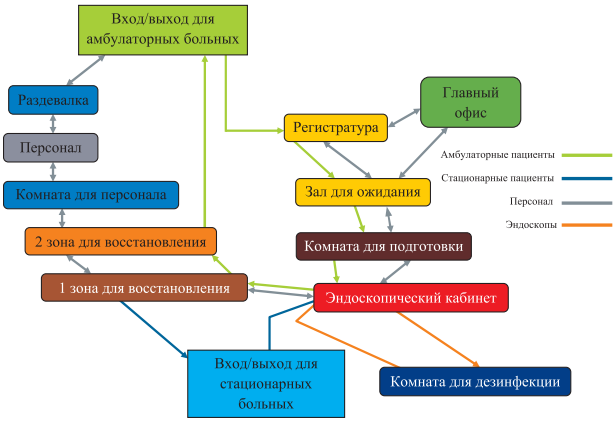

Рис. 4. Необходимо учитывать будущий поток пациентов до проектирования отделения.

Рис. 5. Пример современного эндоскопического отделения с интегрированными помещениями для персонала и амбулаторией, расположенными вокруг эндоскопических кабинетов для более удобного контроля.

подлежат вопросы, касающиеся запасов стерильного инструментария (одноразового), аксессуаров и других расходных материалов, медикаментозных препаратов (включая необходимые специальные требования для медикаментов строгой отчетности), постельного белья, кухонного инвентаря и канцелярских принадлежностей.

Частота поставки и ее перечень определяют необходимый размер помещений для хранения и утилизации, а ведомственная система контроля запасов увеличивает эффективность хранения. В результате увеличения количества инструментов, аксессуаров, расходных материалов (одноразовых), резервного оборудования, белья и медикаментов, мы рассчитали площадь хранилища, которая должна составлять не менее 12 м^2.

Раздевалки для персонала

Раздевалки должны оборудоваться запирающимися шкафчиками, душевыми кабинами и туалетами для персонала. При учете требований необходимо рассматривать следующее: суммарное количество сотрудников (работающих на полную ставку и на часть ставки), наибольшее вероятное число персонала, который может находиться на работе в одно время, соотношение всех сотрудников по полу, и вероятных временных специалистов, таких как стажеры, курсанты, обучающиеся эндоскопии.

Бытовое обслуживание

Необходимое помещение для хранения инвентаря для уборки отделения также является местом базирования персонала по бытовому обслуживанию. Размер и содержание помещения будут определены сферами деятельности и количеством предусмотренных ими услуг.

Средства общественного питания

Пациенты должно быть выделено помещение для принятия пищи и напитков в период восстановления. Предполагается, что медперсонал будет посещать столовую для сотрудников больницы для основных приемов пищи. Хотя, для персонала необходимы условия и в пределах отделения эндоскопии для отдыха, приготовления и употребления легкого питания и напитков, особенно во время работы по вызову (ургенция на дому) или в выходные.

Подробные функциональные требования и требования к проектированию

Отделение должно быть спроектировано так, чтобы обеспечить пациентов индивидуальным вниманием и конфиденциальностью в высококачественном отделении, которым легко управлять и работать. Рабочий поток должен рассматриваться согласно следующим принципам:

- количество пациентов должно соответствовать количеству расходных материалов;
- пациенты, ожидающие эндоскопию, не должны встречаться с пациентами, которые ее прошли (за исключением входа/выхода);
- предотвращать пересечение путей движения пациентов;
- обслуживание нескольких больных и прием нескольких поставок должны быть минимизированы;
- минимизировать передвижения персонала.

Схематическое изображение эффективного рабочего потока будущего отделения показано на рис. 4, а план хорошо спроектированного отделения показан на рис. 5[5].

Деятельность, связанная с пациентом

Важным при проектировании отделения является обеспечение потребностей пациента посредством уменьшения тревожности и соблюдения конфиденциальности. Естественное освещение, цвет и художественное оформление в отделении помогают создать успокаивающую обстановку.

Передвижение пациента по отделению эндоскопии можно разделить на следующие зоны:

- вход/выход;
- прием и ожидание;
- подготовка к исследованию;
- эндоскопическое вмешательство;
- восстановление и выписка.

Вход/выход

Необходимо обеспечить два входа/выхода: один для стационарных, другой для амбулаторных пациентов. Входы должны быть четко обозначены. Вход для стационарных пациентов должен быть достаточно широким, чтобы обеспечить транспортировку на каталке. Вход для амбулаторных пациентов должен предусматривать доступ для инвалидов и пациентов на коляске.

Регистратура и зал ожидания

Регистратура обеспечивает первичную обработку данных и прием всех запланированных и незапланированных пациентов. Она должна быть достаточно вместительна, чтобы избегать переполненности, и обеспечить открытую дружественную обстановку, с целью устранения барьера между пациентом и персоналом. Общее впечатление должно складываться посредством высококачественного дизайна, сочетающего эффективность и элегантность. Сопровождающие пациента и персонал должны иметь возможность общаться и обмениваться информацией без препятствий.

Стойка регистратуры должна располагаться по соседству с общим административным офисом и вблизи зала ожидания. Административный офис должен быть достаточно большим, чтобы вмещать работающий здесь персонал, место для хранения медицинской документации и канцелярских принадлежностей. Здесь должны быть телефон, факс и интернет для коммуникации, предварительной записи и аудиторской деятельности.

Главный зал ожидания должен обеспечивать неофициальную комфортную и расслабляющую обстановку с отделкой домашнего типа и мебелью. Необходимы разные типы сидений для пожилых людей и для детей. Необходимо пространство для пациентов на коляске и на ходунках/костылях. Следует предусмотреть тихое звучание фоновой музыки и/или показ телепередач/видео, что может помочь пациентам расслабиться и сделать комфортным время ожидания, особенно для детей.

Зал ожидания должен просматриваться со стойки регистратуры и иметь свободный доступ к комнатам подготовки пациентов. Его размер должен быть спроектирован в соответствии с системой приема. В свою очередь, система приема зависит от врачей, которые могут работать быстрее или медленнее, в зависимости от видов запланированных вмешательств и находящихся там сопровождающих лиц. К тому же, в зале будут пациенты и сопровождающие, ожидающие назначенное эндоскопическое вмешательство и сопровождающие, ожидающие предыдущего пациента, все еще находящегося в комнате для восстановления.

Рядом с залом ожидания должен быть расположен санузел, доступный для мужчин, для женщин и для инвалидов. Подготовка толстой кишки предусматривает дополнительные посещения туалета, поэтому необходимо достаточное количество кабинок.

Подготовка пациента и пост для персонала

Пост для персонала функционирует как локальный пункт для медработников, которые будут оценивать подготовку пациентов к эндоскопическому вмешательству. Должен быть доступ к истории болезни пациента и сестринской документации. Пост для персонала должен быть удобно размещен с возможностью контроля зоны ожидания и имелась возможность пациенту снять верхнюю одежду.

Раздевалки необходимы для того, чтобы пациент мог, уединившись, раздеться и надеть сменную одежду. Приемные кабинеты (или кабинки) необходимы для того, чтобы пациенты могли предоставить свою историю болезни (медицинскую карту), можно было провести общий осмотр, конфиденциальное обсуждение с медперсоналом, получить информированное согласие. Там должна быть зона отдыха для пациентов, ожидающих приглашения в эндоскопический кабинет.

Кабинеты подготовки пациентов должны располагаться возле главного зала ожидания и быть оснащены санузлом, в идеале — с биде. Должен быть свободный доступ из кабинетов подготовки пациентов в эндоскопический кабинет. Количество кабинетов для подготовки пациентов должно зависеть от пропускной способности эндоскопических кабинетов. В общем, одного кабинета подготовки пациентов на каждый кабинет эндоскопии будет достаточно, с одним дополнительным кабинетом для стационарных больных, вмещающим каталку. Степень нагрузки на кабинеты подготовки пациентов зависит от пропускной способности, и будет уменьшена включением

[5] В большинстве современных руководств по эндоскопии приводятся схемы не только эндоскопического отделения, но и отдельных его блоков (для колоноскопии, ЭРХПГ и др.)

зон ожидания. Комната для постановки клизм перед сигмоскопией должна быть включена в эту зону.

Ширина входа и коридоров должны быть достаточной для транспортировки кровати, каталки и коляски. Стандартная ширина двери должна составлять 1,28 м. Вход должен иметь автоматические раздвижные двери, как в операционной. Дверной проем шириной 1,1–1,18 м, а двери на завесах создают неудобства при передвижении кроватей в эндоскопический кабинет. Должна быть возможность разворачивать кровать (каталку) в коридоре.

Эндоскопический кабинет

Идеальный эндоскопический кабинет оборудован каталкой[6] для пациента, расположенной в центре его, под системой двухкомпонентной стрелы на шарнирах, фиксированной к потолку и управляемой рукой. Эта система специально разработана, чтобы располагать на ней эндоскопическое оборудование (рис. 6). Каждый эндоскопический кабинет должен быть размерами минимум 6 5 м, чтобы иметь возможность приспосабливаться к ряду диагностических и эндохирургических вмешательств. Должен быть оборудован как минимум один кабинет (не менее 37 м^2) для использования рентгенологического оборудования и введения общих анестетиков или пропофола, с необходимым оборудованием для мониторинга.

В отличие от седации мидазоламом, использование пропофола дает возможность сократить площадь необходимых зон для восстановления. Эндоскопические кабинеты, предназначенные для выполнения ЕРХПГ, больше всего нуждаются в доступном организованном хранилище большого количества аксессуаров.

Для передвижения каталок или кроватей в кабинет нужен свободный доступ. Двери должны быть приспособлены к этому. Необходимо обеспечить два отдельных входа/выхода, для возможности вносить чистое оборудование и выносить использованные эндоскопы после эндоскопических вмешательств.

Во время эндоскопического вмешательства каталка с пациентом должна размещаться по центру кабинета, а эндоскопист — по одну из сторон каталки. Позиции, предназначенные для ассистента с инструментами и для помощника, контролирующего состояние пациента, находятся по оба конца каталки. Монитор вывода изображения должен быть расположен напротив эндоскописта, по другую сторону каталки, с целью обеспечения непрерывного визуального контроля вмешательства. Кабинет должен быть условно разбит на две главные зоны — зону эндоскописта и зону ассистентов, чтобы создать условия для эргономичного планирования для каждого из них. Схема такого кабинета изображена на рис. 6.

Зона эндоскописта должна включать зону для мытья рук и маленькое офисное рабочее место, где эндоскопист может присесть, чтобы диктовать, писать или вводить результаты эндоскопического исследования в компьютер. Также необходим принтер.

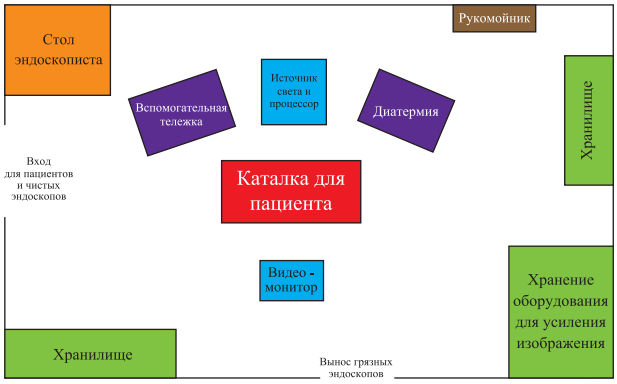

Рис. 6. Пример планировки эндоскопического кабинета.

Зона ассистента должна включать рабочую поверхность со встроенной раковиной, и модульную мебель для хранения эндоскопических принадлежностей, небольшое количество чистых и стерильных расходных материалов и лекарств, включая временное хранение препаратов строгой отчетности. У ассистента должен быть прямой доступ в кабинет дезинфекции эндоскопов, чтобы облегчить обработку эндоскопического оборудования, в том числе осветитель, процессор, отсос, монитор, видеорекодер и принтер. Оборудование может размещаться на тележках, на закрепленных на стене полках, или на стене модульной мебели. Другое оборудование в кабинете должно включать соответствующую аппаратуру для мониторинга, такую как: пульсоксиметр, сфигмоманометр, систему мониторинга ЭКГ. Все кабинеты должны быть оснащены системами для подачи кислорода, централизованного отсоса, а также подходящими розетками электропитания для дополнительного оборудования[7]. Актуален вопрос размещения соответствующей аппаратуры на потолочном кронштейне и установления камеры видеонаблюдения, соединенной с комнатой для обучения. Установленная камера должна обеспечивать полноценный обзор выполняемых вмешательств. Для медсестер, мы должны создать условия для работы. Чем меньше проводов и кабелей они должны подключать, и чем меньше оборудования они должны двигать, тем больше они могут сосредоточиться на уходе за пациентом.

Неэффективность планирования площадей существующих отделений включают в себя: недостаток места особенно для рентгеноскопического оборудования или других портативных устройств или тележек. Планировка с учетом проведения общей анестезии должна предусматривать достаточное место у изголовья каталки для анестезиологической бригады и размещения оборудования, а также для его хранения.

При необходимости использования рентгенологического усилителя изображения, имеющееся помещение должно быть достаточным для размещения и маневра этого оборудования. Складские помещения для свинцовых фартуков для персонала, находящегося рядом с пациентом во время проведения рентгеноэндоскопических вмешательств, должны быть по соседству с этим кабинетом.

[6] Имеется в виду специальная функциональная каталка, имеющая возможность свободно перемещаться, с фиксаторами для колес с изменением высоты и поверхности ее (поднимать, опускать головной или ножной конец).

[7] В большинстве стран существует и централизованная подача воздуха под давлением, что очень важно в процессе очистки эндоскопов.

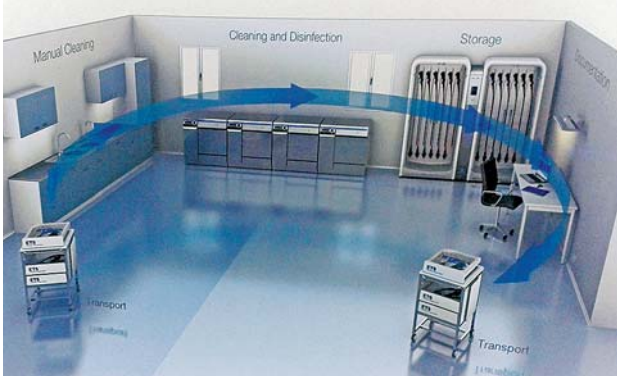

Рис. 7. Современный дизайн комнаты для дезинфекции.



Рис. 8. A, B: Схемы перемещения по комнате для дезинфекции с двумя дверями; **C, D** – с одной дверью.

Естественный дневной свет более предпочтителен для пациентов и персонала и должен поступать непосредственно через окна. Если это невозможно, стоит рассмотреть обеспечение “заимствованного” света, например, с помощью окон вдоль коридоров. Конфиденциальность пациента имеет первостепенное значение, поэтому можно установить жалюзи на окнах. Вертикальные жалюзи могут регулироваться для создания условий приватности, и в то же время пропускать достаточное количество дневного света. Возможность менять освещение в кабинете должна осуществляться с помощью регуляторов силы света.

Кабинет должен быть расположен рядом с первичной зоной восстановления и позволять свободно транспортировать туда пациентов на каталках.

Комната для дезинфекции и хранения эндоскопов

В комнате для дезинфекции и хранения эндоскопов необходимы две области: “грязная” область, где использованное оборудование может быть вручную очищено и проверено, и отдельно “чистая” область, где оборудование дезинфицируется и затем хранится. Эти области могут быть разделены проходом через установки для дезинфекции эндоскопов *(automatic endoscope reprocessor — AER)*.

Если локальные стандарты позволяют, эндоскопические принадлежности могут стерилизоваться, а емкости отсосов могут автоматически опорожняться, мыться и дезинфицироваться. Альтернативно, эти предметы могут возвращаться для обработки в стерилизационное отделение. “Грязная” область должна быть оснащена как минимум одним двойным умывальником с двойным стоком, рабочей поверхностью и невысокими шкафчиками для хранения рабочих запасов расходных материалов (таких как ферментативные детергенты). Также должны быть обеспечены условия для мытья рук.

Для проверки эндоскопов на герметичность перед очисткой необходим течеискатель. Раковины должны быть оснащены шлангами для промывания. В прошлом для очистки инструментов для гибких эндоскопов использовались ультразвуковые установки. На сегодня они считаются неэффективными, и как источник заражения — потенциально опасными[8]. Многоразовые принадлежности (инструментарий) предпочтительней очищать и стерилизовать в стерилизационном отделении.

“Чистая” область комнаты для дезинфекции эндоскопов должна иметь AER, количество которых будет зависеть от количества кабинетов и их пропускной способности. Здесь должно быть предусмотрено место для хранения дезинфицирующих средств и размещения соответствующего оборудования для защиты персонала. Комната должна обеспечиваться вытяжной вентиляцией, соответствующей местным санитарно-эпидемиологическим требованиям при работе с дезинфектантами, а также средствами для мытья рук. Необходимо, чтобы “чистая” область комнаты и зона хранения гибких эндоскопов и многоразовых принадлежностей (инструментария) были смежными. Для хранения чистых эндоскопов стоит рассмотреть использование специальных шкафов для сушки.

“Грязная” и “чистая” области комнаты для дезинфекции эндоскопов должны иметь прямой доступ к кабинетам эндоскопии отдельно друг от друга, чтобы избегать пересечения чистых и использованных эндоскопов. Подсобные помещения для “чистых” и “грязных” областей, в идеале, необходимо планировать со свободным доступом к соответствующей области. В подсобном помещении для “чистой” области хранятся растворы для парентерального введения и одноразовые инструменты, такие как венозные катетеры и др. Подсобное помещение для “грязной” области должно быть оснащено раковиной с пробкой, раковиной с сушилкой, рукомойником, рабочей поверхностью, шкафами и полками[9].

[8] На сегодняшний день имеется много данных о применении ультразвуковой очистки многоразовых эндоскопических инструментов для удаления биопленок и других материалов из труднодоступных мест, благодаря чему не только повышается эффективность дезинфекции (стерилизации) инструментов, но и продлевается срок их эксплуатации, без потери свойств. Поэтому в рекомендациях всех ассоциаций (последняя — *WGO/WEO Global Guideline Endoscope disinfection*. February 2011. *http://www. worldgastroenterology. org/ assets/export/userfiles/ endoscope_disinfection.pdf*), рекомендуется их применять. В инструкции по применению этих аппаратов есть пункт, посвященный их очистке и дезинфекции. Но даже если ультразвуковой очиститель не будет полностью продезинфицирован и наступит контаминация инструментов, то все равно после отмывания инструментов от моющего раствора они подвергаются очистке и дезинфекции или стерилизации.

[9] В идеале комната для дезинфекции и хранения эндоскопов может выглядеть как на рисунке 7. При наличии отдельных входа и выхода перемещение по комнате для дезинфекции и хранения эндоскопов может осуществляться по схеме, приведенной на рис. 8 (a, b), а при одной двери можно использовать схемы, представленные на рис. 8 (c, d), которые предлагают некоторые Европейские производители AER.

Зоны для восстановления

В настоящее время применяются различные мероприятия для восстановления пациента. Мы рекомендуем разделить этот процесс на два этапа, когда первая его часть дает возможность осуществлять тщательный мониторинг сразу после вмешательства, а вторая, проводимая в менее контролируемой зоне, позволяет пациентам ожидать своих сопровождающих и восстановиться

Отделения с большим потоком пациентов, использующие традиционную седацию и аналгезию, рационально функционируют с одним местом для работы/каталкой на одного эндоскописта, и двумя кроватями/каталками для восстановления на один кабинет эндоскопии. Применение седативных препаратов, обладающих быстрым метаболизмом (пропофол и т.п.), может снизить потребность в зонах для восстановления, но в свою очередь может возникнуть необходимость в более просторных эндоскопических кабинетах. Такой подход может привести к более гибкому использованию зон после вмешательства (зоны ожидания, восстановления и транспортировки).

Первая зона для восстановления

В первой зоне для восстановления используются каталки или кресла с откидной спинкой, размещенные в отдельно отведенном месте для одного человека, где занавесы могут быть открыты, или частично или полностью закрыты. Каждое такое место должно быть оснащено разъемами для включения подачи кислорода, системой отсоса, пульсоксиметрами, кнопкой вызова персонала, а также стулом для сопровождающего. В эту зону должен быть свободный проход из кабинета эндоскопии. Пациент должен иметь возможность одеться в приватной обстановке, если он на это способен, перед передвижением во вторую зону для восстановления.

Вторая зона для восстановления

Вторая зона для восстановления — вариант открытого холла, который оборудован неформально расставленными местами для сидения и кое-где столами. Тут пациенты заканчивают свое восстановление и подготавливаются к выписке. Должны быть доступны легкие закуски и напитки. Обязательно наличие туалета, и может быть рассмотрено наличие тихой фоновой музыки и/или показ телепередач/видео. Эта зона должна быть расположена близко к главному входу/выходу, через который пациенты уйдут после выписки.

Обязательным является пост для расположения персонала в качестве локального пункта среди зоны для восстановления. Он должен быть расположен так, чтобы было видно первую и вторую зоны для восстановления. Этот пост должен быть максимально доступен для пациентов и их сопровождающих. Необходимо выделить место для компьютера и оргтехники.

Каждый пациент получает выписку с инструкциями, и ему могут выдать назначенные медикаменты. Место для реанимационной тележки с дефибриллятором, передвижного аппарата для аспирации и баллона с кислородом на тележке должно быть расположено рядом с постом для персонала с удобным доступом ко всем местам пребывания пациентов.

Помещение (или его часть), где персонал и/или сопровождающие могут приготовить легкие закуски и напитки, должно быть расположено рядом с зонами для восстановления.

Комната для собеседования

Большинство конфиденциальных обсуждений с пациентами, включающих взятие информированного согласия на эндоскопическое вмешательство, будет проводиться в комнатах для подготовки пациента. Однако должна быть предусмотрена комната для собеседования как место, где может собираться обширный анамнез и проводиться консультация в режиме большей конфиденциальности. Она должна быть расположена удобно для пациентов и их сопровождающих при поступлении в отделение и при выписке, чтобы способствовать легкому доступу к консультациям до и после вмешательства.

Размещение кабинета-офиса

Должны быть предусмотрены кабинеты для заведующего отделением, старшей медицинской сестры, врачей, медсестер и другого медицинского персонала. В кабинетах должен быть доступ к результатам лабораторных исследований и к интернету для обновления клинической информации. Клинический офис, в идеале, должен быть расположен рядом с зоной восстановления.

Расчет количества помещений, необходимых для отделения

Ежегодная рабочая нагрузка должна быть прогнозирована в местном масштабе, принимая во внимание прошлые и настоящие объемы и возможные изменения нагрузки в будущем в результате выхода новых рекомендаций и проведения скрининговых программ. Должна быть сделана прибавка времени для неотложных ситуаций (30 минут на одну смену) и для списка стажеров, когда пропускная способность будет снижена приблизительно на 40%. Мы рекомендуем рассчитывать пропускной объем по формулам, указанным на рис. 3 [3].

Пропускная способность одного кабинета будет зависть от вида эндоскопического вмешательства, кото-

Таблица 1. *Вид исследования и необходимое время для его проведения*

Исследование	Необходимое время
ЭГДС	15
Колоноскопия	30
ЭРХПГ	45
Эндоскопические операции или EUS	45

Таблица 2. *Нагрузка на эндоскопический кабинет*

Исследование	Запись (n)	Запись для стажеров (n)
ЭГДС	12	8
Колоноскопия	6	4
ЭРХПГ/ эндоскопические операции	4	3

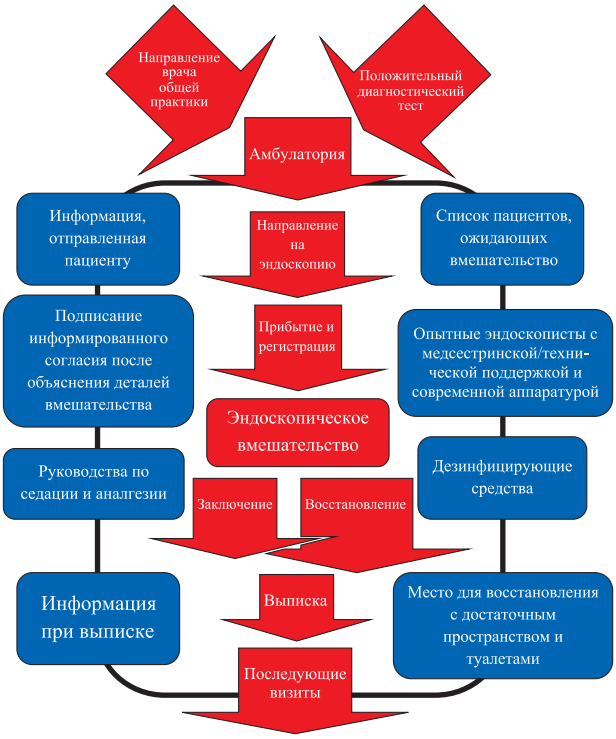

Рис. 9. Пути в эндоскопии

рое в нем проводится, и может быть оценена с помощью следующих расчетов. На каждый вид вмешательства отводится "единица эндоскопического времени" (15 минут)[10], в соответствии с его сложностью, как показано в табл. 1. Каждая "единица" должна учитывать еще 10-15 минут, чтоб надлежащим образом уложить пациента/вывезти его из эндоскопического кабинета, сменить оборудование и написать заключение. Если предположить, что чистое время вмешательства составит 3,5 часа вместе с резервированием "единиц" на неотложные эндоскопии, пропускная способность кабинета будет такова, как показано в табл. 2.

Если предположить 5-дневную рабочую неделю (за исключением неотложных случаев) с одной сменой для подготовки персонала и технического обслуживания, будет доступно 108 "единиц" на неделю для рутинных эндоскопических обследований. Работая 48 недель в год, это значение составит 5184 "единицы" ежегодно. Если половина осмотров будет предназначена для обучающих, общая пропускная способность будет составлять 4147 "единиц" ежегодно[11].

Например, если потребность вмешательств вместе составила 3000 ЕГДС, 5000 колоноскопий, 600 ЕРХПГ и 300 эндоскопических операций/ультразвуковых эндоскопий в год, при этом половина осмотров приходится на стажеров — то в отделении будет необходимо четыре эндоскопических кабинета. Однако, на практике в это время в больших клинических больницах Нидерландов, где проводятся ЕРХПГ, эндоскопические ультрасонографии и неотложные вмешательства, используется один кабинет приблизительно на 1000 обследований в год. В Индии некоторые отделения выполняют 3000 ЕРХПГ на кабинет в единственном помещении, работая в две смены по 6 дней в неделю, почти 10 часов в день.

Совместное использование с терапевтами, хирургами и педиатрами

Отделение эндоскопии также часто используется хирургами, терапевтами и педиатрами. У разных специалистов, использующих отделение, должен быть достаточный уровень квалификации[12].

Бюджет

Отделения эндоскопии быстро развивались с начала 1980-х годов. Бюджет должен быть соразмерным с радиологическими отделениями и/или операционными блоками. Размер бюджета должен зависеть от типа отделения: стандартное диагностическое отделение, или отделение для эндоскопических вмешательств. Бюджет для строительства новых отделений должен быть основан на соглашениях, стандартизированных на сегодняшний день, и не формироваться по остаточному принципу после других отделений. Важна также программа обновления специализированного оборудования, так как старое оборудование менее универсально и надежно, чем современное.

Выводы

Эндоскопическая служба — это комплексное клиническое направление с множеством элементов, влияющих на эффективность и качество обслуживания. Все эти элементы являются неотъемлемыми при планировании нового отделения (рис. 9).

Почти 25 лет назад Британская Ассоциация Гастроэнтерологии (BSG) предложила рекомендации о необходимости наличия минимум трех кабинетов для выполнения 3000 эндоскопических вмешательств в год [8-10]. Этот третий кабинет необходим для проведения рентгенологического обследования, такого, как ЕРХПГ, стентирования и дилатации пищевода, или для маневренности при оказании помощи в

[10] Во многих странах используется в качестве "единицы эндоскопического времени" 10 мин.

[11] Этот абзац указывает, что в наших условиях целесообразна двухсменная рутинная работа эндоскопического отделения для оптимизации использования дорогого оборудования. Преимущественно, после обеда целесообразно планировать колоноскопии.

[12] В данном случае имеется в виду возможность выполнения эндоскопических вмешательств врачами различных специальностей, получивших соответствующее образование (как и эндоскописты) и сертификат/ы на выполнение соответствующего/их вмешательства/в. В странах, где врачи других специальностей имеют право проведения эндоскопических вмешательств, в отделении работает как минимум один специалист эндоскопист, который руководит отделением в целом, контролируя работу других врачей из специальных пультовых, куда передается видеоизображение из всех кабинетов с двухсторонней радиосвязью. В условиях Украины эквивалентом является работа врачей (получивших сертификат эндоскописта) по совместительству, не менее как на 0,25 ставки эндоскописта под контролем специалистов эндоскопистов.

неотложных ситуациях. Дополнительная работа, в так называемом, “двух кабинетном” отделении прерывает запланированный на день прием пациентов. Объем обучения эндоскопии в ближайшие годы в государственных и частных клиниках также будет оказывать влияние на проектирование отделения [4, 10, 11]. Значительный недостаток в проектировании сегодняшних отделений эндоскопии — это наше неправильное прогнозирование увеличения объема и потенциального расширения вмешательств через 5-10 лет. Быстро растущее количество и сложность требуемых вмешательств оказывают нагрузку на эндоскопическую службу, проектирование отделения и менеджмент. При проектировании отделения эндоскопии самый трудный вопрос заключается в расчете необходимых площадей на ближайшие 10 лет. Потенциальное расширение вмешательств требует учета при строительстве отделения, чтобы была возможность приспосабливаться к росту, или расширяться за счет смежных помещений.

Эндоскопия в условиях клиники менее рациональна и требует больше площади, чем в амбулаторных условиях[13]. Это объясняется совместным наплывом стационарных и амбулаторных больных, и дополнительным временем для неотложных пациентов. Перспективой развития являются начавшие работу мобильные отделения в Индии, которые могли бы иметь большое значение в отдаленных районах Австралии, Африки, Китая, Бразилии, России и т.д. [5, 6, 11]. В данной статье изложены некоторые рекомендации для планирования современного отделения. При разработке этих руководств, приоритет отдавался комфорту и безопасности пациентов [12, 13].

[13] Данный вывод противоречит разделу посвященному месту расположения эндоскопического отделения. В наших условиях, при отсутствии современного эндоскопического оборудования, пока целесообразно концентрировать кадры и оборудование при крупных лечебных учреждениях.

Конфликт интересов

Авторы заявляют об отсутствии конфликта интересов касательно этой статьи.

Литература

1. Lennard-Jones J.E., Williams C.B., Axon A. et al. (1991) Provision of Gastrointestinal Endoscopy and related services for a district general hospital. Working party of the Clinical Services Committee of the British Society of Gastroenterology. Gut; 32: 95–105
2. Burton D., Ott B.J., Gostout C.J., DiMagno E.P. (1993) Approach to designing a gastrointestinal endoscopy unit. Gastrointest. Endosc. Clin. N. Am; 3: 525–540
3. Waye J.D., Rich M.E. (1990) Planning a Suite for Office and Hospital. 1st edn. Tokyo: Igaku-Shoin Medical Publishers.
4. Mulder C.J.J., Tan A.C., Huibregtse K. (1997) Guidelines for designing a unit: Report of the Dutch Society of Gastroenterologists. Endoscopy; 29: I–IV
5. Anderson D.W., Goldberg P.A., Algar U., Felix R., Ramesar R.S. (2007) Mobile colonoscopic surveillance provides quality care for hereditary nonpolyposis colorectal carcinoma families in South Africa. Colorectal Dis; 9: 509–514
6. Talukdar R., Reddy D.N. (2012) Making endoscopy mobile: A novel initiative for public healthcare. Endoscopy; 44: 186–189
7. Marmarinou J. (1990) The autonomous endoscopy unit — designing it for maximum efficiency. AORN J; 51: 764–773
8. Axon A.T.R. (1989) Staffing of endoscopy units. Acta Endoscopica; 19: 213–216
9. Lennard-Jones J.E. (1989) Staffing of a combined general medical service and gastroenterology unit in a district general hospital. Gut; 30: 546–550
10. Burnham W.R., Lennard-Jones J.E., Sladen G.E. (1987) Report of a working party on the staffing of endoscopy units. Gut; 28: 1682–1685
11. Marasco J.A., Marasco R.F. (2002) Designing the ambulatory Endoscopy center. Gastrointest. Endosc. Clin. N. Am; 12: 185– 204
12. Faigel D.O., Cotton P.B. (2009) The London OMED position statement for credentialing and quality assurance in digestive endoscopy. Endoscopy; 41: 1069–1074
13. Beilenhoff U., Neumann C.S. (2008) ESGE-ESGENA Guideline: Cleaning and disinfection in gastrointestinal endoscopy. Endoscopy; 40: 939–957

МІНІСТЕРСТВО ОХОРОНИ ЗДОРОВ'Я УКРАЇНИ

АСОЦІАЦІЯ ЛІКАРІВ-ЕНДОСКОПІСТІВ УКРАЇНИ

УКРАЇНСЬКИЙ ФОНД ПІДТРИМКИ ТА РОЗВИТКУ НЕЙРОЕНДОСКОПІЇ ТА ЕНДОСКОПІЧНОЇ НЕЙРОХІРУРГІЇ

VII симпозіум
асоціації лікарів-ендоскопістів України

«СУЧАСНА ДІАГНОСТИЧНА ТА ЛІКУВАЛЬНА ЕНДОСКОПІЯ»

22 — 23 травня 2014 р., м. Одеса, Україна

спонсор видання матеріалів сімпозіуму:
КИЇВСЬКИЙ КЛІНІЧНИЙ ГОСПІТАЛЬ

© Український журнал малоінвазивної та ендоскопічної хірургії
(2014) Vol. 18; 2-3: 40-52

МАТЕРІАЛИ VII СИМПОЗІУМУ АСОЦІАЦІЇ ЛІКАРІВ-ЕНДОСКОПІСТІВ УКРАЇНИ «СУЧАСНА ДІАГНОСТИЧНА ТА ЛІКУВАЛЬНА ЕНДОСКОПІЯ»

22 — 23 травня 2014 р., м. Одеса, Україна

ПЕРШИЙ ДОСВІД ВИКОРИСТАННЯ СУЧАСНИХ ЕНДОСКОПІЧНИХ ТЕХНОЛОГІЙ ПРИ ДІАГНОСТИЦІ ТА ЛІКУВАННЯ РАННЬОГО РАКУ ШЛУНКА

Бурий О.М., Гомоляка І.В., Атаманський І.М., Терешкевич І.С., Ганжа В.О.
Національний інститут хірургії та трансплантології ім. О.О. Шалімова НАМН України, м. Київ, Україна

Діагностика та лікування раннього раку шлунка є актуальною проблемою медицини. Сучасні ендоскопічні технології при певному досвіді дозволяють покращити діагностику раннього раку шлунка та провести ендоскопічні методи лікування EMR *(endoscopic mucosal resection)* чи ESD *(endoscopic submucosal dissection)*. Нами останнім часом використовується ендоскопічне обладнання фірми *Olympus* (Японія), а саме ендоскопічні відеоцентри *EVIS EXERA II* та *EVIS EXERA III*. Дані ендоскопічні системи дають можливість отримати ясне, чітке зображення високої роздільної здатності (HDTV 1080p), використання технології вузькоспектрального світла (NBI) дозволяє більш чітко оглянути судинний малюнок та рельєф поверхні слизової оболонки та більш досконало вивчити зміни слизової оболонки. Подвійний фокус *(Dual Focus)*, подвійна оптична технологія — дозволяє вибрати потрібну глибину різкості та вивчити слизові зміни та мікросудинний малюнок. Вузькоспектральна ендоскопія (*Narrow band imaging* — NBI) — це оптична технологія, в основу якої покладені спеціальні оптичні фільтри. Режим NBI призначений для огляду тканин у вузькому спектрі світла з певною довжиною хвиль, які на відміну від звичайного білого світла поглинаються виключно кров'ю (дані хвилі добре поглинаються гемоглобіном). Довжина хвилі білого світла, яке використовується при звичайному огляді, варіює від 400 нм до 700 нм. У вузькоспектральному світлі використовується переважно дві світлові хвилі довжиною 415 нм та 540 нм. (рис. 1). Це дозволяє отримувати детальну інформацію стосовно судинного малюнка слизової оболонки, виявляти характерні патологічні зміни слизової. При ранніх формах раку під час огляду в режимі NBI відмічаються порушення судинного малюнку, які проявляються у потовщені, звивистості та хаотичному розташуванні судин.

З моменту виникнення внутрішньо просвітньої ендоскопії розроблялись все нові та нові методи та інструменти для видалення слизових та підслизових новоутворень шлунку. На теперішній час існують методи від простої ендоскопічної поліпектомії і до ендоскопічного видалення повної товщі стінки з інвазивним новоутворенням. Нами широко використовується метод ендоскопічної резекції слизової (EMR, а також впроваджено новий метод ендоскопічної резекції слизової з дисекцією підслизового шару — (ESD). Ендоскопічна дисекція використовується для видалення пухлини розмірами більш ніж 2,0 см, оскільки ендоскопічна резекція не дає гарантій видалення інвазивних пухлинних клітин у підслизовий шар та у власний м'язовий шар слизової оболонки. Загально прийняте положення для проведення ESD — відсутність метастазів та відсутність інвазії пухлини при якій глибина її не має виходити за власну м'язову пластинку слизової (500 мікрон).

В Національному інституті хірургії та трансплантології ім. О.О. Шалімова з 01.03.2013 року по 31.01.2014 року було проведено 184 обстежень за допомогою ендоскопічного відеоцентру *EVIS EXERA III* із використанням ендоскопу — *GIF-HQ190*. Із 184 обстежень було діагностовано 17 тонкокишкових метаплазій шлунка, 4 товстокишкових метаплазій та 4 ранніх рака без інвазії у підслизовий шар. Наявність інвазії визначалась проведенням ендосонографії. Чотирьом хворим з раннім раком шлунка було проведено ESD. У 90% випадках при огляді у вузькоспектральному світлі, ендоскопічні діагнози були гістологічно підтверджені.

У якості ілюстрації наводимо клінічний приклад. Хвора Ч. 82 р. іст. хв. № 7024. Звернулась амбулаторно для профілактичного обстеження. При ендоскопічному огляді у білому світлі із використання *Dual Focus* було діагностовано неоплазію 0-IIc (рис. 2 а). При огляді даної ділянки слизової у вузькоспектральному світлі із використанням *Dual Focus* стає видимою мікросудинна сітка із хаотично розташованими, скупченими, потовщеними мікросудини, що дає підстави запідозрити аденокарциному (рис. 2 b).

Для визначення можливої інвазії було проведено ендосонографію апаратом *Olympus EU-ME1* з використанням механічного датчика *UM-3R* 20MHz (рис. 3).

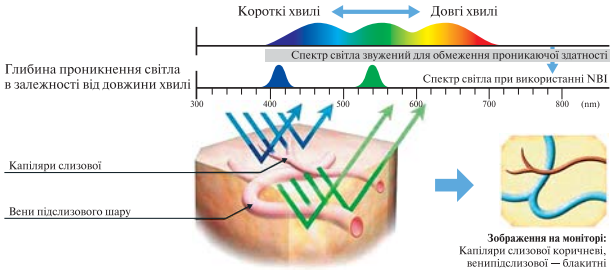

Рис. 1. Принцип роботи режиму NBI
(www.intechopen.com/books/endoscopy/narrow-band-imaging-nbi-endoscopic-method-for-detection-of-head-and-neck-cancer)

Рис. 2. Неоплазія 0-IIc при огляді у білому світлі при ближньому фокусі **(A)**, та неоплазія 0-IIc при огляді у режимі NBI у ближньому фокусі **(B)**.

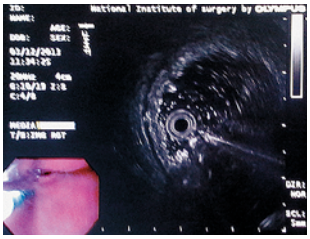

Рис. 3. На зображені ендосонографії відмічається відсутність інвазії у підслизовий шар.

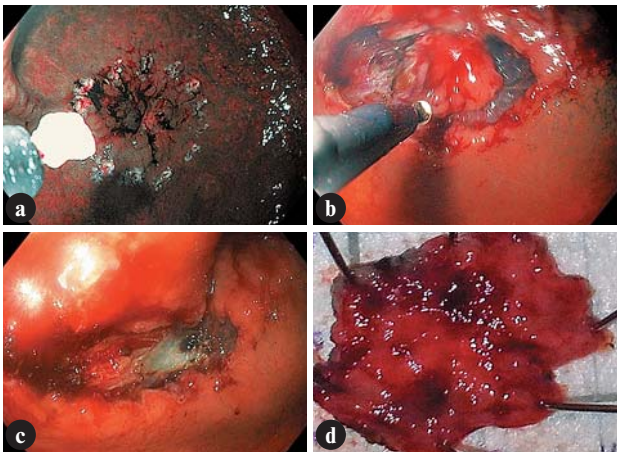

Рис. 4. A: Маркування неоплазії 0-IIc; **B:** Формування циркулярного розрізу ножем *«hook knife»* проведення дисекції у підслизовому шарі ножем *«IT knife»*; **C:** Пострезекційний дефект слизової оболонки; **D:** макропрепарат видаленого єдиним блоком раннього раку шлунка.

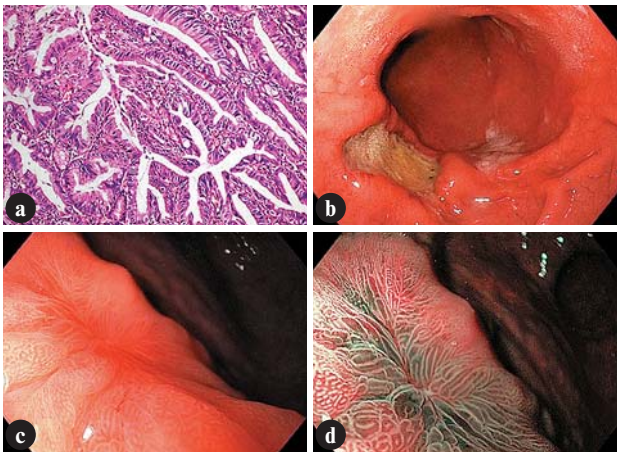

Рис. 5. A: Гістологічний препарат — високодиференційована аденокарцинома; **B:** Контроль пострезекційної ділянки через 7 днів; **C:** Контроль через три місяці у білому світлі при ближньому фокусі; **D:** Через три місяці в режимі NBI при ближньому фокусі.

Після виключення інвазії у м'язовий шар прийнято рішення про видалення неоплазії одним, цілим блоком, методом ESD. Для проведення підслизої дисекції проведено демаркаційну лінію між патологічною слизовою та слизовою без патологічних змін (рис. 4 a). Через інжектор введено фізіологічний розчин NaCl забарвлений індігокарміном 0,3% у кількості 0,1мл. на 100 мл. розчину. Сформовано підслизову подушку ділянки слизової яка підлягає ендоскопічному видаленню. Під час проведення циркулярного розрізу ножем *«hook knife»*, по лівому контуру відкрилась кровотеча. Нами було проведено гемостатичні заходи, а саме коагуляція судини інструментом *Coagrasper* (щипці для захвату судини та її коагуляції) та аргоноплазмова коагуляція. Кровотечу було зупинено та проведено підслизове препарування ножем *«IT knife»* (рис. 4 b). Після відшарування патологічної слизової оболонки від підслизової основи утворився пострезекційний дефект слизової оболонки (рис. 4 c). Резектовану ділянку слизової видалено назовні для гістологічного дослідження (рис. 4 d). Гістологічне дослідження: високодиференційована аденокарцинома (рис. 5 a). Через сім днів був проведений ендоскопічний огляд. На момент огляду відмічається виразковий дефект без ознак кровотечі, із нашаруванням фібрину (рис. 5 b). При огляді через три місяці виразковий дефект слизової оболонки загоївся, слизова у місці видалення має рубцеві зміни та ендоскопічні ознаки хронічного запалення, при огляді у режимі NBI патологічні судини не відмічаються (рис. 5 c, d).

Таким чином, огляд у вузькоспектральному світлі розширює можливості діагностичної ендоскопії. Дана методика покращує якість обстеження та дозволяє краще диференціювати мінімальні вогнища дисплазії та отримувати прицільну біопсію. Впровадження методу резекції слизової оболонки з дисекцією у підслизовому шарі, дозволяє проводити органозберігаючі операції при ранньому раку шлунка, значно скорочує ліжко-день та кількість ускладнень.

ДОСВІД ВПРОВАДЖЕННЯ КАПСУЛЬНОЇ ЕНДОСКОПІЇ — НОВОГО МЕТОДУ ОЦІНКИ СТАНУ ШЛУНКОВО-КИШКОВОГО ТРАКТУ

Вох В.С., Ступницький А.І., Артюшенко М.Є.
Медичний центр Святої Параскеви, м. Львів, Україна

Вступ. Капсульна ендоскопія — сучасний, високоінформативний метод діагностики захворювань ШКТ. На відміну від традиційної ендоскопії огляд ШКТ відеокапсулою відбувається без інсуфляції повітря, в «природних» умовах.

Мета роботи. Вивчення можливостей капсульної ендоскопії в діагностиці захворювань різних відділів ШКТ, її достовірність в порівнянні з іншими методами.

Матеріали та методи. Дослідження проводилося із застосуванням капсульної системи ОМОМ *(Chongqing Jinshan Science & Technology Group)*. Компоненти капсульної системи ОМОМ: інтелектуальна капсула, пояс з антенами і пристроєм запису зображення (рекордер), робоча станція для обробки відео. Відеокапсула проходячи по ШКТ виконує по 2 знімки за секунду і надсилає отриману інформацію на рекордер. Далі відео переноситься на робочу станцію, на якій лікар аналізує записане дослідження і формує клінічний звіт. Дослідження проводились за відсутності явних ознак порушення ковтання, кишкової непрохідності. Підготовка пацієнтів препаратами «Фортранс», «Еспумізан». В 2013 р. було обстежено 10 пацієнтів (в т. ч. 2 жінки), віком 20-63 роки (середній вік 42,7 роки). 9 пацієнтам було проведено езофагогастродуоденоскопію і колоноскопію, інші види діагностичних обстежень. Через 1 і 7 днів після діагностики пацієнтів розпитували по телефону, чи не виникали у них які-небудь побічні реакції.

При поступленні пацієнти висловлювали наступні скарги: хронічний біль в животі — 4 (40%), домішки крові в калі та/або виділення рідкого чорного калу — 4 (40%), проноси — 5 (50%), метеоризм — 2 (20%), виділення слизу — 1 (10%), закрепи — 1 (10%), періодичне підвищення температури тіла до 37,3°С — 1 (10%), зниження маси тіла — 1 (10%). 1 пацієнт звернувся для уточнення рівня виникнення кишкової непрохідності. 1 пацієнт звернувся на скринінгове обстеження тонкого кишківника (в анамнезі часткова резекція тонкого кишківника після травматичного ушкодження).

Результати. Діагностовано патологію: еритематозна гастропатія — 1; ерозивна гастропатія — 6; ерозивна дуоденопатія — 5; дуодено-гастральний рефлюкс — 2; ерозивний ентерит — 8; ерозивний коліт — 1; стороннє тіло тонкої кишки — 1; GIST здухвинної кишки? — 1; ксантома тонкої кишки — 4; ектазія судин тонкої кишки — 1; гіперплазія лімфатичних фолікулів здухвинної кишки — 4; сповільнення проходження капсули нижче дуоденум — 1 (у пацієнта з КТ ознаками тонкокишкової непрохідності зумовленої внутрішньою лівобічною парадуоденальною килою (внаслідок зміщення петель тонкого кишківника латеральніше 4-ої частини дуоденум через *Landzert's fossa*); синдром Пейтца-Егерса — 1; шлункова кровотеча? — 1.

Рис. 1. Ектазія судин тонкої кишки 1б за Yano-Yamamoto (2008).

Рис. 2. Ерозії товстої кишки.

Рис. 3. Поліп тонкої кишки на ніжці.

Рис. 4. Поліп тонкої кишки.

Діагностована патологія тонкого кишківника у цій групі складає 90% (9 пацієнтів), у деяких хворих було виявлено комбіновану патологію або ускладнення одного процесу іншим.

Заключення. На основі порівняння результатів капсульної ендоскопії з даними інших обстежень можна стверджувати про її високу безпечність, достовірність і специфічність.

СОВРЕМЕННАЯ ЭНДОСКОПИЧЕСКАЯ МИКРОХИРУРГИЯ В ЛЕЧЕНИИ ОПУХОЛЕЙ ПРЯМОЙ КИШКИ

Грубник В.В., Дегтяренко С.П., Воротынцева К.О.
Одесский национальный медицинский университет, г. Одесса, Украина

Введение. Рак прямой кишки является распространенным заболеванием среди различных стран мира, занимая 4-5% от общего количества рака и 40-50% от рака колоректальной локализации. Эндоскопическое обнаружение и удаление аденом прямой кишки предотвращает развитие ректального рака, тем самым является единственным надежным метод профилактики его развития. Трансанальная эндоскопическая микрохирургия (ТЭМ) является минимальной инвазивной хирургической техникой, которая была разработана и предложена немецким хирургом Buess в 1980-х годах. Данная операция выполняется при локализации процесса в средней и верхней части прямой кишки.

Цель работы. Изучение результатов и осложнений трансальных эндоскопических микрохирургических операций при различных патологиях прямой кишки.

Материалы и методы. В период с 2009 по 2014 года на базе Одесской областной клинической больницы было проведено сравнительное исследование, включающее 74 пациента которым были выполнены трансанальные эндоскопические микрохирургические операции. При этом у 12 больных до операции был выявлен рак прямой кишки на ранних стадиях (Tis, 1-2N_0M_0), у 16 пациентов после операции по постоянным гистологическим препаратам была выявлена малигнизация, и у остальных 46 пациентов были доброкачественные опухоли прямой кишки. Средний возраст пациентов составил 69 лет. Показаниями к операции были аденомы и ранние стадии рака прямой кишки. При этом у 4-х больных после первичной операции, при контроле от 6 до 12 месяцев, образовывались новые полипы, которые также были удалены с использованием ТЭМ операций. Рак прямой кишки на ранних стадиях (Tis, 1-2N0M0, I стадия) был выявлен у 29 пациентов.

Результаты. Средняя длительность операции составила 60 минут (от 15 до 240 мин.). Конверсия была выполнена у 1 пациента из-за перфорации прямой кишки. Дефект слизистой удалось восстановить в 27 случаях после полной резекции опухоли. В послеоперационном периоде у 8 пациентов было кровотечение из послеоперационной раны прямой кишки. У 3 пациентов было нагноение послеоперационной раны. При гистологическом исследовании из 74 аденом, малигнизация в высоко дифференцированные аденокарциномы выявлена у 3 пациентов, умереннодифференцированные у 29 пациентов, у остальных пациентов были тубуловорсинчатые аденомы. При наблюдении в сроки от 12 до 60 месяцев было диагностировано 5 случаев рецидивов аденом и 2 рака прямой кишки. При этом средний диаметр удаленной опухоли составил 5 см (от 3 до 12 см).

У больных с ранним раком прямой кишки после иссечения опухоли обязательно проводили адъювантную лучевую и регионарную химиотерапию. От адъювантной лучевой терапии отказались двое больных, и у них наблюдался рецидив заболевания через 26 и 32 месяца.

Выводы. Операции ТЭМ являются эффективным радикальным методом лечения доброкачественных опухолей прямой кишки и тщательно отобранных небольших T_1 аденокарцином. Данные операции сопровождаются низким процентом послеоперационных осложнений, с сохранением качества жизни больных.

ТРУДНЫЙ ХОЛЕДОХОЛИТИАЗ. ВОЗМОЖНОСТИ КОМБИНИРОВАННЫХ МАЛОИНВАЗИВНЫХ ВМЕШАТЕЛЬСТВ

Грубник В.В., Герасимов Д.В.

Одесский государственный медицинский университет. Одесская областная больница, г. Одесса, Украина

Вступление. При поступлении больных с холедохолитиазом, холангитом, механической желтухой перед эндоскопистом стоит задача добиться адекватной декомпрессии желчного дерева в кратчайший срок. Однако одномоментное освобождение холедоха не всегда удается: кровоточивость после папиллотомии затрудняет дальнейшие манипуляции, заставляет их отсрочить; большой размер и количество камней; трудности эндоскопического доступа (атипичное расположение Фатерова соска, расположение его в дивертикуле, состояние после резекции желудка по Б-2, стенозирование привратника и постбульбарных отделов); несоответствие размеров конкремента и пути извлечения (стриктура ниже расположения конкремента, тубулярное стенозирование дистального отдела холедоха); внутрипеченочный литиаз; плохая переносимость пациентом эндоскопии. При вышеуказанных сложностях приходится прибегать к сочетанному применению малоинвазивных методик.

Материалы и методы. Выполнение холангиостомии на первом этапе позволяет устранить желчную гипертензию, снизить уровень желтухи, купировать явления холангита, что ведет к стабилизации состояния больного, позволяет выполнять последующие действия поэтапно и даже в амбулаторном режиме.

Выполненный чрезкожно холангиостомический канал расположен на одной оси с холедохом, обеспечивает свободный доступ ко всем его отделам. Через широкий холангиостомический канал, возможно, введение мощных инструментов для литотрипсии, манипуляции и захват конкрементов возможны даже при плотном обхватывании конкремента стенками холедоха, плотном заполнении конкрементами просвета. Между сеансами литотрипсии в холедох устанавливался наружно-внутренний стент 15 Fr. Наружный конец стента закрывался пробкой, несколько раз в день производилось промывание холедоха от детрита и фрагментов. Интервал между сессиями литотрипсии составлял от двух дней до двух недель. Фрагменты подходящего диаметра извлекали эндоскопически корзинкой Дормиа после предшествующей папиллотомии. При невозможности эндоскопического доступа, стриктурах, тубулярном стенозе — после баллонной дилатации дистальных отделов, низводили в кишку с помощью баллона, введенного через катетер достаточной жесткости.

Для полного устранения конкрементов потребовалось от двух до четырех сессий литотрипсии с последующим извлечением фрагментов и вымыванием детрита через наружно внутренний стент. При констатации полного устранения конкрементов, нормализации пассажа желчи в кишку — стент извлекали. После дилатации рубцовой стриктуры, тубулярного стеноза — стент оставляли на срок 0,5-1 год.

Результаты. Сочетанные малоинвазивные вмешательства мы выполнили у 63 больных с холедохолитиазом. Среди больных преобладали женщины, возраст больных был от 38 до 87 лет. средний возраст составил 67,7±6,5 лет. Из 63 больных у 39 ранее была выполнена холецистэктомия. У 15 пациентов была интраоперационная травма желчных протоков с формированием рубцовых стриктур. 7 пациентов ранее перенесли реконструктивные операции по поводу травмы желчных протоков с последующим рестенозированием. У 14 пациентов на фоне рубцовых стриктур и сужений внепеченочных желчных протоков имелись конкременты во внутрипеченочных желчных протоках.

Чрезкожные вмешательства удалось произвести у всех 63 пациентов. Для удаления конкрементов у 43 пациентов выполнялась механическая литотрипсия антеградно. У всех кроме 2 больных с рубцовыми стриктурами удалось произвести дилатацию и стентирование места сужения. У 9 пациентов после стабилизации состояния успешно произвели холецистэктомию и удаление конкрементов из холедоха. У 52 больных благодаря использованию комбинированных малоинвазивных методик удалось полностью удалить все конкременты из желчных протоков и ликвидировать механическую желтуху. 2 пациента умерли от прогрессирующей печеночной недостаточности, несмотря на адекватное дренирование. Осложнения возникли у 4 из 53 больных: у 2 — подтекание желчи в брюшную полость, у 2 наблюдалась гемобилия. Все осложнения были купированы консервативными мероприятиями.

Выводы. Комбинированные малоинвазивные вмешательства создают возможности для оказания помощи больным с холедохолитиазом, являющимся функционально неоперабильными при трудностях традиционного эндоскопического вмешательства, являются высокоэффективными и достаточно безопасными методиками.

ЛАПАРОСКОПИЧЕСКАЯ КАРКАСНАЯ НЕНАТЯЖНАЯ ПЛАСТИКА ГИГАНТСКИХ ГРЫЖ ПИЩЕВОДНОГО ОТВЕРСТИЯ ДИАФРАГМЫ НОВЫМ СЕТЧАТЫМ ТРАНСПЛАНТАТОМ

Грубник В.В., Малиновский А.В., Каташинский О.Ю.

Одесский национальный медицинский университет, г. Одесса, Украина

Вступление. Частота рецидивов после существующих на сегодня методик аллопластики гигантских (с площадью пищеводного отверстия диафрагмы (ППОД) более 20 см^2) грыж пищеводного отверстия диафрагмы (ГПОД) достигает 40%.

Цель работы. Изучение среднесрочных результатов пластики гигантских грыж с помощью нового трансплантата, основанного на принципе каркасной ненатяжной пластики.

Материалы и методы. С ноября 2010 по февраль 2013 гг. по новой методике было прооперировано 44 пациента с гигантскими ГПОД II, III и IV типов. Средняя ППОД составила 37,5±15,6 (21,7-75,4) см^2 (рис. 1). Трансплантат *Rebound HRD-Hiatus hernia* представляет собой облегченную ПТФЕ стеку треугольной формы с вырезкой для пищевода (в форме сердца) размером 5,5×6,0 или 4,5×5,5 см, натянутую на нитиноловую рамку с памятью формы (рис. 2). Он фиксировался к краям пищеводного отверстия диафрагмы позади пищевода 3-5 узловыми швами, таким образом обеспечивая реальную ненатяжную пластику (рис. 3). У всех пациентов выполнена фундопликация по Ниссену с фиксацией манжетки к диафрагме таким образом, чтобы избежать прямого контакта трансплантата с пищеводом. Результаты оценивались с помощью 10-бальных визуальных аналоговых шкал, опросника качества жизни *GERD-HRQL*, эндоскопического исследования с оценкой степени рефлюкс-эзофагита по Лос-Анджелесской классификации, рентгенологического исследования, в т. ч. трехмерной рентгеноскопии с помощью аппарата для ангиографии (рис. 4), суточного внутрипищеводного pH-мониторинга с расчетом индекса *DeMeester.*

Результаты. Среднее время постановки трансплантата составило 24,8±5,6 минут (15-35). Интраоперационных осложнений не было. Средний послеоперационный койко-день составил 5,0±1,5 (1-8) дней. Средне-срочные результаты изучены у 27 пациентов в среднем через 14,1±5,0 (6-24) мес. Анализ симптомов по визуальным аналоговым шкалам до и после операции показал достоверное снижение интенсивности изжоги, болей, дисфагии и внепищеводных симптомов. Качество жизни по шкале *GERD-HRQL* достоверно улучшилось. Рефлюкс-эзофагит стадии LA A и B после операции присутствовал только у 2 больных, в то время как перед операцией он отсутствовал лишь у 9% пациентов. Индекс *DeMeester* и время пассажа бария по пищеводу достоверно снизились. При рентгенологическом обследовании истинных анатомических рецидивов не было. Было обнаружено 2 ложных анатомических рецидива. Имело место 2 симптомных и 1 бессимптомный функциональный рецидив. Длительной функциональной дисфагии и стриктур пищевода не было ни в одном случае.

Рис. 1. Грыжевой дефект с ППОД 66 см^2 до пластики.

Рис. 2. Облегченный ПТФЭ трансплантат с периферическим нитиноловым каркасом.

Рис. 3. Фиксация трансплантата.

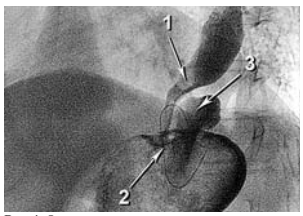

Рис. 4. Оценка анатомических результатов с помощью контрастной 3D-рентгеноскопии: **1** — пищевод, **2** — рентгенконтрастный нитиноловый каркас трансплантата, располагающийся под диафрагмой, **3** — задний участок фундопликационной манжетки, располагающийся между трансплантатом и пищеводом.

Заключение. При оценке средне-срочных результатов, новая методика характеризуется отсутствием истинных анатомических рецидивов и пищеводных осложнений, и требует дальнейшей разработки и сравнения со стандартными методиками.

РОЛЬ ЛАПАРОСКОПИЧЕСКОЙ ФУНДОПЛИКАЦИИ В ЛЕЧЕНИИ ПИЩЕВОДА БАРРЕТТА

Грубник В.В., Иляшенко В.В., Грубник В.В., Сергеева А.С.
Одесский национальный медицинский университет, кафедра хирургии №1, г. Одесса, Украина

Пищевод Барретта (ПБ) составляет около 6% из всех заболеваний ЖКТ. Ежегодный риск развития аденокарциномы у больных ПБ составляет 0,5%.

Цель работы. Изучение роли лапароскопической фундопликации (ЛФ) в комплексном лечении больных с ПБ.

Материалы и методы: за 2012-2013 годы под наблюдением было 17 больных с ПБ (11 мужчин и 6 женщин) в возрасте от 38 до 69 лет. Исследование было проспективным. Все больные были разбиты на две группы: больные 1 группы, состоявшей из 7 человек, получали эндоскопическое лечение в виде эндоскопической абляции (ЭА) слизистой пищевода с помощью аргонно-плазменной коагуляции. 2 группа состояла из 10 пациентов. Им выполнялась ЭА измененной слизистой пищевода с помощью аргонно-плазменной коагуляции, а затем через несколько недель производилась лапароскопическая фундопликация по Ниссену. Все больные имели аксиальные грыжи пищеводного отверстия диафрагмы 1-2 степени.

Результаты. Гастроэнтерологический индекс качества жизни был достоверно выше у 2 группы больных. Индекс *DeMeester* у больных 1 группы через 12-18 месяцев после эндоскопического лечения был в 8-15 раз выше нормы. Больные 1 группы продолжали жаловаться на изжоги и дисфагию, несмотря на медикаментозное лечение.

Больные 2 группы, перенесшие фундопликацию по Ниссену с последующей ЭА измененной слизистой пищевода в отдаленные сроки после операции чувствовали себя значительно лучше, нежели больные 1 группы. Из 10 больных 2 группы у 8 индекс *DeMeester* был в пределах нормы, у 2-х больных индекс *DeMeester* был в 2-3 раза выше нормы. Рецидив ПБ был выявлен только у одного больного после ЛФ.

Выводы. ЭА слизистой пищевода у больных с ПБ с помощью аргонно-плазменной коагуляции является достаточно эффективным методом лечения больных с ПБ. Комплексное лечение больных с ПБ должно включать как ЭА измененной слизистой пищевода, так и лапароскопическую фундопликацию по Ниссену.

ЛАПАРОСКОПИЧЕСКАЯ ПЛАСТИКА ГРЫЖ ПИЩЕВОДНОГО ОТВЕРСТИЯ ДИАФРАГМЫ: ОТДАЛЕННЫЕ РЕЗУЛЬТАТЫ И НОВАЯ КЛАССИФИКАЦИЯ

Грубник В.В., Малиновский А.В., Ковальчук П.И.
Одесский национальный медицинский университет, г. Одесса, Украина

Введение. После пластики больших и гигантских грыж пищеводного отверстия диафрагмы частота рецидивов достигает 42%. Аллопластика снижает процент рецидивов, но несет риск пищеводных осложнений.

Цель исследования. Анализ отдаленных результатов различных методик лапароскопической пластики грыж пищеводного отверстия диафрагмы в зависимости от площади пищеводного отверстия диафрагмы (ППОД) и на основании этого разработка новой классификации.

Материалы и методы. Проанализированы результаты 787 операций (фундопликация — только по Ниссену). Пациенты были разделены на 3 группы в зависимости от HSA. I группа — 343 пациентов с ППОД < 10 см² (малые грыжи), которым выполнялась крурорафия. II группа — 358 пациентов с ППОД 10-20 см² (большие грыжи), которым выполнялась как крурорафия (Подгруппа А) или аллопластика (Подгруппа Б). В этой подгруппе использовалась либо *on-lay* пластика полипропиленовой сеткой *ProleneÔ*, либо оригинальная методика *sub-lay* пластики облегченной частично рассасывающейся сеткой *UltraproÔ*. Ключевым моментом пластики является расположение трансплантата треугольной формы позади ножек диафрагмы так, чтобы его край не контактировал с пищеводом, с последующей крурорафией, закрывающей трансплантат (рис. 1, 2). III группа — 86 пациентов с ППОД > 20 см² (гигантские грыжи), которым выполнялась только аллопластика. Эта группа была разделена на подгруппы, как и II группа.

Результаты. В I группе было 3,5% больных с рецидивами и 1,9% больных с дисфагией. В группе II было 7,1% больных с рецидивами и 6,5% больных с дисфагией. Сравнивая рецидивы в I группе с II подгруппой II группы, мы получили достоверные отличия в пользу I группы. Сравнивая рецидивы между подгруппами II группы мы получили достоверные отличия в пользу подгруппы В. Оригинальная методика по сравнению с пластикой полипропиленовым трансплантатом уменьшает частоту дисфагии. В группе III было 19% больных с рецидивами и 8,8% больных с дисфагией. Сравнение между подгруппами III группы дало результаты аналогичные II группе. Факторный анализ соотношения HSA и частоты рецидивов в группах и подгруппах показал, что выбранные пограничные уровни (10 и 20 см²) для разделения грыж на 3 класса четко соответствуют резкому увеличению частоты рецидивов в каждом из классов (рис. 3, 4).

Выводы.

1. Анализ отдаленных результатов обосновывает новую классификацию.
2. Мы рекомендуем измерять ППОД и использовать соответствующую классификацию.
3. Оптимальным методом пластики малых грыж является крурорафия.
4. При больших грыжах оригинальная методика *sub-lay* пластики облегченной частично рассасывающейся сеткой представляется наилучшей.

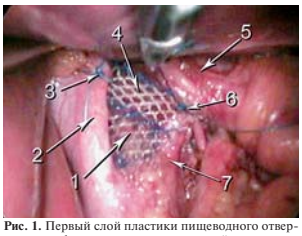

Рис. 1. Первый слой пластики пищеводного отверстия диафрагмы по оригинальной методике: **1** — пищеводное отверстие диафрагмы, **2** — правая ножка диафрагмы, **3** — узловой шов, фиксирующий трансплантат к правой ножке диафрагмы, **4** — сетчатый трансплантат, **5** — пищевод, **6** — узловой шов, фиксирующий трансплантат к левой ножке диафрагмы, **7** — левая ножка диафрагмы.

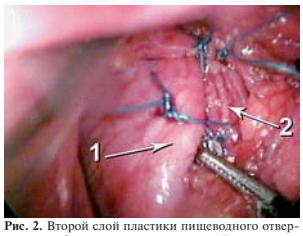

Рис. 2. Второй слой пластики пищеводного отверстия диафрагмы по оригинальной методике: **1** — правая ножка диафрагмы, **2** — левая ножка диафрагмы, полностью фиксированная к правой с полным закрытием трансплантата.

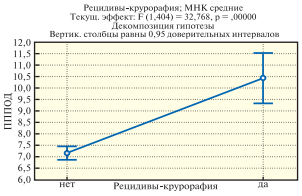

Рис. 3. Диаграмма факторного анализа, отражающая пороговый уровень ПППОД — более 9,4 см², по достижении которого достоверно увеличивается частота рецидивов при крурорафии.

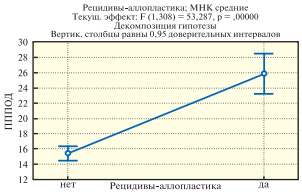

Рис. 4. Диаграмма факторного анализа, отражающая пороговый уровень ПППОД — более 22,7 см², по достижении которого достоверно увеличивается частота рецидивов при аллопластике.

5. При гигантских грыжах оригинальная методика дает результаты, соответствующие литературе, но эти результаты требуют улучшения.

МАЛОИНВАЗИВНЫЕ МЕТОДЫ ЛЕЧЕНИЯ БОЛЬНЫХ С КРОВОТЕЧЕНИЕМ ПРИ ПОРТАЛЬНОЙ ГИПЕРТЕНЗИИ ОБУСЛОВЛЕННОЙ ЦИРРОЗОМ ПЕЧЕНИ

Грубник Ю.В., Юзвак А.Н., Фоменко В.А. Грубник В.Ю.
Одесский национальный медицинский университет. г. Одесса, Украина

Лечение больных с кровотечением из варикозно-расширенных вен при портальной гипертензии обусловленной циррозом печени является актуальной и сложной задачей современной гепатологии. По данным литературы летальность при первом кровотечении достигает 45-50%, а при повторных кровотечениях из варикозно-расширенных вен достигает 80-90%.

Поэтому, внедрение в повседневную практику новых методов остановки кровотечений, на фоне проведения гепатотропной терапии является актуальным у больных с циррозом печени.

Методы и материалы. Нами проанализировано лечение 370 больных с кровотечением из варикозно-расширенных вен пищевода обусловленных циррозом печени. Причиной цирроза печени у 220 больных был перенесенный гепатит В и С, у 110 больных злоупотребление алкоголем, у 40 больных был вызван другими причинами. Возраст пациентов был от 26 до 79 лет, мужчин было 68%, женщин 32%. Степень тяжести цирротического процесса оценивали по классификации *Child Pugh*. Больных со стадией цирроза *Child Pugh* А было 140, В — 130, С — 100. Кровотечение тяжелой степени было в 126 случаях, средней — в 171, легкой степени — в 73. Из 280 пациентов 296 больным произведен эндоскопический гемостаз. У 140 пациентов было выполнено эндоскопическое склерозирование, у 131 эндоскопическое лигирование, а у 20 больных эндоскопическое пломбирование фибриновым клеем, 5 больным было произведено постановка стента.

У 107 больных с циррозом печени и портальной гипертензией нами была использована эндоваскулярная эмболизация селезеночной артерии в различных вариантах редукции кровотока.

У 42-х пациентов, нами проводилась лапароскопическая деваскуляризация, проксимального отдела желудка и абдоминальной части пищевода, заключающаяся в прошивании сосудов питающих абдоминальную часть пищевода, пересечение и коагуляцию коротких сосудов желудка, клипировние левой желудочковой артерии и вены.

В 15 случаях после остановки кровотечения нами производилось лапароскопическая имплантация обогащенной тромбоцитами плазмы (ОТП) в участки печени с наиболее выраженным циррозом. Данная методика была опробована на 87 крысах и показала высокую эффективность в обратном развитии процесса фиброза печени.

Результаты. Анализируя полученные данные, следует отметить, что при применении эндоскопического локального гемостаза у 296 больных эффективно остановить кровотечение нам удалось в 81%. Летальность ввиду неэффективности локального гемостаза наблюдалась в 19% — 56 случаев. Наиболее эффективным методом остановки кровотечения явилось эндоскопическое лигирование и варикозно-расширенных вен пищевода и стентирование.

Нами проанализированы результаты лечения на протяжении трех лет у 143 больных, которым произведен только эндоскопический гемостаз и консервативная терапия. Рецидив кровотечений в этой группе наблюдался у 63 больных (44%), из которых умерло 21 (33%).

Проанализированы результаты лечения в течение трех лет у 26 из 48 больных, которым произведена лапароскопическое лигирование вен пищевода и кардиального отдела желудка. Рецидивов кровотечения в этой группе не было. Умер один больной от печеночной недостаточности.

После рентгенэндоваскулярной эмболизации прослежены результаты у 67 больных. Умерло по причине рецидивов кровотечения 5 больных.

У 15 пациентов, которым проводилась имплантация ОТП в участки печени с наиболее выраженным циррозом, в отдаленном периоде летальности не было, отмечалась стабилизация и улучшение функциональных проб печени.

Выводы. Анализируя полученные результаты, следует отметить, что эндоскопический локальный гемостаз позволяет эффективно остановить кровотечение из варикозно-расширенных вен пищевода у больных с циррозом печени в 81% случаев. Рентгенэндоваскулярная эмболизация селезеночной вены, лапароскопическая деваскуляризация абдоминальной части пищевода и перевязка левой желудочковой артерии и вены, коротких вен желудка позволяет достоверно снизить риск рецидива кровотечения и летальность в отдаленном периоде.

Применение ОТП у больных с циррозом печени позволяет улучшить функциональные пробы печени, что свидетельствует о замедлении процесса фиброза печени.

ЛАПАРОСКОПИЧЕСКИЕ ОПЕРАЦИИ У БОЛЬНЫХ С ЗАКРЫТОЙ ТРАВМОЙ ЖИВОТА С ПОВРЕЖДЕНИЕМ ПЕЧЕНИ

Грубник Ю.В., Плотников А.В., Юзвак А.Н., Фоменко В.А., Московченко И.В.
Одесский национальный медицинский университет. г. Одесса, Украина

В последнее десятилетие отмечается значительный рост числа пострадавших с закрытыми травмами живота. Это связано с общим ростом травматизма и дорожно-траспортных происшествий. Главенствующее место среди повреждений органов брюшной полости занимают повреждения печени и селезенки, обусловленные большим объемом органов, низкой упругостью их паренхимы и относительно большим весом. Повреждения печени сопровождаются большой кровопотерей, геморрагическим и желчным перитонитом, что значительно отягощает состояние больного и увеличивает послеоперационную летальность.

Отсутствие четкого лечебно-диагностического алгоритма в лечении этой категории больных приводит к необоснованному расширению показаний к лапаротомии, что значительно увеличивает летальность.

Цель работы. Снижение летальности на основе внедрения диагностико-лечебного алгоритма с использованием ультразвуковой, компьютерной и видеолапароскопической диагностики в сочетании с малоинвазивными операциями.

За последние 3 года в Городской центр сочетанной травмы было доставлено 1456 больных с тяжелой политравмой. Всем больным выполнялись общепринятые методы обследования, лабораторные обследования, рентгенография ультразвуковое обследование органов брюшной и грудной полостей, компьютерная томография, а также лапароскопия, постановка шарящего катетера по показаниям. Из общего количества 1456 больных с закрытой травмой живота у 218 больных была диагностирована травма печени. Мы пользовались международной классификацией травмы печени по LIS *(Liver Injury Scale)*, где имеются 6 степеней травмы печени. У 51 больных ввиду крайне тяжести состояния и наличия повреждения печени, а также почек, селезенки, мочевого пузыря, сосудов брыжейки, тонкого и толстого кишечника была произведена лапаротомия с ушиванием разрывов печени, спленэктомией, ушиванием разрывов почек, мочевого пузыря, тонкого и толстого кишечника.

У 167 больных нами произведена диагностическая лапароскопия. При выявлении разрывов печени I, II, III степени по LIS нами у 128 больных удалось произвести лапароскопическую операцию по остановке кровотечения из раны печени. Из них ушивание раны печени произведено в 57 случая, в 45 — электрокоагуляция и аргоноплазменная коагуляция, ушивание раны с фиксацией сеткой — в 41 случае, холецистэктомия — 2 случая. При травме печени I ст, которое наблюдалось у 54 больных и было выявлено при УЗИ — мы проводили диагностический мониторинг состояния разрыва каждые 6-8 часов. В результате динамического УЗИ, компьютерного исследования, а также мониторированию динамики лабораторных показателей крови, если не было ухудшения динамики больных при отсутствии признаков продолжающегося кровотечения и увеличения количества свободной жидкости в брюшной полости — мы ограничились консервативным ведением 35 больных. У 19 больных, у которых наблюдались на УЗИ обследовании увеличение количества крови в брюшной полости — были произведены лапароскопические операции. Из общего количества больных с закрытой травмой печени в 39 случаях ввиду повреждений печени 4-5 ст, а также повреждений селезенки и кишечника после лапароскопии мы перешли на лапаротомию с последующим ушиванием ран печени и спленэктомией.

В 110 случаях, при значительных кровотечениях мы использовали аппарат *Cell Saver 5* для реинфузии излившейся в брюшную полость крови.

Умерло 5 больных. У трех больных травма печени сопровождалась также тяжелой черепно-мозговой травмой и повреждением мозга не совместимыми с жизнью. 2 больных умерли в результате пневмонии.

Выводы. Применение лечебно-диагностического алгоритма с применением современных методик УЗИ, компьютерного обследования, позволяет определить степень повреждения печени и избежать ненужного оперативного лечения в 20% случаев.

МАЛОИНВАЗИВНЫЕ МЕТОДЫ В КОМПЛЕКСНОМ ЛЕЧЕНИЕ БОЛЬНЫХ С КИШЕЧНЫМ КРОВОТЕЧЕНИЕМ И НЕПРОХОДИМОСТЬЮ ОБУСЛОВЛЕННЫХ КОЛОРЕКТАЛЬНЫМ РАКОМ

Грубник Ю.В., Нетков А.Д., Юзвак А.Н., Московченко И.В.
Одесский национальный медицинский университет. г. Одесса, Украина

Острая кишечная непроходимость, осложненная кровотечением, обусловленная колоректальным раком является тяжелым заболеванием желудочно-кишечного тракта с высоким уровнем летальности, а выбор оптимальных методов лечения позволяет снизить смертность и улучшить результаты лечения данной патологии.

Цель исследования. Снижение летальности и количества послеоперационных осложнений за счет применения эндолапароскопических операций.

Методы и материалы. Под нашим наблюдением находилось 107 больных поступивших в клинику с явлениями острой кишечной непроходимости. Из 107 пациентов 57 были мужского пола и 50 женского. Средний возраст составлял 65 лет и колебался от 45 лет до 85 лет. Практически все больные поступили в клинику с различной степенью выраженности явлениями острой кишечной непроходимости.

Все больные при поступлении обследовались согласно стандартным методикам: общий анализ крови и мочи, биохимический анализ крови, печеночные пробы, определялся уровень белка в крови, коагулограма и креатинин. Всем больным проводилось обзорная рентгеноскопия органов брюшной полости и грудной клетки. 33 больным было проведено компьютерное исследование толстого кишечника с введением контраста «виртуальная колоноскопия», 21 больному была произведена ургентная ирригоскопия.

Из 107 пациентов у 35 больных наряду с острой кишечной непроходимость наблюдалось кишечное кровотечение. Кровопотеря легкой степени с дефицитом ОЦК до 700 мл. была в 12 случаях, в 15 случаях была кровопотеря средней степени тяжести с дефицитом ОЦК до 1500 мл., в 4 случаях кровопотеря была тяжелой степени с дефицитом ОЦК свыше 1500-1700 мл. Из 35 больных, у которых наблюдалось кишечное кровотечение, 18 больным было произведена колоноскопия с последующей верификацией источника кровотечения и произведением электро- и лазерной фотокоагуляцией кровоточащих сосудов опухоли.

У 28 больных после произведенной подготовки, была произведена ургентная колоноскопия, на которой была выявлена опухоль толстой кишки. В 4-х случаях нам удалось поставить толстокишечный стент, при помощи которого получилось расширить просвет кишки и ликвидировать кишечную непроходимость. Только в 17 случаях удалось под контролем эндоскопа провести двухканальный зонд, с последующим отмыванием кишечника от каловых масс. После разрешения явлений острой кишечной непроходимости больные были оперированы, через 3-5 суток после интенсивной предоперационной подготовки.

Результаты. В 14 случаях нами была произведена правосторонняя гемиколэктомия с наложением илеотрансверзоанастомозом. В 12 случаях левосторонняя гемиколэктомия с одномоментным колоанастомозом. В 24 случаях произведена резекция сигмовидной кишки с удалением опухоли и выведением колостомы (операция Гартмана). В 17 случаях операция Гартмана была произведена лапароскопичеким методом с использованием методики *«Hand Assistant»* и аппарата *«Liga Sure»*.

В 40 случаях были произведены экстренные операции в виду нарастающих явлений кишечной непроходимости, клиники перфорации, перитонита и профузного кровотечения. Из них у 23 больных произведена резекция толстой кишки с удаление опухоли и произведением колостомии. У 17 больных с тяжелой сопутствующей патологией, произведено в качестве первого этапа наложение цекостомы с последующей резекцией опухоли через 7-10 дней. Из 107 больных умерло 3. Это были больные с тяжелой сопутствующей патологией старше 80 лет. У 18 больных нагноились послеоперационные раны, у 3-х больных развилась пневмония.

Выводы. Применение эндоскопических методов диагностики и лечения у больных с острой кишечной непроходимостью, осложненной кровотечением, обусловленных колоректальным раком, позволило значительно снизить летальность и произвести радикальные одномоментные операции у 30% больных.

ЕНДОСКОПІЧНІ ОСОБЛИВОСТІ ГАСТРОЕЗОФАГЕАЛЬНОЇ РЕФЛЮКСНОЇ ХВОРОБИ

Гула Г.В., Ступницький А.І., Подольська З.І., Артюшенко М.Є.
Медичний центр Святої Параскеви, м. Львів, Україна

Вступ. Гастроезофагеальна рефлексна хвороба (ГЕРХ) є поширеним хронічним захворюванням, що погіршує якість життя пацієнта, а також є чинником ризику аденокарциноми стравоходу. Езофагогастродуоденоскопія (ЕГДС) є безумовно необхідним компонентом діагностично-лікувального алгоритму у випадку ГЕРХ.

Мета роботи. Вивчити частоту та ендоскопічні особливості ГЕРХ у пацієнтів, яким виконано діагностичну ЕГДС.

Матеріали та методи. Проведено аналіз результатів ЕГДС у 2000 пацієнтів. При ендоскопічному обстеженні застосовували відеосистему *Fujinon EPX-4400 HD*, статистичне опрацювання даних проводили з допомогою пакету програм *Statistica 8.0.*

Результати. Клінічні ознаки ГЕРХ встановлено у 76,6% обстежених, ЕГДС-негативну форму виявлено у 3,5% пацієнтів із симптоматикою ГЕРХ. Серед скарг пацієнтів із ГЕРХ превалювали наліт на язику (65,7%; $p<0,001$), відрижка (54,3%; $p<0,001$), сухість у роті (45,7%; $p<0,001$); присмак кислого або гіркого відчували 31,4% ($p=0,002$), печію — 28,6% ($p=0,003$). Ендоскопічно у 96,5% пацієнтів із ГЕРХ виявлено рефлюкс-езофагіт, із них: ступінь А за Лос-Анжелеською класифікацією — 22,9%, ступінь В — 8,6%, ступінь С — 2,8%, ступінь D — 0,9%. Мінімальні ендоскопічні ознаки рефлюкс-езофагіту візуалізовано у 61,3%. Циліндричну метаплазію стравоходу, підтверджену використанням технології FICE, відзначено у 3,4% обстежених із ГЕРХ. Стан кардіальної складки II ступеню

відзначено у 31,4%, III — у 57,1%, IV — у 11,4%. Зміщення шлунково-стравохідного з'єднання та частини шлунка крізь хіатус виявлено у 65,7% пацієнтів із ГЕРХ. Отже, зміни хіатуса у 71,4% оцінено як наявність ковзної хватальної кили. У 96,9% пацієнтів, яким було проведено рентгенологічне дослідження, діагноз ковзної хватальної кили підтверджено. Застосування внутрішньовенної анестезії від'ємно корелювало із ступенем недостатності хіатуса (r=-0,41; p=0,013) та ковзанням стравохідно-шлункового з'єднання крізь хіатус (r =-0,45; p=0,007).

Висновки. Ендоскопічне обстеження дає змогу з високою достовірністю встановити діагноз ГЕРХ та ковзної хватальної кили, прицільно скерувати пацієнта із ГЕРХ на рентгенологічне дослідження шлунка з метою оцінки стану хіатуса. ЕГДС при ГЕРХ діагностично цінною слід вважати лише за умови детального огляду ділянки стравохідно-шлункового з'єднання та хіатуса, з обов'язковим прицільним оглядом у інверсії. З огляду на зазначене, виправданим є оснащення ендоскопічної служби цифровими ендоскопічними системами з високою роздільною здатністю та їх широке застосування з метою точного скринінгу захворювань шлунково-либо кишкового тракту, зокрема — ГЕРХ та ковзної хватальної кили. Суттєво вищу точність у діагностиці ковзних хіатальних кил продемонструвала ЕГДС без застосування загального знечулення. Подальшим важливим кроком повинно бути впровадження ендоскопічних методів лікування ГЕРХ.

ЭНДОСКОПИЧЕСКАЯ КОРРЕКЦИЯ ЯТРОГЕННОЙ ПАТОЛОГИИ ВНЕПЕЧЕНОЧНЫХ ЖЕЛЧНЫХ ПРОТОКОВ

Дронов А.И., Насташенко И.Л., Негря Е.В., Рагушин Д.А., Насташенко А.И.
Национальный медицинский университет им. А.А. Богомольца, кафедра общей хирургии №1, г. Киев, Украина

Введение. Частота повреждений внепеченочных желчных протоков (ЖП) при открытой холецистэктомии (ХЭ) составляет 0,1-0,3%, с внедрением лапароскопической ХЭ увеличилась до 0,4-3,0%. Реконструктивные и восстановительные операции на ЖП технически сложны, сопровождаются большим числом осложнений — 10-47%, и высокой летальностью — 5-28%. В связи с этим у данной категории больных все большее распространение получают малоинвазивные, в частности — эндоскопические методы восстановления желчеоттока.

Цель работы. Улучшение результатов лечения больных с ятрогенной патологией внепеченочных ЖП за счет включения в схему их лечения эндоскопических эндобилиарных вмешательств (ЭЭВ).

Материалы и методы. В наших наблюдениях ятрогенная патология внепеченочных ЖП была представлена нарушением их проходимости (полным или частичным), т. е. билиарной обструкцией и нарушением целостности протоков с развитием внешнего желчеистечения — наружных желчных свищей (НЖС). Достаточно распространенным было сочетание этих патологических состояний, достоверно установить его частоту практически невозможно ввиду субъективности оценки результатов обследований фигурантами лечебного процесса — хирургами и эндоскопистами. В исследование включены пациенты с частичными стриктурами ЖП и частичными НЖС.

При НЖС первым этапом выполнялась эндоскопическая папиллосфинктеротомия (в 28,5% случаев обеспечившая закрытие свища), при ее неэффективности вторым этапом выполняли наружное (назобилиарное) или внутреннее (стентирование) дренирование ЖП. При выявлении значительного по размерам и дебиту желчеистечения дефекта ЖП через назобилиарный дренаж (НБД) проводили активную аспирацию желчи, обтурируя зону повреждения баллоном Фогарти либо ограждая ее от тока желчи покрытым самораспрямляющимся металлическим стентом (СМС).

ЭЭВ при частичных стриктурах ЖП были направлены на их долговременную принудительную дилатацию путем установки через зону сужения нескольких пластиковых стентов или непокрытых СМС. Последние являются более предпочтительными, поскольку в меньшей мере подвержены обтурации вследствие инкрустации желчными солями и, соответственно могут быть оставленными в ЖП на более длительный срок: 4-11 (в среднем 6,2) и 15-24 (в среднем 18,4) месяцев соответственно.

Результаты. Применение указанной тактики лечения позволило добиться закрытия частичных НЖС во всех случаях: после чего НБД извлекали через 3-4 суток, пластиковые стенты — не менее чем через 2 недели после полного закрытия свищевого канала, сроки удаления СМС рассматривались индивидуально.

Ближайшие результаты эндоскопического лечения частичных стриктур ЖП оценены как удовлетворительные, отдаленные, учитывая длительность формирования фиброзно-рубцовых изменений в зоне альтерации, требуют дальнейшего изучения.

Заключение. Высокая эффективность ЭЭВ при ятрогенной патологии внепеченочных ЖП позволяет рассматривать их как метод выбора лечения данной категории больных.

ЛАПАРОСКОПИЧЕСКАЯ КАНЮЛЯЦИЯ КРУГЛОЙ СВЯЗКИ ПЕЧЕНИ И ЕЁ ПРОЛОНГИРОВАННАЯ БЛОКАДА С ТИОТРИАЗОЛИНОМ В ПРОГРАММЕ ЛЕЧЕНИЯ АССЕПТИЧЕСКОГО ПАНКРЕОНЕКРОЗА

Капшитарь А.В.
Запорожский государственный медицинский университет, г. Запорожье, Украина

Введение. Лечебная лапароскопия является эффективным методом в лечении асептического панкреонекроза, осложнённого перитонитом. Лишь некоторые хирурги используют блокаду круглой связки печени (БКСП).

Цель исследования. Изучить возможности пролонгированной лапароскопической БКСП с включением тиотриазолина в программу лечения ассептического панкреонекроза.

Материал и методы. В клинике общей хирургии ЗГМУ у 34 пациентов с панкреонекрозом после всестороннего обследования и проведения базисной консервативной терапии, оказавшейся неэффективной, выполнена лапароскопия аппаратом фирмы *"Karl Storz"* (Германия) по усовершенствованной методике Kelling, используя манипулятор собственной конструкции. Мужчин было 18 (52,9%), женщин — 16 (47,1%) в возрасте 21-82 года. Диагностирован асептический панкреонекроз, ферментативный перитонит. Лечебный этап исследования заключался в аспирации перитонеального выпота и объёме 250,0-2000,0 мл (амилаза выпота от 64 до 512 г/ч), дренировании сальниковой сумки, поддиафрагмальных и подпечёночного пространств, малого таза. Кроме этого у 9 (26,5%) пациентов осуществлена лапароскопическая холецистостомия. Всем больным канюлирована круглая связка печени под контролем лапароскопа, после чего вводили разработанный лекарственный состав — 400 мл 0,25% раствор новокаина, 2 мл 2,5% раствор тиотриазолина, 5 мл фторурацила, 2 мл но-шпы. 20 000 ед. контрикала, 2 мл канамицина. В последующие 4 суток ежедневно вводили выше приведенные препараты по катетеру, установленному в круглую связку печени. Добавленный тиотриазолин обладает многокомпонентным действием — гепатопротекторным, противовоспалительным, иммуномодулирующим, противоишемическим, мембраностабилизирующим, антиоксидантным, ангинальным.

Результаты. Болевой синдром у 25 (73,5%) пациентов купирован по окончании блокады, у 9 (26,5%) — в течение 1-2 суток. Клинические симптомы патологии регрессировали. Восстановлена функция желудочно-кишечного тракта. Отделяемое по дренажам прекратилось спустя 1-2 суток. Амилаза крови уменьшилась со 176 до 23 г/ч, диастаза мочи — с 4096 до 64 ед. с нормализацией к 4-5 суткам. Нормализовались также показатели общего анализа крови. Быстро, на 3-5 сутки, пришли к норме биохимические показатели крови. Ультразвуковой мониторинг выявил регресс патологических изменений. Несмотря на продолженную консервативную терапию у 3 (8,8%) больных патологический процесс прогрессировал с образованием инфицированного тотального панкреонекроза, развитием флегмоны забрюшинного пространства, потребовавших лапаротомии.

Выводы. Лапароскопическая канюляция круглой связки печени и её пролонгированная блокада с включением тиотриазолина оказалась эффективной у 91,2% больных асептическим панкреонекрозом.

ОПТИМИЗАЦИЯ ХИРУРГИЧЕСКОЙ ТАКТИКИ У ПОСТРАДАВШИХ С ТРАВМОЙ ЖИВОТА ПО ДАННЫМ КОНТРОЛЬНО-ДИНАМИЧЕСКОЙ ЛАПАРОСКОПИИ

Капшитарь А.В.
Запорожский государственный медицинский университет, г. Запорожье, Украина

Введение. Ранняя диагностика повреждений органов при травме живота остаётся трудной задачей. Из дополнительных методов диагностическая лапароскопия (ДЛ) имеет наибольшую разрешающую способность, достигающую 92,9-99%. Однако, при некоторых повреждениях двенадцатиперстной кишки, тонкой и толстой в процессе ДЛ их можно не выявить. В связи с этим некоторые хирурги рекомендуют контрольно-динамическую лапароскопию (КДЛ).

Цель исследования. Анализ собственных наблюдений выполненных КДЛ.

Материал и методы. В клинике общей хирургии ЗГМУ с 2004 по 2013 годы ДЛ выполнена у 3074 больных с неотложной абдоминальной патологией. Показания к КДЛ установлены у 116 (3,8%) пациентов. Из них у 21 (18,2%) пострадавших имело место подозрение на повреждение органов брюшной полости при травме живота. Закрытая травма живота (ЗТЖ) была у 19 (90,5%) пациентов, торако-абдоминальное ранение (ТАР) — у 2 (9,5%). Мужчин было 13 (61,9%), женщин — 8 (38,1%) в возрасте 24-84 года. В шоке и алкогольном отравлении доставлены 18 (85,7%) пострадавших. Сочетанная травма была у 17 (81%) пациентов. Причиной травм у 11 (52,4%) лиц стало ДТП, у 5 (23,8%) — кататравма, у 5 (23,8%) — криминальная травма.

Результаты. После ДЛ у 11 (52,4%) пострадавших определена ЗТЖ без повреждения органов (илеус — 4, асептический панкреонекроз — 2, гематома брюшной стенки и большого сальника — 2), у 2 (9,5%) — ранение не проникающее в брюшную полость. В последующем определены показания к КДЛ: у 15 (71,4%) пациентов заподозрено повреждение органов, у 3 (14,3%) — прогрессировал асептический панкреонекроз, у 1 (4,8%) — заподозрена перфоративная язва и у 2 (9,5%) — ТАР. До 6 часов после ДЛ выполнена КДЛ у 1 (4,8%) пострадавшего, в течение 6-12 часов — у 4 (19%), 1-2 суток — у 10 (47,6%), 3-5 суток — у 4 (19%) и 7-9 суток — у 2 (9,6%). В процессе КДЛ у 3 (14,3%) пациентов подтверждён илеус и у 2 (9,5%) — асептический панкреонекроз, у 3 (14,3%) — диагностирован разрыв тонкой кишки, у 2 (9,5%) — разрыв печени (чрескапсульный 6 сегмента — 1, подкапсульный 6-7 сегментов-1), у 1 (4,8%) — асептический панкреонекроз, у 1 (4,8%) — внебрюшинный разрыв мочевого пузыря, у 1 (4,8%) — илеус, у 1 (4,8%) — гемоперитонеум, у 2 (9,5%) — серозно-фибринозный перитонит, у 4 (19,1%) — ЗТЖ без повреждения органов, а у 2 (9,5%) — исключено ТАР. Перитонит выявлен у 9 (42,9%) пострадавших.

По результатам КДЛ определена лечебная тактика. Лечебная лапароскопия выполнена у 14 (66,7%) пациентов и неотложная лапаротомия — у 7 (33,3%). Умерли 4 (19%) пострадавших (острая сердечно-сосудистая недостаточность — 2, интоксикация — 2).

Выводы. Контрольно-динамическая лапароскопия позволила оптимизировать хирургическую тактику, выполнив у 66, 7% пациентов лечебную лапароскопию и у 33,3% — неотложную лапаротомию, исключив опасные лапаротомии.

УДОСКОНАЛЕННЯ МЕТОДУ ПОЛІПЕКТОМІЇ В ВИПАДКАХ ВЕЛИКИХ ПОЛІПІВ ТРАВНОГО КАНАЛУ

Ільяшенко В.В., Діордіця І.М., Узун С.А., Грубнік В.В.
Одеський державний медичний університет, Одеська обласна лікарня, м. Одеса, Україна

Вступ. За період з 2008 по 2013 роки лікарями — ендоскопістами Одеської обласної лікарні та лікарень Белгород-Днестровська було виконано 189 ендоскопічних поліпектомій. В 128 випадках (68,3%) розміри поліпів були не більш ніж 3 см.

Мета роботи. Удосконалення поліпектомії.

Матеріали та методи: У 61 хворого з поліпами травного тракту, розміри поліпів перевищили 3 см (у середньому від 3 — до 5 см), з основою більш ніж 1 см. В цих випадках ми застосували особливий, удосконалений, метод поліпектомії. До поліпу підводили петлю зробленою з поліаміду № 00, яку стягували нижче на 2 мм за основи ніжці поліпа, та перетинали кровообіг в поліпі. Петлю для коагуляції підводили вище першої петлі на 3 мм. В простір між двома петлями вводили ендоскопічною голкою фізіологічний розчин в кількості 3 мл. Удосконаленим методом було прооперовано 61 хворого. Серед них 24 (39,3%) поліпи локалізувалися в шлунку. 37 (60,6%) хворих оперувалися з поліпами товстої кишки.

Результати: Післяопераційні ускладнення не зафіксовані.

Висновки: Удосконалений метод, дозволяє оперувати хворих з новоутвореннями в діаметрі більш ніж 3 см без ускладнень. Метод значно знижує ціну лікування поліповідних новоутворень травного тракту

ПАТОМОРФОЛОГІЧНЕ ОБГРУНТУВАННЯ ЗАСТОСУВАННЯ АУТОЛЮМІНЕСЦЕНТНОЇ ЕНДОЛАРИНГОСКОПІЇ ДЛЯ ДІАГНОСТИКИ ПЕРЕДРАКОВИХ ЗАХВОРЮВАНЬ ТА РАКУ ГОРТАНІ

Клочков Є.І., Сережко Ю.О., Лукач Е.В.
ДУ «Інститут отоларингології ім. О.С. Коломійченка НАМН України», м. Київ, Україна

Сучасна аутолюмінесцентна ендоларингоскопія надає нові можливості для ранньої діагностики передракових захворювань та інвазивних карцином. Метод базується на збудженні власної люмінесценції слизової оболонки блакитним світлом з зони оптичного спектру 375-440 нм. Профіль аутолюмінесценції (АЛ) залежить від гістологічної структури та біохімічного складу тканини і завжди є сумою одиничних спектрів люмінесценції її елементів.

Для вивчення АЛ тканин гортані і гортанної частини глотки нами використовувались кріостатні зрізи заморожених в рідкому азоті тканин без їх попередньої фіксації, а також забарвлення. Монтовані на предметні скельця тканинні зрізи досліджувались в люмінесцентному мікроскопі *Olympus BX53* при опроміненні синім світлом. Для визначення деталей гістологічної структури зрізи тканин після люмінесцентної мікроскопії і фіксації у спирт-формаліні забарвлювались гематоксиліном і еозином з подальшим дослідженням у світлооптичній системі мікроскопа.

АЛ здорових тканин голосової складки спостерігалась в зеленій частині оптичного спектра. Цитоплазма епітеліоцитів базального і парабазального шарів випромінювала зелене світло меншої інтенсивності, ніж клітин зовнішнього шару, а також базальної мембрани епітелію. В зоні ядра епітеліоцитів люмінесценція була відсутньою або була ледве помітною. Волокнисті структури сполучнотканинної основи слизової оболонки демонстрували досить інтенсивну зелену АЛ. Інтенсивну зелену АЛ давали гладенькі м'язові клітини середньої оболонки судин середнього діаметру, що зустрічались у власному шарі слизової оболонки. При цьому тканини інтими та адвентиції судин такої АЛ не виявляли.

Співставлення результатів гістопатологічного і люмінесцентного ендоскопічного дослідження показало, що гістологічно верифікована ракова пухлина на голосовій складці дає при ендоскопії негативну (-) АЛ. Наявність в біоптаті значного об'єму гіперплазованого БПЕ дає можливість ендоскопічно реєструвати слабко позитивну (+) АЛ ураженої слизової оболонки.

При морфологічному дослідженні АЛ тканин злоякісних новоутворень гортані і гортанної частини глотки було встановлено, що тканини строми ракової пухлини демонструють той же характер і рівні люмінесценції, які притаманні стромальним структурам нормальної слизової оболонки голосової складки. Відмінності спостерігаються в характері люмінесценції клітин ракового епітелію, точніше у її майже повній відсутності при використаному спектрі збуджуючого світла. При люмінесцентно-мікроскопічному дослідженні плоскоклітинного раку гортані спостерігається зелена АЛ волокнистих структур строми пухлини і відсутність свічення клітин ракової паренхіми.

Було проведено патогістологічне дослідження матеріалу від 63 хворих. В 35-ти випадках виявлено плоскоклітинний рак різного ступеня диференціювання, у 9-ти хворих діагностовано інтраепітеліальні ураження важкого ступеня (гіперплазія багатошарового плоского епітелію (БПЕ) з дисплазією $Д_2$ або $Д_3$, карцинома *in situ*), у 14-ти випадках констатовано просту гіперплазію БПЕ без дисплазії. Аденокарциному було діагностовано у 1-го хворого, наявність грануляційної тканини в біоптаті — у 3-х хворих, туберкульоз виявлено у 1-го хворого.

При аналізі результатів морфологічного дослідження тканин хворих у порівнянні з даними люмінесцентної ларингоендоскопії було встановлено, що гістологічна картина тканини, взятої при ендоскопічному дослідженні з зони з слабкою позитивною АЛ, істотно частіше відповідає простій гіперплазії БПЕ, а при відсутності АЛ — плоскоклітинному раку ($p<0,001$). Різниця між інтраепітеліальними ураженнями важкого ступеня і раком при наявній кількості обстежених виявляється на рівні тенденції.

Проведене дослідження дозволяє констатувати, що морфологічним субстратом аутолюмінесцентного випромінювання при передракових та ракових ураженнях гортані і гортаноглотки є елементи структури цих утворень (волокнисті структури строми, клітини нормального БПЕ, його базальна мембрана, кератинізовані клітини поверхневого шару епітелію), які люмінесцують в зеленій частині оптичного спектру при опроміненні синім світлом. Ракові клітини не демонструють такої аутолюмінесценції. Різниця між інтраепітеліальними ураженнями важкого ступеня (гіперплазія БПЕ з дисплазіями II та III ступеня) і раком при невеликій кількості обстежених виявляється на рівні тенденції. Гістологічна картина тканини, взятої при ендоларингеальному дослідженні з зони зі слабкою позитивною аутолюмінесценцією, істотно частіше відповідає простій гіперплазії плоского епітелію, а при відсутності аутолюмінесценції — плоскоклітинному раку.

ЛАТЕРАЛЬНО СТЕЛЯЩАЯСЯ ОПУХОЛЬ РЕКТОСИГМОИДНОГО ОТДЕЛА НА ФОНЕ МЕЛАНОЗА ТОЛСТОЙ КИШКИ

Крылова Е.А., Симонова Е.В., Фещенко С.И., Белова Л.И., Саусь И.А.
ГУ «Институт гастроэнтерологии НАМН Украины», г. Днепропетровск, Украина

К опухолевым поражениям пищевода, желудка и толстой кишки в соответствии с Парижской классификацией (2002) относятся и латерально стелящиеся опухоли (LST), которые были описаны S. Kudo. Это неполиповидные неоплазии, которые имеют диаметр >10 мм, преимущественно латеральное (а не вертикальное) направление роста. Латерально стелящиеся опухоли бывают двух видов: зернистые (гранулярные — LST-G) с узловатой поверхностью, незернистые (негранулярные — LST-NG).

Меланоз толстой кишки — состояние, возникающее в результате отложения коричневого пигмента в слизистой оболочке кишечника. Меланоз толстой кишки относится к редким поражениям и развивается преимущественно у женщин пожилого возраста, страдающих хроническими запорами, которые злоупотребляют слабительными препаратами, содержащими антрагликозиды. Слизистая оболочка приобретает темно-коричневый или черный цвет, чаще пигментация наиболее выражена в прямой кишке, особенно у внутреннего конца анального сфинктера. Меланоз может поражать всю толстую кишку, но пигментация слизистой тонкой кишки встречается редко. Специфических жалоб, на основании которых можно заподозрить меланоз, не существует и он обнаруживается, как правило, случайно во время выполнения эндоскопического исследования по поводу симптомов какого-либо другого заболевания толстой кишки. Меланоз толстой кишки является доброкачественным обратимым состоянием (после отмены слабительных), не обладающим злокачественным потенциалом, однако часто может выявляться в сочетании с колоректальным раком. Множественные биопсии помогают исключить наличие неоплазии и воспалительные изменения слизистой оболочки.

Приводим случай тотального меланоза толстой кишки в сочетании с латерально стелящейся опухолью гранулярного типа (LST-G) ректосигмоидного отдела. Пациентка Г., 1927 г. р. обратилась к гастроэнтерологу с жалобами на спастическую боль внизу живота, не связанную с приемом пищи и опорожнением кишечника. Из анамнеза: на протяжении многих лет отмечает запоры, часто принимала слабительные препараты различных групп. Последние 6 мес. по совету знакомой принимала биологически активные добавки, которые, якобы, обладают слабительным эффектом. В силу того, что появилась спастическая боль, обратилась к врачу и ей была назначена колоноскопия.

На колоноскопии — начиная от баугиниевой заслонки (рис. 1) и до ануса вся ободочная и прямая кишка имеет интенсивную пигментацию темно-коричневого цвета, мозаичного вида за счет множества тонких желтоватых разделительных линий, сосудистый рисунок не визуализируется. Окраска кишки на всем протяжении одинаковой интенсивности (рис. 2). В терминальном отделе тонкой кишки слизистая розовая, ворсинки сохранены. В сигмовидном отделе определяются множественные дивертикулы диаметром до 5 мм без явлений дивертикулита.

Рис. 1. Слепая кишка. Меланоз толстой кишки, тотальное поражение.

Рис. 2. Меланоз толстой кишки. Ямочный рисунок S. Kudo I.

Рис. 3. LST-G ректосигмоидного отдела на фоне меланоза.

Рис. 4. LST-G ректосигмоидного отдела на фоне меланоза.

В прямой кишке (13-10 см) на фоне слизистой темно-коричневого цвета определяется экзофитное образование стелящегося типа, узловатое с плоским компонентом LST-G (0-Is+IIa), ямочный рисунок S. Kudo IIIL-IV, NICE 2 (рис. 3, 4). Результат патогистологического исследования: тубулярно-ворсинчатая аденома с дисплазией II степени.

Таким образом, колоноскопия эффективный метод выявления меланоза толстой кишки. Представленный случай подтверждает возможность сочетания неоплазии и меланоза толстой кишки, который развился после длительного приема слабительных.

КОРЕЛЯЦІЯ МІЖ ГІСТОЛОГІЧНИМИ ЗАКЛЮЧЕННЯМИ ЩИПЦЕВОЇ БІОПСІЇ ТА МАТЕРІАЛУ МАКРОПРЕПАРАТУ

Лазарчук В.М.
Рівненська обласна клінічна лікарня, м. Рівне, Україна

Вступ. В останні роки відмічається зростання захворюваності раком товстого кишківника (КРР) в розвинутих країнах світу. Ось чому дуже важлива рання діагностика. В теперішній час ендоскопічні методи діагностики є високоінформативними. Частоту КРР можна знизити шляхом виявлення та лікування захворювань прекурсорів на доклінічній стадії. При цьому колоноскопія (КС) є "золотим стандартом". Морфологічне дослідження виявлених уражень дає змогу зробити вибір між невтручанням, ендоскопічною резекцією і хірургічним втручанням. Роль КС в попередженні КРР спирається на два аспекти: по-перше, це діагностика передракових захворювань та раку ТК на ранніх операбельних стадіях; по-друге, використання КС з лікувальною метою яка передбачає можливість безпечної ендоскопічної резекції/дисекції передракових утворень та поверхневих раків без інвазії в підслизовий шар. Вибір правильного методу лікування підтверджується результатами патогістологічного дослідження. Стратегія встановлення ендоскопічного діагнозу з прогнозуванням патогістології ґрунтується на ендоскопії з високою роздільною здатністю в комбінації із хромоскопією та багаторазовим збільшенням. Зовнішній вигляд пошкоджень корелює із морфологічними змінами. Перед отриманням патологічного заключення потрібно класифікувати зовнішній вигляд ураження ендоскопічно. Така дифдіагностика неопластичних і ненеопластичних уражень, а також ранніх випадків карциноми достатньо складна. S. Kudo запропонував методику ендоскопічної діагностики можливої морфологічної будови ураження на основі ямкового малюнка залоз. Вона допомагає розрізнити гіперпластичні ураження, аденоми і ракові утвори в ТК. Але ендоскопічна діагностика не може замінити морфологічну. Особливо, коли потрібно визначити ступень неоплазії. Проблема виявлення уражень слизової оболонки ТК повністю залежить від лікаря-ендоскопіста. Але точність діагностики та вибір методу лікування залежить від патоморфолога.

Мета дослідження. Провести порівняльний аналіз діагностичної цінності морфологічних методів діагностики в кореляції з ендоскопічними.

Матеріали і методи. Ендоскопія ТК була проведена колоноскопом *EC-450ZW 5/L* (*«Fujinon»*, Японія). Дане дослідження ґрунтується на аналізі результатів КС, проведеної в 250 пацієнтів за період 2010-2014 років. Різниці по віку та статі між групами не було. Це були дві рівнозначні групи пацієнтів. Перша група — це хворі, в яких виявлені ураження були оглянуті із збільшенням після фарбування слизової, визначений тип росту та *pit* з наступним взяттям біопсії. Тактика лікування хворого була визначена після гістологічного дослідження біоптата. Друга група — це хворі, в яких виявлені ураження були оглянуті із збільшенням після фарбування слизової, визначений тип росту та pit з обов'язковим наступним видаленням і гістологічним дослідженням мікропрепарату. Критерії включення: хворі із ураженнями, виявленими під час КС. В обох групах хворих до взяття матеріалу був визначений тип ямкового малюнка на основі класифікації Кудо. Визначення типу pit використовували для прогнозування вірогідної гістологічної будови. Всі хворі напередодні підписали інформаційну згоду на проведення КС, а хворі другої групі — інформаційну згода на проведення КС та на виконання трансендоскопічної операції. Отже, діагностична КС у другій групі переходила в лікувальну. А в першій групі видалення ураження проводили після морфологічного дослідження.

Результати та обговорення. За даними щипцевої біопсії морфологічна будова ураження на основі ямкового малюнка відповідала в 42,4%. Результати дослідження макропрепарату — в 64 % підтвердили дані щипцевої біопсії. Принципова різниця між першою та другою групою полягала в тому, що після проведення діагностичної КС в першій групі необхідно було планувати другий-лікувальний етап через певний час. Це суттєво подовжувало строки видужання хворих. А в другій групі діагностична КС плавно переходила в лікувальну шляхом видалення ураження і таким чином скорочувався термін видужання хворого та час перебування в стаціонарі. А після морфологічного дослідження всього видаленого ураження в другій групі ми ретроспективно оцінювали вибрану тактику. Зазвичай, вона була оправдана. У випадку виявлення ознак малігнізації видаленого ураження морфологи чітко описували ступінь інвазії, що визначало радикальність ендоскопічної операції та подальшу тактику ведення хворого, чи наступне оперативного втручання. Діагностична і лікувальна тактика при малігнізованих поліпах повинна визначатися ступенем інвазії та диференціації. Такі відомості можна отримати тільки при тотальному дослідженні видаленого ураження, що ми і робили в другій групі. Саме тому, якщо відсутні протипоказання, повинна бути проведена трансендоскопічна операція.

Ендоскопи із високою розподільною здатністю дозволяють розробити стратегію постановки ендоскопічного діагнозу з прогнозуванням гістологічного характеру ураження. Така оцінка дає можливість поставити правильний попередній діагноз новоутворам в момент огляду ТК і одразу визначитись з подальшою тактикою лікування.

Висновки. Ендоскопічне видалення ураження ТК під час його виявлення може бути радикальним та економічно вигідним за умови правильного передбачення морфології (тип *pit*а) та патоморфологічного підтвердження всього видаленого ураження.

ЛАПАРОСКОПІЧНА ОДНОПОРТОВА ХОЛЕЦИСТЕКТОМІЯ. ПЕРШИЙ ДОСВІД

Литвиненко О.М., Лукеча І.І.
Національний інститут хірургії та трансплантології ім. О.О. Шалімова НАМН України, м. Київ, Україна

Вступ. Ера відеоскопічної хірургії, знаходиться в періоді розквіту, вона стає стандартом лікування в більшості абдомінальної та тазової патології і широко застосовується сьогодні. Одним з передових напрямків розвитку лапароскопічної хірургії є розробка та впровадження методик направлених на мінімізацію травматичності та досягнення ще більш вираженого косметичного ефекту, це все дозволяє отримати — однопортова лапароскопічна хірургія (SILS, OPUS, LESSS, SPLS). Однопортова лапароскопічна холецистектомія (ОПЛХ) отримує визнання серед хірургів, оскільки вона відповідає сучасним вимогам — мінімальна травматизація та вираженість больового синдрому, виражений косметичний ефект (розріз шкіри 2,0-2,5 см в області пупка).

Мета дослідження. Провести порівняльний аналіз стандартної лапароскопічної холецистектомії та однопортової лапароскопічної холецистектомії.

Матеріали та методи. Проведено ретроспективне дослідження 50 (100%) пацієнтів з хронічним калькульозним холециститом, яким було виконано оперативні втручання в об'ємі лапароскопічна холецистектомія з використанням однопортової лапароскопічної техніки — 16 пацієнтів та з застосування стандартної лапароскопічної техніки — 34 пацієнта. Всі хворі співставимі за віком та статтю. Середній вік склав 41±6,5 років, середній показник маси тіла (ІМТ) — 30,2 кг/м^2. Оперативні втручання виконувались з використанням ендовідеохірургічного обладнання зі стандартним набором інструментів та набором інструментів і троакарів для однопортової хірургії.

Результати. Всім 100% пацієнтів успішно виконанні оперативні втручання в об'ємі — холецистектомія. В 1 випадку, під час однопортової лапароскопічної холецистектомії, було встановлені додаткові троакари та виконано стандартну лапароскопічну холецистектомію, перехід був спричинений труднощами ідентифікації елементів трикутника Кало. Тривалість операції у пацієнтів яким виконувалась ОПЛХ — 63,0±1,3 проти 45,8±0,7 хв. Вираженість післяопераційної болю був менший хворих з ОПЛХ, але статистично не достовірний та знімався прийомом стандартних анальгетиків. Тривалість перебування в стаціонарі пацієнти з ОПЛХ — 1,5±0,3 проти 2,5±0,5 днів. Післяопераційні ускладнення не відмічались.

Висновки. Однопортова лапароскопічна холецистектомія в лікування доброякісної хронічного калькульозного холециститу є безпечною і ефективною альтернативою стандартній лапароскопічній холецистектомії та дозволяє отримати, у порівнянні з нею, більш виражений косметичний ефект та зменшити час перебування в стаціонарі.

ОПТИМИЗАЦИЯ ПРОВЕДЕНИЯ ЭНДОСКОПИЧЕСКОЙ РЕЗЕКЦИИ СЛИЗИСТОЙ ОБОЛОЧКИ ЖЕЛУДОЧНО-КИШЕЧНОГО ТРАКТА

Никишаев В.И.
Киевская городская клиническая больница скорой медицинской помощи, г. Киев, Украина.

Применяемые в эндоскопии высокочастотные генераторы (ВЧГ) различных фирм имеют не стандартизированные параметры. Часто одинаковые функции имеют различные нестандартизированные названия у разных производителей. ВЧГ отличаются по их фактической мощности, которая может быть показана в ваттах или как последовательные числа. Электрохирургические генераторы, которые не показывают мощность в ваттах, могут отличиться по их фактической мощности при данной числовой установке, и выходная мощность не может измениться линейным способом. Высокочастотный переменный ток, идущий от генератора через инструмент к тканям, имеет в этом месте самую высокую плотность энергии. При этом самая высокая температура возникает в небольшой области, расположенной рядом с активным монополярным электродом. Повышение температуры в месте контакта инструмента с тканями зависит от силы и мощности подаваемого тока, площади соприкосновения электрода с тканью (у различных инструментов, она разная), сопротивления ткани и продолжительности воздействия. Учитывая такое количество параметров невозможно заранее установить на электрохирургическом блоке необходимые показатели мощности тока подаваемой ВЧГ. Тип тока, который может генерироваться электрохирургическим блоком и который должен использоваться при эндоскопической резекции слизистой (EMR), да и при других эндоскопические вмешательствах — коагуляция, резание или смешанный режим (резание и коагуляция) — не до конца определены. Экспериментальные исследования показали, что все типы тока приводят к нагреванию ткани, но коагуляция приводит в большей степени к гемостазу, чем резание или смешанный режим. Однако глубина повреждения при коагуляции больше чем при остальных режимах. Режим резания при проведении EMR чаще заканчивается кровотечением без адекватного гемостаза, но глубина повреждения при этом режиме наименьшая. Клинические испытания показали, что использование смешанного тока связано с большим количеством кровотечения непосредственно после полипэктомии, тогда как применение коагуляционного тока было связано с более высокой частотой отсроченных кровотечений. Следующая проблема, которая существует при проведении полипэктомии — это равновесие между электрохирургическим воздействием и силой механического сдавления тканей. Стандартизировать действие этих двух составляющих не представляется возможным. Понятно, что их действие должно использоваться одновременно. Считается, что электрохирургическое воздействие и механическое сдавления тканей должно быть непрерывным, как только полипэктомия началась. Нужно констатировать, что несмотря на широкое применение ВЧГ, эта область все еще мало понимаема в гастроинтестинальной эндоскопии, в отличии от хирургии.

Цель работы. Определить оптимальный режим проведения EMR.

Материалы и методы. Ране нами в эксперименте на крысах-самцах были изучены патоморфологические изменения слизистой оболочки желудка при различных температурных режимах электрокоагуляции (ЭК). С 1.01.2004 года по 31.08.2013 года нами было выполнено 872 EMR по поводу поверхностных неоплазий желудка, двенадцатиперстной кишки и толстого кишечника. Вмешательства были выполнены пациентам в возрасте от 28 лет до 82 лет (средний возраст 69,3±7,51 года). На 1 пациента приходилось 1,1 образование. Эндоскопические исследования и операции выполняли видеоэндоскопами *EG-590ZW, EC-590ZW/L* с использованием системы *FUJINON EPX-4400* с функцией *FICE; GIF Q150, CF-150 "OLYMPUS"; EG-27-i10, EC-3490TLi* с использованием системы *PENTAX EPK-i7000* с функцией *i-Scan*, с применением специального набора инструментов фирм *«OLYMPUS»* (Япония) и *«MTW»* (Германия) для проведения EMR.

Результаты и их обсуждения. В эксперименте было выявлено, что в температурном режиме до 80°С альтеративные изменения слизистой оболочки желудка минимальны, а при увеличении температуры наблюдался некроз слизистой оболочки, степень которого увеличивается с увеличением температуры. Наиболее выраженные изменения возникали при ЭК в температурном режиме свыше 80°С и в комбинации с эндоскопической инъекционной терапией (ЭИТ). На основании полученных экспериментальных данных были определены оптимальные режимы проведения ЭК. Но при проведении EMR в режиме коагуляции, особенно в толстом кишечнике, отмечалось возникновение большой зоны повреждения. Это побудило нас разработать новый способ ее проведения. После формирования "гидроподушки" под основанием новообразования, определялась оптимальная мощность коагуляции. Это осуществляется путем пробного воздействия в течение 1 сек инструмента на ткань, с повышением мощности ВЧГ от минимальной до оптимальной (появление белесоватого цвета слизистой оболочки). В эксперименте это соответствует температурному режиму 60-70°С. Затем на поражение накладывали петлю и постепенно затягивали до сопротивления на несколько секунд, механически вытесняя раствор из участка резекции, а затем проводили его отсечение в режиме коагуляции.

В желудке было выполнено 688 EMR с образованиями размерами от 6 мм до 40 мм, в толстом кишечнике — 184 EMR с образованиями размерами от 6 мм до 35 мм, и в двенадцатиперстной кишке у 6 с образованиями размерами от 8 мм до 20 мм. В полном объеме были выполнены все EMR, как в желудке, двенадцатиперстной кишке, так и в толстом кишечнике. При размере образований до 20 мм применялась обычная техника вмешательства. У 14 пациентов с неоплазиями до 40 мм в желудке и 12 до 35 мм в толстом кишечнике с помощью петли Кудо были выполнены EMR в полном объеме. Интраоперационные осложнения — кровотечения, имели место при выполнении EMR у 21 из 291 (7,2%) пациента, которым EMR выполнялось обычным способом. Все кровотечения остановлены эндоскопически. Из 397 пациентов, которым EMR выполняли разработанным способом — кровотечений не было. Осложнений в послеоперационном периоде — не было.

Выводы. При удалении новообразований на широком основании и формирования "гидроподушки", в процессе воздействия может наступить неуправляемый процесс — ткани высыхают, резко повышается их сопротивление и как следствие возрастает температура воздействия вплоть до выпоризации тканей и как следствие увеличивается глубина и ширина повреждения. Этот процесс становится более управляемым, если подаваемую мощность определять методом пробы у каждого пациента индивидуально с последующим механическим вытеснением жидкости, а проведении EMR с предварительным механическим вытеснением раствора из участка резекции делает это вмешательство более управляемым, предохраняет от развития термических осложнений и кровотечения.

ПУХЛИНА ГОРТАНОГЛОТКИ ТА ЇЇ ЕНДОСКОПІЧНЕ ВИДАЛЕННЯ

Нікішаєв В.І., Садовий В.Ю., Гребенюк Ю.С.*, Болотських М. О.

Київська міська клінічна лікарня швидкої медичної допомоги, *Київська дорожня клінічна лікарня №2, м. Київ, Україна

З доброякісних пухлин гортаноглотки найбільш частіше зустрічаються папіломи, дещо рідше — гемангіоми, рідко — новоутворення що походять з м'язової тканини (лейоміоми, рандоміоми), і зовсім рідко невриноми та фіброми.

За даними Потапова І.І. (1960) фіброзні поліпи гортаноглотки і зовнішнього кільця гортані складають 0,9% по відношенню до всіх доброякісних пухлин глотки. Звичайно ці утворення мають повільний ріст і довгий час не турбують хворого, відповідно за таких умов вони досягають значних розмірів. Шапіро А.Л. (1974) наводить приклад фіброзного поліпоподібного утворення, яке знаходилося у хворої протягом 10 років і було виявлено під час блювання. Фіброми розвиваються зі сполучної тканини, ростуть повільно у вигляді рухомого утворення на ніжці, та можуть потрапляти в стравохід і в трахею, викликаючи нудоту, блювоту, спазматичний кашель і навіть іноді асфіксію. Пацієнти пред'являють характерні скарги на відчуття стороннього тіла, першіння в горлі, утруднення при ковтанні, відчуття «перекачування їжі через валик», підвищене виділення слини, кашель, зміна голосу і дихання. Чеккер Я.І. (1973) описує випадок що викликав утруднення дихання після вживання алкоголю під час блювотних рухів, коли поліп потрапив в ротову порожнину. У літературі є данні про хірургічне лікування як зовнішнім доступом фарінготомії з резекцією ділянки під'язикової кістки, так і ендофарінгеальним доступом при прямій фарінгоскопії.

З вище наведеної інформації виходить, що фіброзні поліпоподібні утворення рото-глотки зустрічаються дуже рідко і мають різноманітні клінічні прояви, що ускладнюють їх виявлення, і подальше лікування.

Наш випадок. Хвора С., 47 років, лікар. На протязі двох місяців відмічала періодично дисфагію середньої тяжкості під час ковтання на рівні верхнього стравохідного сфінктеру, та зміну тембру голосу. 31 січня 2012 року, після зригування відчула і побачила в порожнині рота стороннє тіло, що швидко зникло. На протязі двох місяців пацієнтка неодноразово зверталась за медичною допомогою. Були проведенні численні огляди отоларингологами як в поліклініці так і в спеціалізованих закладах, що завершились без результативно. Проведені інструментальні методи обстеження (езофагогастродуоденоскопія, бронхоскопія, рентген з контрастом, МРТ голови та шиї, ларингоскопії) в ході чого була запідозрена кила шийного відділу хребта, яка спростована після консультації нейрохірурга. Хвора була направлена на консультацію до психоневролога, який пропонував їй госпіталізацію в психлікарню. З часом пацієнтка відмічала прогресування дисфагії.

25.02.2013р., в КМК ЛШМД при ендоскопічному дослідженні виявлено, в просвіті стравоходу, відразу нижче верхнього стравохідного сфінктера наявне патологічне утворення овальної форми, діаметром 1,5 см., на широкій ніжці (рис 1). В подальшому стравохід без патологічних змін. При видаленні ендоскопа для більш докладнішого обстеження ураженої ділянки, на попередньому місці розміщення, дане утворення невиявлене. З'ясувалось те що при зригуванні пацієнтки, патологічний утвір перемістився в просвіт ротоглотки (рис 2 a,b). При огляді в ротоглотці наявне поліпоподібне патологічне утворення, на широкій довгій ніжці, що бере початок з правого боку надгортанника, фіксується широкою основою, яка займає 1/3 площі надгортанника. Верхівка утворення овальної форми, бугриста, біло-сірого забарвлення, щільна. З висновком ендоскопічного обстеження та відеофільмом, пацієнтка скерована в спеціалізоване отоларингологічне відділення, де після огляду відео при обстеженні не виявили наявність утворення, і відмовили в подальшому лікуванні.

На прохання пацієнтки, її було госпіталізовано в КМК ЛШМД для подальшого оперативного лікування. На операцію був запрошений отоларинголог (Гребенюк Ю.С.) з належним обладнанням.

26.02.2013р., під ендотрахеальним наркозом проведено оперативне втручання, яке було виконане в декілька технічних прийомів. Через паралельно зафіксований додатковий інструментальний канал заведено корзинку, захоплено та переведено в рото-глотку утворення (рис 3). По корзинці, що використовували як провідник (рис 4), на основу ніжки відступивши від надгортанника завели лігатуру, і затиснули ніжку (рис 5). В подальшому таким самим чином була заведена поліпектомічна петля, і встановлена вище лігатури (рис 6). Проведено видалення патологічного утворення, з клипуванням ніжки поліпу (рис 7). Головною умовою проведення даного оперативного втручання, було мінімальне травмування надгортанника, так як він приймає участь в голосоутворенні.

Післяопераційний період протікав без ускладнень з вимогою до пацієнтки обмежити говоріння на протязі 5 діб. На п'яту добу проведено контрольний огляд. З'ясовано що в місці оперативного втручання наявна лігатура з невеликою підслизовою гематомою біля рани, поверхня післяопераційної рани вкрита білим нальотом, також відмічається незначний набряк гортані. Почала говорити, змін в голосі не відмичає. На 14 добу при контрольному огляді визначається незначний набряк надгортанника, після операційна рана вкрита білим нальотом.

Патогістологічне заключення: фіброзний поліп, з нерівним набряком строми. Потовщенням набряклих білкових мас. Наявність судинного та жирового компоненту. В покривному епітелії дистрофічно реактивні зміни у вигляді гіпер- та паракератоза, інтраепітеліальних кіст. Вогнищеві інтраопераційні крововиливи.

Висновки. Ендоскопісти повинні надавати допомогу своїм колегам, які не мають сучасного обладнання. При проведені ЕГДС, огляд необхідно починати не з стравоходу, а з порожнини рото-глотки.

Рис. 1. Ендофото патологічне утворення нижче верхнього стравохідного сфінктера.

Рис. 3. Ендофото утворення захопленого петлею і переведеного в ротову порожнину.

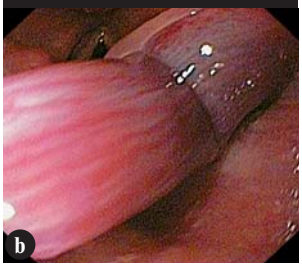

Рис. 2. A: Ендофото патологічне утворення перемістилось в рото глотку; **B:** Ендофото ніжки патологічного утворення.



Рис. 4. Ендофото використання корзинці в якості провідника.

Рис. 5. Ендофото заведення лігатури на основу ніжки утворення.

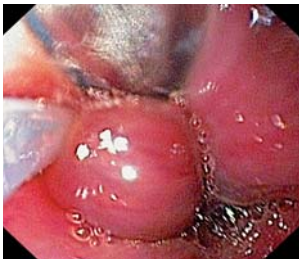

Рис. 6. Ендофото заведення і встановлення поліпектомічної петлі.

Рис. 7. Ендофото клішування ніжки утворення.

ЕНДОСКОПІЧНА ХІРУРГІЯ СТЕНОЗУЮЧОГО ПАПІЛІТУ

Ничитайло М.Ю., Огородник П.В., Дейниченко А.Г., Бойко О.Г., Стоколос А.В., Христюк Д.І.
Національний інститут хірургії та трансплантології ім. О.О. Шалімова НАМН України, м. Київ, Україна

Вступ. Згідно даних вітчизняної та закордонної літератури, стенозуючий папіліт є причиною больового синдрому у 12-17% хворих з постхолецистектомічним синдромом.

Матеріали та методи. Нами проаналізовані результати 976 ендоскопічних папілосфінктеротомій (ЕПСТ), що виконані хворим зі стенозуючим папілітом у відділенні лапароскопічної хірургії та холелітіазу в період з 2000 по 2014 роки. Вік хворих становив — від 19 до 89 років. Пацієнтів жіночої статі було 736 (75,4%), чоловіків — 240 (24,6%).

Результати та їх обговорення. Для діагностики стенозуючого папіліту користувались розробленими нами критеріями: рецидивуючі переймоподібні болі в правому підребер'ї після перенесеної холецистектомії; епізоди гіпербілірубінемії; підвищення рівня АЛТ, АСТ, та лужної фосфатази; дилятація загальної жовчної протоки (ЗЖП) по даним УЗД та ЕРПХГ > 10 мм; функціонуюча зовнішня жовчна нориця, при відсутності органічного стенозу жовчних протоків та холедохолітіазу; ендоскопічні ознаки органічних змін великого сосочка дванадцятипалої кишки (ВСДК). В залежності від виявлених нами ендоскопічних ознак ми виділяємо 3 найбільш характерні форми стенозуючого папіліту: аденоматозний, псевдотуморозний та дегенеративний. Аденоматозний папіліт мав місце у 620 (63,5%) пацієнтів, при цьому істинну аденому виявили у 38 хворих. Псевдотуморозний папіліт виявлено у 290 (29,7%) пацієнтів. Дегенеративна форма захворювання спостерігалась у 66 (6,8%) випадках. Типову канюляційну ЕПСТ виконували у 440 (45,1%) хворих. При складній чи довготривалій канюляції ВСДК у 536 (54,9%) пацієнтів застосовували атипову ендоскопічну папілотомію. Нами проведено суб'єктивну оцінку якості життя пацієнтів (опитувальник SF-36), яка включала параметри медичної реабілітації хворого та тривалість непрацездатності після операції. Стан як відмінний та хороший оцінили 792 (81%) пацієнтів, ще у 89 (9,1%) хворих стан оцінено як задовільний. У 95 пацієнтів відзначений незадовільний результат, про що свідчили тривалий період реабілітації, втрата працездатності, виражений астенічний та больовий синдром, поява пізніх ускладнень. Це були хворі з пухлинними рестенозами та пацієнти з постхолецистектомічним синдромом у яких ЕПСТ виконували за відсутності дилятації жовчних протоків (діаметр ЗЖП менше 8 мм). Специфічні ускладнення після ЕТПВ виникли у 48 (4,9%) хворих. Кровотечу з папілотомної рани спостерігали у 26 (2,6%) випадках. Ендоскопічний гемостаз методом електрокоагуляції проводили у 8 пацієнтів, методом аргоно-плазменної коагуляції — у 10 хворих, ендокліпуванням судини — у 5. Ще у 3 випадках зону папілотомної рани обколювали розчином адреналіну в розведенні 1: 10000. Гострий панкреатит після ЕТПВ мав місце у 22 (2,3%) хворих, та у всіх випадках ліквідований консервативно. Рестенози пухлинного генезу спостерігали у 43 (4,4%) хворих в терміни від 6 до 24 місяців після виконання ЕПСТ. Пухлинний процес виявляли при контрольних оглядах зони ЕПСТ, та у випадках самостійного звернення пацієнтів в зв'язку з виникненням обтураційної жовтяниці. У 22 хворих з пухлинами ВСДК в подальшому виконали радикальне оперативне втручання, у 7 — біліодигестивні анастомози, та у 14 пацієнтів в зв'язку з дисемінацією пухлинного процесу — ендобіліарне нітінолове стентування. Летальних випадків після ендоскопічного лікування хворих з стенозуючим папілітом не було.

Висновки. Рання атипова папілотомія — є "золотим стандартом" в лікуванні стенозуючого папіліту та дозволяє в більшості випадків завершити ендоскопічну операцію в один етап при мінімальній кількості ускладнень.

НАБЛЮДЕНИЕ ЛИТОЛИТИЧЕСКИХ СВОЙСТВ КОКА-КОЛЫ ПРИ СИНДРОМЕ БУВЕРЕ

Новохатний П.В., Кичангин Е.В.
КУ «Городская клиническая больница экстренной и скорой медицинской помощи г. Запорожья», г. Запорожье, Украина

Введение. Кишечная непроходимость, вызванная желчным камнем, встречается у 0,2-0,6% больных, страдающих доброкачественными заболеваниями желчных путей. Пилородуоденальная окклюзия, или синдром Бувере, развивается при ущемлении камня в области привратника или двенадцатиперстной кишки (ДПК). Мы хотим привести наблюдение, когда желчный конкремент в ДПК был принят за безоар и подвергнут специфическому воздействию. В специализированных изданиях имеются многочисленные публикации о результатах успешного использования брендового напитка Кока-кола для растворения безоаров.

Цель работы. Описать казуистическое наблюдение воздействия Кока-колы на желчный конкремент при редком осложнении желчнокаменной болезни.

Материалы и методы. Больная Л., 64 лет обратилась самостоятельно 14.04.2012 года с жалобами на дискомфорт в эпигастрии, потерю аппетита, снижение массы тела, ухудшение общего самочувствия на протяжении последних 3 месяцев. Объективно: пожилая женщина повышенного питания, общее состояние удовлетворительное, кожные покровы и склеры обычной окраски, тургор тканей снижен; кардиореспираторных нарушений нет. Выполнена эзофагогастродуоденоскопия (ЭГДС) эндоскопом *Olympus GIF-Q150:* желудок обычных размеров, рельеф слизистой не нарушен, привратник проходим; луковица ДПК туго заполнена плотным инородным телом грязно-коричневого цвета с неровной поверхностью; провести эндоскоп за луковицу невозможно. Находка расценена как безоар неизвестного состава. Попытки фрагментировать, захватить инородное тело при помощи эндоскопических инструментов (петля *Olympus SD-9U-1,* корзинка *Olympus FG-17K-1*) безуспешны. Пациентке рекомендовано принимать ежедневно по 1-1,5 л Кока-колы небольшими порциями и явиться на повторный осмотр через неделю. При ЭГДС 19.04.2012 года — инородное тело уменьшилось, частично обнажились стенки проксимального отдела луковицы ДПК. Для разрушения инородного тела в него инъецировалась Кока-кола иглой *Olympus NM-200U-0425-A* на глубину 2-3 мм.

Результаты. На третьей неделе от начала вышеописанных процедур больная почувствовала облегчение. ЭГДС 26.04.2012 года установила проходимость ДПК; на передней полуокружности луковицы ДПК визуализирован свищ диаметром до 2,5 см, ведущий к ветвистым трубчатым структурам (рис. 1). 03.05.2012 года состояние больной резко ухудшилось, с явлениями тонкокишечной непроходимости она была госпитализирована в хирургическое отделение (история болезни №7670/583). После предоперационной подготовки выполнена верхнесрединная лапаротомия. При ревизии брюшной полости в подпеченочном пространстве выявлен массивный спаечный процесс, тощая кишка в 100 см от связки Трейтца содержит конкремент (рис. 2). Проведена энтеротомия, устранение непроходимости. Послеоперационный период протекал без осложнений. Больная выписана в удовлетворительном состоянии 17.05.2012 года.

Рис. 1. Билиодигестивный свищ.

Рис. 2. Удаленный конкремент.

Заключение. Таким образом, эндоскопическая диагностика синдрома Бувере невозможна без визуализации билиодигестивного свища. Желчные конкременты, мигрировавшие в просвет желудочно-кишечного тракта, требуют удаления или разрушения. Приведенное клиническое наблюдение демонстрирует определенную литолитическую активность Кока-колы.

ДОСВІД ЗАСТОСУВАННЯ КАПСУЛЬНОЇ ЕНДОСКОПІЇ ДЛЯ ДІАГНОСТИКИ ПАТОЛОГІЇ ТОНКОГО КИШКІВНИКА

Пироговський В.Ю., Сорокін Б.В.*, Задорожній С.П., Тараненко А.О., Злобенець С.О., Лященко М.М., Плем'яник С.В., Шетелинець У.І.*, Ноєс А.Дж., Мурга П.Ю.
Відділення проктології, Київська обласна клінічна лікарня. *Національна медична академія післядипломної освіти ім. П.Л. Шупика, м. Київ, Україна

Вступ. Впровадження капсульної ендоскопії в клінічну практику спричинило підвищений інтерес до патології тонкого кишківника. Капсульна ендоскопія — один з перших методів діагностики прихованих шлунково-кишкових кровотеч, пухлин тонкого кишківника, хвороби Крона. У даній статті висвітлено акумульований досвід застосування даної методики на базі відділення проктології Київської обласної клінічної лікарні.

Мета. Покращити результати комплексної діагностики патології тонкого кишківника.

Матеріали та методи. Дослідження проводилося із застосуванням капсульної системи ОМОМ. Підготовка до обстеження включала дотримання безшлакової дієти протягом 2 днів, фортранс по схемі — 1 пакет за 2 дні до обстеження та 4 пакети напередодні, умовами проведення були відсутність ознак кишкової непрохідності та доведених фістул ШКТ. У пацієнтів з активною кровотечею спеціальна підготовка не застосовувалась. За період з травня 2011 по березень 2014 року у відділенні проктології було обстежено 280 пацієнтів віком від 16 до 83 років (середній вік 44,5 року), з них 142 жінки, 138 чоловіків.

Результати та їх обговорення. Перед дослідженням у всіх пацієнтів встановлено відсутність протипоказів до обстеження. Якість очистки тонкого кишківника та візуалізації слизової була задовільною у всіх пацієнтів. У всіх пацієнтів капсула досягла товстої кишки та вийшла природнім шляхом. Серед них було діагностовано: шляхом біопсії візуально незміненої слизової термінального відділу здухвинної кишки гістологічно верифіковано хворобу Крона у 54 випадках (19,2%), призначено курс базисної терапії. У жодного з цих пацієнтів не було рецидиву за період спостереження. Найцікавіші знахідки виявлено у пацієнтів, обстежуваних з приводу тонко кишкової кровотечі. У 1 пацієнтки з повторним епізодом ШКК на фоні тривалого прийому нестероїдних протизапальних препаратів при ВКЕ виявлено виразку порожньої кишки з ознаками підтікання крові в момент обстеження. У 1 пацієнта виявлено виразку ентеро-ентероанастомозу. У 1 пацієнтки виявлено синдром Рендю-Ослера-Вебера — множинні телеангіектазії з активною кровотечею на момент обстеження. У 1 пацієнтки з раком яєчників джерелом кровотечі були множинні метастатичні ураження тонкого кишківника. У 1 пацієнта було попередньо виявлено синдром Пейтца-Єгерса, діаметр виявлених гамартом досягав 2 см, однак без порушення прохідності тонкого кишківника. У 2 (0,7%) пацієнтів причиною кровотечі стала целіакія. У 6 пацієнтів (2,1%) виявлено судинні аномалії тонкого кишківника. Також встановлено 1 випадок тонкокишкової кровотечі на фоні уремічної ентеропатії і 1 на фоні цирозу печінки, причому клінічно значущих змін у верхніх відділах ШКТ в даного пацієнта не було. Також ендоскопічно встановлено діагноз хронічного ерозивного ентериту зі збереженою війчастістю (n=69 — 24,64%) та зі зниженою війчастістю (n=75 — 26,8%) відповідно. У 42 (15%) пацієнтів виявлено нормальну ендоскопічну картину тонкого кишківника.

Висновки.

1. Відеокапсульна ендоскопія є ефективною та безпечною методикою комплексної діагностики патології тонкого кишківника.
2. Діагностична цінність методики при тонкокишкових кровотечах значно вища у пацієнтів з рецидивом тонкокишкової кровотечі та при мінімально можливому проміжку між останнім епізодом та дослідженням.
3. Лише після виконання капсульної ендоскопії як завершального етапу діагностики ми маємо право стверджувати, що характер захворювання у конкретного пацієнта є функціональним.

ОРГАНОЗБЕРІГАЮЧІ ТА СФІНКТЕРОЗБЕРІГАЮЧІ ОПЕРАЦІЇ ПРИ ПУХЛИНАХ ПРЯМОЇ КИШКИ

Пироговський В.Ю., Сорокін Б.В.*, Задорожній С.П., Тараненко А.О., Злобенець С.О., Лященко М.М., Плем'яник С.В., Шетелинець У.І.*, Ноєс А.Дж., Мурга П.Ю., Іремадзе З.Т.

Відділення проктології, Київська обласна клінічна лікарня. *Національна медична академія післядипломної освіти ім. П.Л. Шупика, м. Київ, Україна.

Вступ. Колоректальний рак (КРР) займає одне з провідних місць серед онкологічних захворювань по показниках захворюваності та смертності. Хірургічне лікування хворих з пухлинами нижньоампулярного відділу прямої кишки є актуальним з огляду на радикалізм та мінімізацію кількості локальних рецидивів, збереження сфінктерного апарату.

Мета роботи. Покращити результати соціальної та медичної реабілітації хворих з пухлинами прямої кишки.

Матеріали та методи. За період з березня 2007 по березень 2014 року у відділенні проктології Київської обласної клінічної лікарні виконано 95 ТЕМ-втручань у хворих з пухлинами прямої кишки. Серед хворих було 49 жінок та 46 чоловіків віком 44-76 років. У 38 випадках підтверджено діагноз РПК (у 26 випадках середньо-диференційовані, у 11 — високо-диференційовані аденокарциноми), у 54 випадках — доброякісні пухлини (у 52 — вікова пухлина, у 2 — аденоматозний поліп), у 3 випадках — карциноїд прямої кишки. У 3 хворих виникли кровотечі з прямої кишки, зупинені консервативно. Інтерсфінктерну резекцію проведено 14 хворим на рак прямої кишки. 14 хворих від 30 до 74 років. $T_2N_0M_0$ стадію мав 1 хворий, $T_3N_0M_0$ — 6, $T_4N_0M_0$ — 4 та $T_4N_1M_1$ — 3. Відстань від краю пухлини до дистального краю відтину була 2 см у 11 випадках, 4 см — у 2 та 1 см — в 1 випадку.

Результати. Строк спостереження за пацієнтами після інтерсфінктерної резекції склав від 3 років до 0,5 року. Летальність відсутня. Ускладнень та локальних рецидивів, недостатності кутанеоколоанастомозів не спостерігали. Інконтиненція 1ст. спостерігається у 9 хворих, 2 ст. — у 3. У жодного хворого не було бажання відновити колостому.

Обговорення. Показання до ТЕМ при РПК встановлюються визначенням ступеню інвазії пухлиною кишкової стінки та відсутністю метастазів у лімфатичних вузлах (N), які визначаються за допомогою ТРУЗД. Наведені дані свідчать про високу ефективність органо- та сфінктерозберігаючих операцій на прямій кишці.

Висновки.

1. ТЕМ — видалення аденом та аденокарцином прямої кишки на ранніх стадіях є радикальною операцією при дотриманні критеріїв відбору до неї, кількість рецидивів складає 5,26%.
2. Кількість ускладнень при ТЕМ — операціях складає 3,66%.
3. ТЕМ — операції можуть з успіхом поєднуватися з порожнинними операціями при синхронних пухлинних ураженнях прямої та ободової кишки.
4. Можливе застосування повторних ТЕМ — резекцій при рецидивах вікових пухлин.
5. Методи інтерсфінктерної резекції та ТЕМ — хірургії дозволяють повністю зберегти функцію прямої кишки.

ВИДЕОТОРАКОСКОПИЧЕСКИЕ АТИПИЧНЫЕ СУБЛОБАРНЫЕ РЕЗЕКЦИИ ЛЕГКОГО — МЕСТО В ТОРАКАЛЬНОЙ ХИРУРГИИ

Пилькевич Д.Н.

ГБУЗ Областной клинический противотуберкулезный диспансер, г. Челябинск, Россия

Цель работы. Оценить возможности видеоторакоскопических атипичных сублобарных резекций легкого в диагностике и лечении различных заболеваний легких.

Материал и методы. С 2005 по 2011 гг. 141 пациенту (58 женщинам и 83 мужчинам) в возрасте от 16 до 64 лет (средний возраст составил 35,8 года) было выполнено 143 видеоторакоскопические атипичные сублобарные резекции легких (ВАСРЛ) (2 пациентам двухсторонние) и 4 видеоассистированные резекции легкого с противоположной стороны.

Показаниями к проведению операций служили диссеминация в легких в 73 случаях (в том числе в сочетании с внутригрудной лимфаденопатией в 3 случаях, экссудативным плевритом — 1 и спонтанным пневмотораксом — 1), туберкулема — 27, образования в легких неясной этиологии — 15, спонтанный пневмоторакс — 26.

Результаты. После операции были установлены следующие диагнозы: туберкулема — 36 кавернозный туберкулез — 1, диссеминированный туберкулез — 12, саркоидоз — 29, альвеолиты — 10, различные редкие интерстициальные заболевания легких — 21, доброкачественные опухоли — 6, метастазы злокачественных новообразований — 6, хроническая обструктивная болезнь легких — 16, аномалии развития легких — 4.

Послеоперационные осложнения встретились у 2 (1,4%) пациентов в виде замедленного расправления легкого, летальности не было. Конверсия в торакотомию не потребовалась.

Противопоказаниями (условными) к выполнению данных операций являлись: выраженный спаечный процесс в плевральной полости; перенесенные ранее экссудативный плеврит, операции на органах грудной полости, ранения и травмы груди; низкие функциональные пробы внешнего дыхания (невозможность проведения однолегочной вентиляции легких); выраженное ожирение.

Выводы. К преимуществам ВАСРЛ в сравнении с открытой хирургией можно отнести: минимальную травматичность операционного доступа; практически отсутствие послеоперационного болевого синдрома; раннюю послеоперационную реабилитацию.

Таким образом, ВАСРЛ органично включились в структуру торакальной хирургии, являясь высокоэффективным методом хирургического лечения туберкулеза, буллезной эмфиземы, метастазов злокачественных новообразований, доброкачественных опухолей и неспецифических заболеваний легких, а также выявления этиологии диффузного поражения легких, спонтанного пневмоторакса и округлых образований в легких.

ЕНДОСКОПІЧНА ДИФЕРЕНЦІЙНА ДІАГНОСТИКА ГРАНУЛЯЦІЙНИХ ПРОЦЕСІВ ТРАХЕЇ ТА БРОНХІВ

Ремовський В.М.

Комунальний заклад «Обласний протитуберкульозний диспансер», м. Рівне, Україна

Виявлення грануляційних процесів трахеї та бронхів при ендоскопічних обстеженнях вимагає диференціації патологічних змін морфологічно, в першу чергу виключення злоякісних пухлин та активного тубендобронхіту (грануляційна форма).

Нами проведено аналіз комплексних бронхологічних обстежень 127 хворих, в яких виявлено грануляції в трахеї та бронхах. 61% пацієнтів — первинні, які не перебували на диспансерному обліку і в попередні роки захворюваннями легень не хворіли.

Ендоскопічна картина співставлялася з даними рентгенологічних обстежень — від оглядової рентгенографії органів грудної клітки до комп'ютерної томографії та ін. Відзначено відповідність відмісцевлення грануляції в дренуючих сегментарних бронхах, в яких виявлено патологічні процеси (інфільтрати, деструкції, ателектаз, вогнищеві й округлі тіні та ін.), а також у зоні розкипу трахеї та в головних бронхах і в післярезекційних куксах бронхів оперованих хворих.

При виявленні грануляцій здійснювалися множинні (4-5) різнотипні біопсії грануляцій та зміненої слизової навколо них.

Завдяки проведеним комплексним бронхологічним обстеженням вчасно визначено природу патологічних процесів та розмежування їх: активний тубендобронхіт, хронічні бронхіти різноманітних форм та стадій перебігу, злоякісні пухлини, поєднані процеси, локальні ознаки грибкових уражень, визначення деструктивних процесів стінок трахеї та бронхів.

ДИНАМІКА ВИЯВЛЕННЯ ПІД ЧАС ЕНДОСКОПІЇ КИСЛОТОАСОЦІЙОВАНИХ ЗАХВОРЮВАНЬ ВЕРХНІХ ВІДДІЛІВ ШЛУНКОВО-КИШКОВОГО ТРАКТУ

Савицький Я.М., Швидкий Я.Б., Тумак І.М., Витриховський Я.М., Савицька М.Я., Савка Т.М., Стадницька І.Б., Панас М.І., Химко Б.М.

Львівський національний медичний університет ім. Данила Галицького, Львівський обласний клінічний діагностичний центр, м. Львів, Україна

Вступ. Протягом останніх 20 років спектр кислотоасоційованих захворювань зазнав суттєвих змін у всьому світі. Повсюдно зростає частота гастроезофагеальної рефлексної хвороби і зниження частоти пептичних гастродуоденальних виразок. в Україні відносна динаміка цих захворювань в одній і тій же популяції вивчена недостатньо.

Матеріали та методи. Проаналізовано результати всіх езофагогастродуоденоскопій, виконаних в ЛОКДЦ протягом 2000-2013 рр., усього 165801 обстеження. За цей час діагноз рефлюкс-езофагіту (РЕ) було встановлено у 12947 осіб, виразок шлунка (ВШ) — в 5211, виразок дванадцятипалої кишки (ВДПК) — в 24381, ерозій шлунка (ЕШ) — в 38715, ерозій ДПК (ЕДПК) — в 24452 (рис. 1).

Результати. Було відзначено істотне ($p<0,05$) збільшення частоти виявлення РЕ: з 4,6% (95% довірчий інтервал 4,5-4,8%) обстежених за 2000-2004 рр. до 9,4% (9,2-9,7%) за 2009-2013 рр. Частота виявлення ЕШ зросла відповідно з 16,3% (16,0-16,6%) до 27,9% (27,5-28,2%). Натомість істотно знизилася частота виявлення ВШ з 3,7% (3,6-3,9%) до 2,6% (2,5-2,8%), ВДПК з 20,4% (20,1-20,7%) до 9,6% (9,4-9,9%) і ЕДПК з 16,0% (15,8-16,4%) до 13,0 (12,8-13,3%). З'ясовано, що зниження частоти ВДПК і ВШ мало фактично лінійний характер упродовж усього періоду 2000-2013 рр., натомість різке зростання частоти РЕ і ЕШ відзначалося переважно у першу половину періоду спостереження з «плато» в останні роки. Відзначено суттєве зменшення співвідношення частоти виявлення ВДПК/ВШ упродовж періоду дослідження.

Висновки. На нашу думку, динаміку частоти ВШ і ВДПК треба пов'язати як зі збільшенням тривалості ремісії після ерадикації *H. pylori,* так і з безрецептурним прийомом

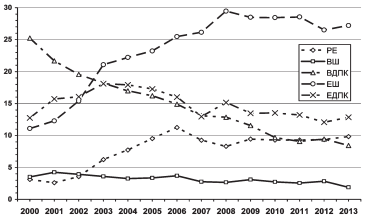

Рис. 1. Частота кислотоасоційованих захворювань (на 100 ЕГДС).

інгібіторів протонної помпи у разі виникнення скарг типу диспепсії, насамперед пацієнтами, які знають про наявність у них виразок. Менша вираженість динаміки частоти виявлення ВШ може бути зумовлена з меншою роллю *H. pylori* в їх етіології, а також з частішим прийомом нестероїдних протизапальних препаратів. З їх частим прийомом ми пов'язуємо також збільшення частоти ерозивної гастропатії. Щодо динаміки РЕ, то поряд з можливим реальним збільшенням частоти треба вказати на поліпшення знань лікарів про цю нозологію. «Плато» в останні роки можна частково пояснити самостійним прийомом ліків пацієнтами без обстеження.

ДИНАМІКА ВИЯВЛЕННЯ КОЛОРЕКТАЛЬНОГО РАКУ І ПОЛІПІВ ПІД ЧАС КОЛОНОСКОПІЇ УПРОДОВЖ 2000-2013рр

Савицький Я.М., Тумак І.М., Пляцко М.Г., Коляда І.О., Дяк Л.І., Заболоцький Л.О., Бородюх А.П.

Львівський національний медичний університет ім. Данила Галицького, Львівський обласний клінічний діагностичний центр, м. Львів, Україна

Вступ. Колоректальний рак (КРР) є соціально важливою проблемою розвинутих країн унаслідок високої захворюваності та тенденції до її зростання. Ключем до вирішення проблеми є виявлення поверхневих неоплазій, насамперед поліпів у рамках скринінгових програм та їх видалення під час колоноскопій (КС). Епідеміологія КРР суттєво відрізняється залежно від країни і регіону, недостатньо з'ясовано темпи малігнізації поверхневих доброякісних неоплазій, тому локальні епідеміологічні дослідження мають суттєве значення для планування скринінгових програм.

Мета роботи. Оцінити динаміку виявлення КРР та поліпів товстої кишки під час КС.

Матеріали та методи. Проаналізовано висновки всіх КС, виконаних в ендоскопічному відділенні ЛОКДЦ за 2000-2013 рр., усього — 56562 КС — більше половини всіх обстежень, виконаних в області. Було виявлено 2843 випадків раку ободової кишки та 1281 — раку прямої кишки і ректосигмоїдного вигину. Водночас поліпи ободової кишки виявлено у 10387 пацієнтів, прямої кишки і ректосигмоїдного вигину — у 1605 (рис. 1).

Результати. Упродовж періоду дослідження частота виявлення КРР в цілому коливалася від 6,16% до 8,47% (медіана 7,28%) для КРР і від 3,88% до 5,95% (медіана 5,21) для раку ободової кишки. Колоректальні поліпи в цілому виявляли з частотою від 16,5% до 26,43% (медіана 21,58%), зокрема поліпи ободової кишки — від 14,06% до 22,83% (медіана 18,67%). Найчастіше траплялися карциноми сигмоподібної кишки — медіана 2,81%. Серед виявлених поліпів теж переважали утвори сигмоподібної кишки: медіана 16,23%. За період дослідження значуще зменшилося співвідношення раків правої і лівої половини ободової кишки: медіана 0,46 у 2007-13 рр. проти 0,67 у 2000-06 рр. ($p<0,01$) унаслідок зменшення виявлення саме раків правої половини ободової кишки (медіана 0,61% на противагу 0,92%, $p<0,05$), необхідно відзначити, що частка виявлених поліпів правої половини дещо зросла (медіана 2,17% на противагу 1,87%, $p<0,05$). Загалом слід звернути увагу

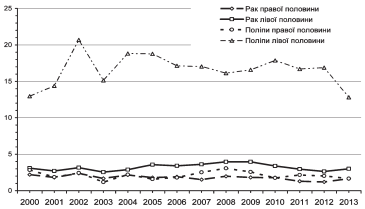

Рис. 1. Частота виявлення поліпів і раку ободової кишки (на 100 колоноскопій).

на значущу відмінність співвідношення виявлених карцином правої половини ободової кишки до лівої половини порівняно з поліпами: медіана 0,54 на противагу 0,12 ($p<0,01$).

Висновки. За матеріалами дослідження значуще переважали як карциноми, так і доброякісні поліпи лівої половини ободової кишки. Тому для України, враховуючи кадрово-технічні особливості, базовим етапом скринінгу КРР має бути широке впровадження гнучкої сигмоскопії (крім установ, де ендоскопісти добре володіють повною КС) з видаленням виявлених поліпів при першому огляді або зі скеруванням пацієнтів у спеціалізовані установи. Частота діагностування поліпів відповідає стандартам якості виконання КС, однак низька частота виявлення поліпів правої половини ободової кишки (дослідження виконувалися переважно фіброскопами) свідчить про вірогідний розвиток раку цих відділів з плоских поверхневих уражень, діагностика яких можлива за умови оснащення відділень сучасними відеоскопами та виконання хромоскопії.

СТАН ВЕРХНІХ ВІДДІЛІВ ШЛУНКОВО-КИШКОВОГО ТРАКТУ У ХВОРИХ НА ХРОНІЧНИЙ ГЕПАТИТ І ЦИРОЗ ПЕЧІНКИ, АСОЦІЙОВАНИХ З ВІРУСОМ «С»

Сімонова О.В., Діденко В.І., Мельниченко Л.Я., Ягмур В.Б.

ДУ «Інститут гастроентерології НАМН України», м. Дніпропетровськ, Україна

Вступ. Хронічні вірусні гепатити становлять серйозну медико-соціальну проблему у зв'язку з широким розповсюдженням і можливим розвитком ускладнень. У 10-40% хворих з гепатитом, асоційованим з вірусом «С», розвивається цироз печінки (ЦП). В літературі описано зв'язок між ЦП і розвитком патології гастродуоденальної зони, що, за даними дослідників, обумовлено прогресуванням портальної гіпертензії. До характерних змін верхніх відділів шлунково-кишкового тракту при портальній гіпертензії відносяться: портальна гастропатія, GAVE-синдром, варикозне розширення вен (ВРВ) стравоходу і шлунка та ін.

Мета роботи. Вивчити макроскопічний стан слизової оболонки (СО) стравоходу, шлунка і дванадцятипалої кишки (ДПК) у хворих на хронічний гепатит (ХГ) і ЦП, асоційованих з вірусом «С».

Матеріали і методи. Езофагогастродуоденоскопію проводили 38 пацієнтам з ХГ і 20 — з ЦП, асоційованих з вірусом «С». Серед обстежених: 26 чоловіків, 32 жінки, у віці 20-62 роки (середній вік 44,6±0,06 років). Ступінь варикозно розширених вен стравоходу визначали за класифікацією OMED, тип ПГ — за класифікацією NIEK.

Результати та обговорення. Рефлюкс-езофагіт виявлено в 28,9% випадків при ХГ і в 30% — при ЦП, в т. ч. ерозивний (5,2% і 5%). У 50% хворих на ЦП діагностовано ВРВ стравоходу різного ступеня, що в 5% супроводжувалось ВРВ шлунка. У всіх пацієнтів виявлено еритематозні зміни СО шлунка, які при ЦП мали дифузний характер і супроводжувались збільшенням розмірів складок шлунка. Геморагії СО шлунка виявлено в обох групах хворих (10,5 і 40% відповідно). Ерозії СО шлунка виявлено в 28,9% пацієнтів з ХГ і в 50% — при ЦП. При обох патологіях мала місце контактна кровоточивість СО шлунка, частота якої була суттєво вищою при ЦП (7,9 і 30% відповідно). Ознаки портальної гастропатії зафіксовано в 70% при ЦП (частіше спостерігали скарлатиноподібний тип даної патології) і у ряді випадків (15,8%) — при ХГ. При ЦП виявлено виразку ДПК (5%), ерозії і геморагії ДПК — в 10 і 15 %, що в 2 рази частіше, ніж при ХГ. Рубцева деформація цибулини ДПК діагностовано майже в третини хворих на ХГ і ЦП.

Висновки. Хронічні ураження печінки вірусної етіології супроводжуються змінами, обумовленими портальною гіпертензією (ВРВ стравоходу і шлунка, портальна гастропатія), і поєднаними змінами (РЕ, ерозивні, геморагічні зміни СО шлунка і ДПК, контактна ранимість, тощо). Прогресування портальної гіпертензії супроводжується більш вираженими струтурними змінами СО і геморагічним компонентом.

ЛЕЧЕНИЕ ФИТОБЕЗОАРА ЖЕЛУДКА, ОСЛОЖНЕННОГО КРОВОТОЧАЩЕЙ ЯЗВОЙ

Трофимов Н.В., Кузнецов Г.Э., Лихолетов Е.А.

ГУ «Днепропетровская медицинская академия МЗ Украины», кафедра общей хирургии, г. Днепропетровск, Украина

Введение. Безоары желудка вызывают особого рода заболевания, близкие во многих случаях к заболеваниям от присутствия инородных тел. Они образуются при попадании в желудок с пищей или в результате вредных привычек таких веществ, которые не перевариваются в нем, а накапливаются и формируются как бы в инородные тела. Известно много различных безоаров: фито-, трихо-, шеллако-, пиксо-, собо (стибо)-, псевдо-, полибезоары и др. Чаще других встречаются фитобезоары, которые, по данным разных авторов, составляют 70-75% всех безоаров. Формируются они из растительной клетчатки дикой хурмы, диких слив, винограда, инжира, черемухи и др. В зависимости от сроков образования фитобезоары могут иметь консистенцию от мягкой и рыхлой до плотности природного камня. Размеры фитобезоаров колеблются от нескольких миллиметров до 20 см и более.

Цель работы. Из осложнений безоаров желудка следует отметить перфорацию желудка, кровотечение и изъязвление слизистых оболочек желудка и двенадцатиперстной кишки. Частота образования язв желудка при фитобезоарах составляет 25%. Нами проведено исследование осложнения фитобезоара кровоточащей язвой.

Материалы и методы. Вашему вниманию представляем клинический случай. Пациентка Г. 69 лет обратилась 29.11.2012 г. в эндоскопическое отделение КЗ "Днепропетровске клиническое объединение скорой медицинской помощи Днепропетровского областного совета" с жалобами на тяжесть в животе, боли в животе, ощущение "переполненности" в животе. Накануне употребила около 1 кг хурмы. При проведении эзофагогастродуоденоскопии (ЭГДС) в просвете тела желудка определяется инородное тело с бугристой поверхностью, до 5 см. в диаметре, мягко-эластичной консистенции при контакте. В области угла желудка дефект слизистой до 1,5 см в диаметре, с тромбированным сосудом в центре, в антральном отделе множественные эрозии до 0,5 см. Заключение: Язва угла желудка Forrest IIa. Эрозивная гастропатия антрального отдела, фитобезоар желудка (рис. 1, 2). Произведена эндоскопическая профилактика рецидива кровотечения путём введения в область дефекта 10 мл 0,9% р-ра NaCl и 2 мл. 10% р-ра терлипрессина ацетата. Больная получала всю необходимую инфузионную, гемостатическую, противоязвенную терапию. Для лизиса фитобезоара принимала энзистал по 2 капсулы 3 раза в день в течение 5 дней.

Результаты. При контрольной ЭГДС 03.12.2012 фитобезоара в просвете желудка не определяется. В области угла желудка дефект слизистой до 1 см, среднеглубокий, покрыт фибрином (рис. 3).

Рис. 1. Фитобезоар тела желудка.

Рис. 2. Язва угла желудка Forrest IIa.

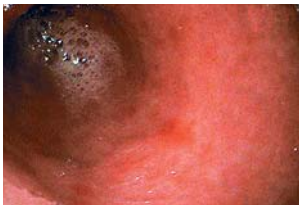

Рис. 3. Отсутствие фитобезоара в просвете желудка. Гастропатия.

Выводы. Частота осложнений фитобезоара желудка язвой по данным многих авторов остаётся высокой и составляет до 25% случаев.

При развитии кровотечения из язвы желудка и наличии фитобезоара производим эндоскопическую остановку кровотечения или методы профилактики возникновения её рецидива на фоне проведения инфузионной, гемостатической, противоязвенной терапии.

Для лизиса безоара эффективно применять протеолетические ферменты (энзистал) в стандартной дозировке.

ЛАПАРОСКОПІЧНІ ТА ПУНКЦІНІ ОПЕРАЦІЇ В ЛІКУВАННІ ЕХІНОКОКОЗУ ПЕЧІНКИ

Четверіков С.Г., Ахмад Закарія Мохаммад
Одеський національний медичний університет. Центр реконструктивної та відновної медицини, м. Одеса, Україна

Вступ. Ехінококоз людини, є серйозною медичною і соціальною проблемою Одеської області, де є ендемічні вогнища цього захворювання. Використання нових малоінвазивних відеоендоскопічних і ультразвукових технологій відкриває нові перспективи в лікуванні цього паразитарного захворювання.

Матеріали і методи. Нами обстежено та проліковано 217 хворих на ехінококоз печінки. Поєднане ураження печінки і легенів було у 38 хворих (17,5%), дисемінований ехінококоз з ураженням двох і більше органів — у 18 хворих (8,3%). Серед оперованих хворих було 98 чоловіків і 119 жінок у віці від 18 до 72 років. Середній вік пацієнтів склав 42,3±6,8 років.

У 53 хворих (24,4%) виконано лапароскопічні ехінококкектомії, у 94 (43,3%) — пункційне лікування паразитарних кіст під контролем УЗД і у 70 (32,3%) — традиційні лапаротомні ехінококкектомії. Обробку залишкової порожнини після ехінококкектомії проводили 1% розчином бетадіну.

Результати та обговорення. Лапароскопічне видалення ехінококових кіст печінки вдалося у всіх 53 пацієнтів. Середня тривалість операції склала 41,1±7,4 хвилини (від 25 до 120 хвилин). Ні в одному випадку ми не перейшли до лапаротомії. Середня тривалість перебування в стаціонарі склала 3,5±1,2 доби (від 2 до 9 діб). Летальність була нульовою. Після лапаротомних ехінококкектомій середня тривалість перебування в стаціонарі склала 12,3±4,2 ліжко-дня.

З 94 хворих, які були проліковані з використанням пункційного методу, хороші результати отримані у 67 (71,3%). Це були пацієнти з моновезікулярними молодими кістами розміром до 5 — 6 см. У 27 пацієнтів (28,7%) потрібні повторні пункційні втручання через неефективну роботу дренажу і виниклим в наслідок цього нагноєння залишкової порожнини.

Всі пацієнти спостерігалися нами на протязі від 4 місяців до 6 років після операції. Рецидив ехінококозу печінки діагностовано у 14 хворих (6,5%): у одного — після лапароскопічної ехінококкектомії (1,9%), 4 (5,7%) — після лапаротомної і 9 хворих (9,6%) — після пункційного лікування.

Висновки. Використання малоінвазивних відеоендоскопічних і пункційних методик лікування ехінококозу печінки значно покращує результати лікування хворих. З накопиченням досвіду виконання цих операцій, для все більшого числа хворих на ехінококоз лапароскопічні та пункційні доступи стануть оптимальними для виконання оперативного втручання.

МИНИИНВАЗИВНОЕ ХИРУРГИЧЕСКОЕ ЛЕЧЕНИЕ МЕТАСТАТИЧЕСКИХ ПОРАЖЕНИЙ ПЕЧЕНИ

Четвериков С.Г., Максимовский В.Е.
Одесский национальный медицинский университет, г. Одесса, Украина

Радиочастотная термоабляция (РЧТА) — эффективный метод лечения злокачественных опухолей, отвечающий требованиям современной хирургии: малотравматичности, эффективности и экономичности вмешательства.

По данным статистики, лишь небольшая часть (до 20-30%) метастатических поражений печени операбельны. Для прооперированных больных характерна большая частота осложнений (19-43%).

РЧТА метастазов в печени позволяет добиться до 40% 5-летней выживаемости. При этом больные, перенесшие РЧТА, имеют меньше хирургических осложнений и лучшее качество жизни. Причем эти больные не имели шанса быть радикально прооперированными, а срок жизни их ограничен 6-12 месяцами.

Задачей настоящего исследования явилось изучение результатов использования РЧТА в комплексном лечении больных с метастатическими поражениями печени.

Материал и методы. За период с 2006 по 2014 годы с помощью РЧ-генератора *Rita 1500X* (производства *Rita Medical Systems Inc., USA*) было прооперировано 58 пациентов с метастатическими поражениями печени из первичных опухолей различных локализаций, выполнено 63 самостоятельных РЧТА, из которых 10 — чрескожных.

Первичные очаги метастазирования ранее были удалены хирургическим путем. Размеры метастазов составляли от 2 до 4 см, а число одновременно коагулируемых очагов — от 1 до 3. Операцию проводили под общим обезболиванием. В опухоль вводился зонд *Starburst XL* с раскрывающимся массивом элементов-антенн. Продолжительность радиочастотной деструкции на мощности 125 Вт при температуре 100°С составляла 8 минут. Зонд воссоздает сферическую область коагуляции тканей диаметром 5-7 см. Контроль позиционирования зонда осуществлялся с помощью ультразвукового сканера. Температура измерялась с помощью 5 сенсоров, расположенных на концах элементов-антенн. Для мониторирования процесса абляции использовали компьютер с соответствующим программным обеспечением. Интраоперационно контроль полноты некроза осуществлялся путем пункционной биопсии коагулируемого очага после термического воздействия. Материал исследовался цитологически.

Результаты. После сеанса термоабляции, в режиме ультразвукового цветового допплеровского картирования отмечалось исчезновение мелких внутриопухолевых сосудов коллатерального типа с сохранением сосудов, окружающих опухоль, с магистральным типом кровотока. При морфологическом исследовании зоны некрозов после РЧТА наблюдалась некротизированная опухолевая ткань, частота полных некрозов была близка к 90%. При этом количество некрозов не зависело от доступа, при помощи которого вводился зонд.

Анализ проведенных исследований позволил сделать следующие выводы: преимуществами РЧТА являются: сокращение времени оперативного вмешательства, техническая простота процедуры; сокращение расходов на анестезиологическое и хирургическое обеспечение операции; уменьшение времени наркоза; улучшение качества жизни пациента.

ISSN 1029-743 X
ИЗДАЕТСЯ С 1997 ГОДА
Выходит 4 раза в год.
Утверждено ВАК Украины.

ПОДПИСКА 2014

УВАЖАЕМЫЕ ПОДПИСЧИКИ, ЧИТАТЕЛИ, АВТОРЫ ОРИГИНАЛЬНЫХ СТАТЕЙ!

«Украинский журнал малоинвазивной и эндоскопической хирургии»
распространяется непосредственно
каждому читателю/учреждению Украины редакцией напрямую.

Для получения журнала в 2014 году Вам/Вашему учреждению необходимо прислать заявку в произвольной форме в адрес редакции.

Прием научных статей к публикации проводится по электронной почте на адрес: **bomartin@yandex.ru**

Статьи должны отвечать всем требованиям **Инструкций для авторов** «Украинского журнала малоинвазивной и эндоскопической хирургии».

Український журнал малоінвазивної та ендоскопічної хірургії

ISSN 1029-743 X

ИЗДАЕТСЯ С 1997 ГОДА

Выходит 4 раза в год.
Утверждено ВАК Украины.

Главный военный клинический госпиталь Министерства обороны Украины

Клиника нейрохирургии и неврологии

Клиника в составе:
- Нейрохирургическое отделение;
- Неврологическое отделение;
- Ангионеврологическое отделение;
- Отделение реанимации и интенсивной терапии для нейрохирургических больных.

Все виды оперативных вмешательств при патологиях центральной и периферической нервной системы:
- Абсцессы головного мозга;
- Аденомы гипофиза;
- Арахноидальные кисты и гидроцефалия;
- Вдавленные переломы черепа;
- Внутримозговые кровоизлияния;
- Глиальные опухоли больших полушарий мозга и мозжечка;
- Грыжи дисков поясничного и шейного отделов позвоночника;
- Менингиомы конвекситальной локализации, фалькс-менингиомы;
- Менингиомы основания передней, средней, задней черепных ямок;
- Метастазы (в т.ч. множественные) в головном мозге;
- Невриномы, менингиомы мосто-мозжечкового угла, краниовертебрального сочленения;
- Невролиз зрительных нервов, периферических нервов;
- Опухоли спинного мозга и позвоночника всех отделов и локализаций;
- Передний спондилодез (корпородез) на всех уровнях позвоночника;
- Травматические интракраниальные кровоизлияния;
- Фронто-базальные повреждения;
- Экстра-интракраниальный анастомоз;
- Эндоскопические операции на желудочковой системе головного мозга.

Оснащение операционного блока:
- Нейрохирургический микроскоп "Carl Zeiss OPMI Vario S 88" (Germany);
- Трехмерное эндоскопическое оборудование "Viking System" (USA) со стереоскопическими шлемами для хирурга и ассистента. Каждый шлем имеет встроенный микрофон с системой распознания индивидуального тембра голоса хирурга — звуковое сопровождение записывается дополнительной дорожкой к dvd-формату на DVD-RAM "Sony-Panasonic" (Japan);
- Эндоскопическое оборудование "Zimmer-Linvatec" (USA);
- Жесткие нейроэндоскопы, вентрикулоскопы "Karl Storz" (Germany) 0° — 120°, с рабочими каналами, сменными тубусами, наружным диаметром 2,8 мм — 6,8 мм, длиной 120 мм — 180 мм;
- Электрический краниотом "Stryker TPS Irrigation System" (USA);
- Коагуляция с системой холодной плазмы "Sering CPC" (Germany);
- Системы цифровой визуализирующей и звуковой записи "NDM Radiance" (USA), просмотра операционных данных в трехмерном изображении.

Послеоперационная радиотерапия:
- Проведение гамма-терапии при новообразованиях головного и спинного мозга на аппарате "Theratron 780C" (Canada);
- Планирование лучевой терапии — "Theraplan — Plus" (Canada).



01133, Украина,
Киев, ул. Госпитальная, 18
тел.: +38 (044) 521 8287
факс: +38 (044) 522 8379

http://www.gvkg.kiev.ua