МІНІСТЕРСТВО ОХОРОНИ ЗДОРОВ'Я УКРАЇНИ
ВІЙСЬКОВО-МЕДИЧНЕ УПРАВЛІННЯ МІНІСТЕРСТВА ОБОРОНИ УКРАЇНИ

Український журнал малоінвазивної та ендоскопічної хірургії

УКРАЇНСЬКИЙ ФОНД ПІДТРИМКИ ТА РОЗВИТКУ
НЕЙРОЕНДОСКОПІЇ ТА ЕНДОСКОПІЧНОЇ НЕЙРОХІРУРГІЇ

ISSN 1029-743 X
ВИДАЄТЬСЯ З 1997 РОКУ
Цитується у міжнародній наукометричній базі
РІНЦ: Російський індекс наукового цитування

Volume 17 No 3
2013

СПЕЦІАЛІЗОВАНИЙ ЖУРНАЛ ГОЛОВНОГО ВІЙСЬКОВО-МЕДИЧНОГО КЛІНІЧНОГО ЦЕНТРУ
«ГОЛОВНИЙ ВІЙСЬКОВИЙ КЛІНІЧНИЙ ГОСПІТАЛЬ» МІНІСТЕРСТВА ОБОРОНИ УКРАЇНИ
ОФІЦІЙНИЙ ЖУРНАЛ УКРАЇНСЬКОЇ АСОЦІАЦІЇ СПЕЦІАЛІСТІВ
ПО МАЛОІНВАЗИВНИМ ЕНДОСКОПІЧНИМ ТА ЛАЗЕРНИМ ТЕХНОЛОГІЯМ
НАУКОВО-ПРАКТИЧНИЙ ЖУРНАЛ АСОЦІАЦІЇ ЛІКАРІВ ЕНДОСКОПІСТІВ УКРАЇНИ

"Український журнал малоінвазивної та ендоскопічної хірургії"
(Укр. ж. малоінвазивної ендоск. хір.) — рецензуємий науково-практичний журнал.

Заснований у 1996 р.

Видається 4 рази на рік.

Затверджено ВАК України
1997 р., 1999 р. та 10.II.2010 постанова №1-05/1

Затверджено
Міжнародним Центром ISSN 5.VII.1998 р.

"Ukrains'kij žurnal maloinvazivnoї ta endoskopičnoї hirurgii"
(Ukr. ž. maloinvazivnoї endosc. hir.)

"Ukrainian Journal of Minimally Invasive and Endoscopic Surgery"
(Ukr. J. Minimally Invasive Endosc. Sur.)

Established in 1996.

Published quarterly.

Засновник
Український фонд підтримки та розвитку нейроендоскопії та ендоскопічної нейрохірургії

Видавник
Київський клінічний госпіталь

Мова видання
українська, російська, англійська.

Сфера розповсюдження
загальнодержавна, зарубіжна.

Свідоцтво про державну реєстрацію
КВ #2301, 23.XII.1996

Передплатний індекс
40719

Підписано до друку
08.X.2013

Наклад
500 примірників

Адреса редакції
01133, Київ, вул. Госпітальна, 18
тел./факс: (044) 522-8379

Сканування, дизайн та комп'ютерна верстка
Куценко С. О.

www.endoscopy.com.ua
www.gvkg.kiev.ua
www.elibrary.ru

Головний редактор
Данчин О. Г.

Заступник головного редактора
Данчин А. О.

Редактори
Грубнік В. В., Лурін І. А., Шудрак А. А.

Редакційна колегія
Возіанов О. Ф.
Венцковський Б. М.
Білий В. Я.
Bauer B. L. ***(Germany)***
Бурий О. М.
Cohen A. R. ***(USA)***
Заболотний Д. І.
Зазірний І. М.
Запорожан В. М.
Зозуля Ю. П.
Зубарев П. М. ***(Росія)***
Grotenhuis J. A. ***(Netherlands)***
Fukushima T. ***(USA)***
Hellwig D. ***(Germany)***
Мамчич В. І.
Нікішаєв В. І.
Ничитайло М. Ю.
Orljansky V. ***(Austria)***
Палієнко Р. К.
Педаченко Є. Г.
Поліщук М. Є.
Радіонов Б. В.
Руденко А. Ю.
Саєнко В. Ф.
Samii M. ***(Germany)***
Shabus R. ***(Austria)***
Sosna A. ***(Чехія)***
Teo Ch. ***(Australia)***
Тімофеєв О. О.
Тофан А. В.
Фомін П. Д.
Цимбалюк В. І.
Щеглов В. І.

Шеф-редактор
Алхазян А. А.

КЛІНІЧНИЙ ДОСВІД

4 **Субкраніальна мініінвазивна хірургія краніофаціальних пухлин — можливість зменшити ускладнення**
Паламар О.І., Гук А.П., Поліщук М.Є., Лукач Е.В., Оконський Д.І.

Subcanial Miniinvasive Surgery of Craniofacial Tumors — Possibility to Decrease Complications
O.I. Palamar, A.P. Huk, M.E. Polischuk, E.V. Lucach, D.I. Okonskiy

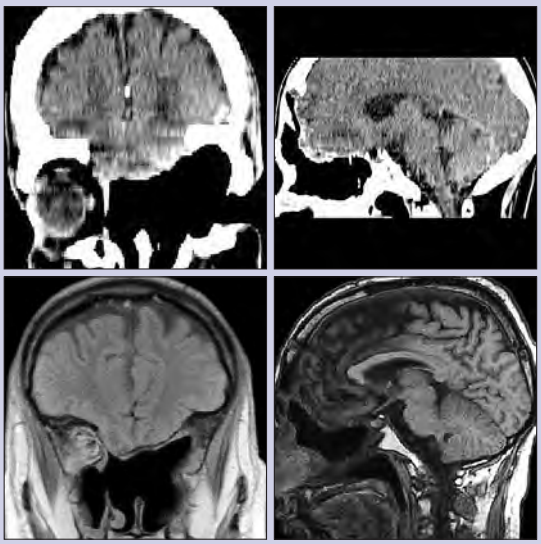

10 **Клінікоморфологічні особливості рецидивів гриж міжхребцевих дисків поперекового відділу хребта**
Хижняк М.В., Красиленко О.П., Новакович К.С.

Clinical and Morphological Features of Recurrences Intervertebral Disc Herniations of Lumbar Spine
M.V. Khyzhnyak, O.P. Krasylenko, K.S. Novakovich

13 **Прогнозирование необходимости ревизии и дренирования холедоха при лапароскопической холецистэктомии**
Юлдашев А.Х.

The Prediction of the Revision and Drainage of Common Bile Duct During Laparoscopic Cholecystectomy
A.Kh. Yuldashev

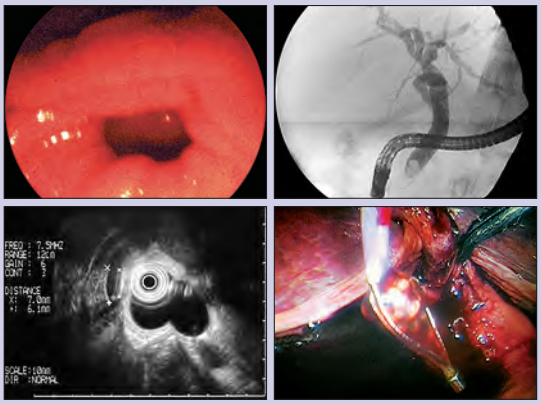

КЛІНІЧНІ ДОСЛІДЖЕННЯ

18 **Наш досвід в лікуванні сечокам'яної хвороби у реципієнтів ниркового трансплантату**
Лісовий В.М., Савенков В.І., Андон'єва Н.М.

Our Experience in Treatment of Urolithiasis in Kidney Transplant Recipients
V.N. Lesovoy, V.I. Savenkov, N.M. Andon'eva

22 **Порівняльна оцінка ефективності методів радикального хірургічного лікування гострої пілонідальної хвороби**
Цема Є.В.

Surgical Treatment Pilonidal Sinus Disease — The Comparative Estimate of Effective of Radical Methods
Ie.V. Tsema

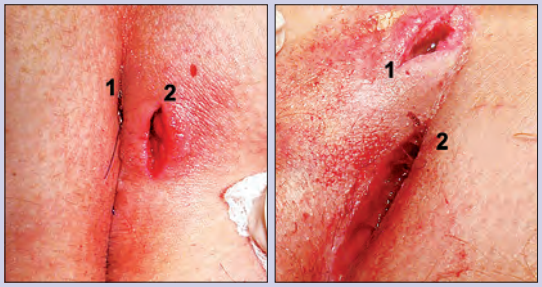

КЛІНІЧНІ СПОСТЕРЕЖЕННЯ

30 **Клинический случай применения нитинолового стента при механической желтухе**
Цаберябый А.А., Аксенов И.Г., Снежинский С.И., Шептун Ю.Ю.

The Experience of Nitinol Stent Application for Mechanical Icterus
A.A. Tcaberyabiy, I.G. Aksenov, S.I. Snezginskiy, Yu.Yu. Sheptun

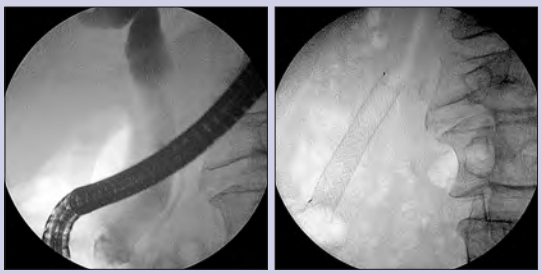

© Український журнал малоінвазивної та ендоскопічної хірургії, 2013
© Український Фонд підтримки та розвитку нейроендоскопії та ендоскопічної нейрохірургії, 2013
© ПАТ "Київський клінічний госпіталь", 2013
Все права защищены. Перепечатка материалов либо их частей в любом виде без письменного согласия держателя авторских прав будет преследоваться в судебном порядке.

© Ukrainian Journal of Minimally Invasive and Endoscopic Surgery, 2013
© Ukrainian Fund of the Support and Development of Neuro-endoscopy and Endoscopic Neurosurgery. All rights reserved.
© Kiev's Clinical Hospital, Medical Corp.

All right reserved.

Вельмишановні автори!
Запрошуємо Вас надсилати статті/рукописи на адресу редакції!

Український журнал малоінвазивної та ендоскопічної хірургії

ISSN 1029-743 X

Редак ція "Українського журналу малоінвазивної та ен доскопічної хірургії" **безкош тов но публі кує оригі наль ні** (не комерційні) **статті, та кольо ро ві репро дук ції до них.**

Редак ція приймає статті та руко пи си авто рів на окре мих файлах у форма ті Win Word на CD, DVD, флеш накопичувачах, тощо. Рукописи, ілюстрації, диски та ін. не по вертаються. Редакція приймає статті на українській, російській та англійській мовах.

Також Ви має те можли вість надіс ла ти статтю/ру ко пис/ілюс тра ції на електро ну адре су редак ції: bomartin@yandex.ru

Відпо ві даль ність за корек ту ван ня нада но го авто ра ми власно го мате рі а лу, цитат та поси ланьне суть авто ри статей. Однак редак ція зали шає за собою право представ ля ти отри ма ні робо ти для рецен зу ван ня авто ри тет ним у цій галу зі спеці а ліс там. В таких випад ках відгук буде опублі ко ва ний разом з рецен зо ва ною статтею. Редко ле гія зали шає за собою право, в разі особли вої потре би, скоро чу ва ти та виправ ля ти статті, не зміню ю чи при цьому їхньо го істот но го змісту.

Автор ські права
Прийнят тя руко пи су до публі ка ції перед ба чає, що цю робо ту відправ ле но до редак ції за згодою усіх авто рів уста но ви, де її було вико на но; автор ські права авто ма тич но пере хо дять від авто рів до видав ни ка; руко пис не буде опублі ко ва но, де-не будь без згоди власни ка автор ських прав.

Для прискорення роботи авторів дуже просять готу ва ти руко пи си відпо від но до слідуючих інструк цій:

1. Руко пис пови нен бути надру ко ва ний **Times New Roman**, 12, че рез 1,5 ін тервали на арку ші форма том А4 (21×29,7 см).

2. Титуль ний лист пови нен мати на укра їн ській (або ро сійській) мові та на анг лійській мові **назву статті та імена авто рів, заклад, клі ніку, відді лен ня,** в якому вико на но робо ту, адре су закла дудля корес пон ден ції. Далі, сто рінки руко пи су повин ні бути прону ме ро ва ні послі дов но.

3. Чітке відок рем лен ня друко ва но го арку ша — важли ва допо мо га чита чам. **Кожна стаття повин на мати:** узагаль нен ня (summary), вступ, мате рі а ли та мето ди, резуль та ти, обго во рен ня, літе ра ту ра.

4. Узагаль нен ня (summary) повин но бути на англій ській мові, мати корот кий огляд основ них поло жень робо ти. Його розмір може складати від 1/2 до ці лої сторінки. Додайте не більше 4 ключових слів у кінці.

5. Вступ пов'язаний в основному з най більш важли ви ми питан ня ми статті. Після озна йомлен ня зі вступною части ною чита чу повин но бути зрозу мі ло, наві що було вико нано дану робо ту, та яка мета авто ра.

6. В части ні **мате рі а ли та мето ди** пови нен бути представ ле ний корот кий, але чіткий опис, наприк лад, основ ної мето ди ки опера тивно го втручан ня, або яким чином вико ну вався експе ри мент, яка апара ту ра та техні ка вико рис то ву ва ла сь, обсяг клініч но го мате рі алу і його підрозділ, види та кількість експе ри мен тів і т.д. Ця части на повин на дозво ли ти чита че ві контро лю ва ти, повто рю ва ти і продов жу ва ти нау ко ву робо ту авто рів.

7. Резуль та ти повин ні бути викла де нічітко та стисло. Таблиці та гра фіки бажані в то му випад ку, якщо вони скоро чу ють текст і збагачу ють зміст.

8. В **обго во рен ні** основ ні резуль та ти повин ні бути порів ня ні з резуль та та ми, які є в літе ратурі. Їхнє значен ня в практич ній хірур гіч ній робо ті реко мен ду єть ся виді ли ти.

9. Список літе ра ту ри (у стат ті — **Літе ра ту ра**) пови нен бути представ ле ний в алфа віт но му поряд ку, прону ме ро ва ний та іденти фі ко ва ний з номе ра ми в тексті.

Згаду ван ня журна лу повин но включа ти: прізви ще(а) та ініці а ли авто ра(ів), рік публі ка ції у округ лих дужках, повну назву статті, назву журна лу — скоро чен ня відпо від но "Index Medi cus", номер тому (якщо є), номер журна лу, перші та остан ні номе ристорі нок.

- Бори сов А.П., Григо рьев С.Г. (1998) Класси фи кация мало ин ва зив ных хирур ги чес ких вмеша тельств. Эндос ко пи чес ка хирур гия. 4: 30-31
- Fay T., Grant F.C. (1923) Ven triculoscopy and intra ven tri cu lar photog raphy in inter nal hydrocephalus. JAMA. 46; 80: 461-463

Поси лан ня на книгу, мето дич ні реко мен да ції повин но включа ти: прізви ще(а) та ініці а ли авто ра(ів), рік публі ка ції в округ лих дужках, повну назву книги, місце публі ка ції в округ лих дужках, видав ниц тво та кількість сторі нок.

- Вере ща гин Н.В., Браги на Л.К., Вави лов С.Б., Леви на Г.Я. (1986) Компью тер ная томог ра фия мозга. (Москва). "Меди ци на" 256 с.
- Зозу ля Ю.А. (1981) Мето ди чес ки е реко мен да ции по диаг нос ти ке и лече ни ю травма ти чес ких внутри че реп ных гема тому больных различ ных возрас тных групп. (Киев). "Здоро вье". 25 с.
- Grossman C.B. (1990) Magne ticreso nan ce imaging and computed tomography of the he ad and spi ne. (Balti mo re). ***Willi amsand Wilkins, eds.*** 280 p.

Поси лан ня на дисер та цію повин но включа ти: прізви ще та ініці а ли авто ра, рік публі ка ції в округ лих дужках, повну назву дисер та ції, нау ковий ступінь пошу ка ча, місце публі ка ції в округ лих дужках, кількість сторінок.

- Бхат А.К. (1987) Диаг нос ти ка и лече ни е травма ти чес ких двусто рон них субду раль ных гема том. Автореф. дис... канд. мед. наук. (Киев). 18 с.

Поси лан ня на тези си повин но включа ти: прізви ще(а) та ініці а ли авто ра(ів), рік публі ка ції в округ лих дужках, повну назву тези сів, назва конферен ції, місце публі ка ції в округ лих дужках, перші та остан ні номе ристорі нок.

- Блинов Е.И. (1982) Распоз на ва ние и лече ние хрони чес ких внутри че реп ных гема том. Тез. докл. ***III Всесо юз но го съезда нейро хи рур гов.*** (Москва). с. 23-24
- Danchin A.G. (1997) Endos co pic assis ted micro-surgery of la teral herniated lumbar disks. In Abstract Book: ***Third Congress on Mini mally Inva si ve Neu ro sur gery.*** (France). pp 28-29

10. Ілюстра ції мають нада ва ти ся на окре мих файлах, в фор маті TIFF або JPEG (ma ximum qua lity) з розпо діль чою здатніс тю **300 dpi,** та **розмі ром** не меншим за розмір **репро ду ці ю ван ня**. Кате го рич но **не допус ка єть ся** надан ня зображень **імпор то ва них** у програ му **MSWord** або **CorelDraw.**

11. Схеми і графі ки повин ні бути розбір ли ви ми. Доречно віконання графіків або схем за допомогою засобів Microsoft Ofice, або у кривих.

12. Будь ласка, додайте **у кінці статті** повні імена, титу ли та повну адре су всіх авто рів, закла дів, в яких вико на но робо ту, краї ну і місто. Вкажіть: з ким, по якій адресі і по якому теле фо ну редак ція буде при необ хід нос ті мати контакт.

13. Всі діло ві контак ти (пере го во ри) та особливо всю корес пон ден цію віднос но оста точного друку необ хід но надси ла ти прямо на адре су Редак ції.

Редакція "Українського журналу малоінвазивної та ендоскопічної хірургії"
Клініка нейрохірургії та неврології
Головний військовий клінічний госпіталь
вул. Госпітальна, 18, Київ, 01133, Україна
Тел./факс: +38 (044) 522-83-79
Тел.: +38 (044) 521-82-87
e-mail: bomartin@yandex.ru

© Український журнал малоінвазивної та ендоскопічної хірургії
(2013) Vol. 17; 2: 4-9

СУБКРАНІАЛЬНА МІНІІНВАЗИВНА ХІРУРГІЯ КРАНІОФАЦІАЛЬНИХ ПУХЛИН — МОЖЛИВІСТЬ ЗМЕНШИТИ УСКЛАДНЕННЯ

Паламар О.І., Гук А.П., Поліщук М.Є., Лукач Е.В., Оконський Д.І.

Державна установа «Інститут отоларингології ім. О.С. Коломійченко» НАМН України, Київ
Кафедра нейрохірургії Національної медичної академії післядипломної освіти ім. П.Л. Шупика, Київ, Україна

Subcanial Miniinvasive Surgery of Craniofacial Tumors — Possibility to Decrease Complications

O.I. Palamar, A.P. Huk, M.E. Polischuk, E.V. Lucach, D.I. Okonskiy

ENT Institution named by O.S. Kolomiychenko of National Medical Academy, Kiev, Ukraine
Chair of Neurosurgery, National Medical Academy of Postgraduate Education named by P.L. Shupik, Kiev, Ukraine

Received: August 7, 2013
Accepted: September 4, 2013

Адреса для кореспонденції:
Інститут отоларингології ім. О.С. Коломійченко
вул. Зоологічна, 3
Київ, 01121, Україна
тел.: +38-044-483-02-22
e-mail: p_orest@ukr.net

Summary

Subcranial surgery (via frontal sinus, endoscopy endonasal approaches, transoral approaches) decreases the rate of complications in treating patients with craniofacial tumors in opposition to intracranial approaches (bifrontal and fronto-temporal). This is particular true in case of liquorrea, meningitis, local wound healing. Minimizing the approaches to craniofacial tumors, skull base defects closure with local pedicled flaps, early surgery are preventing measures to decrease number of complications.

Key words: cranio-facial tumors, surgery, complications, subcranial approaches.

Вступ

Для виникнення ускладнень у хворих із краніо-фаціальними пухлинами існує достатньо передумов ще на доопераційному етапі. Важливу роль відіграють умовна стерильність оперативного втручання, розміри та локалізація пухлини [1-3, 18]. Розповсюдження пухлин в краніо-фаціальній ділянці вражає своєю масивністю, ураженням багатьох відділів як екстра краніальної поверхні черепа так і інтракраніальної. Очікуваний краніо-базальний дефект дна передньої чи середньої черепних ямок після проведення краніо-фаціальних резекцій значний і потребує закриття, проростання твердої мозкової оболонки вимагає проведення її пластики [6, 12-14, 16, 20]. Приносові пазухи внаслідок закриття анатомічних отворів пухлинною тканиною мають порушення вентиляції та природнього кліренсу слизу, що приводить в подальшому до формування мукоцеле, піоцелє, гнійно-некротичних вогнищ. Локальна інфекція в ділянці оперативного втручання пов‘язана із збільшенням тривалості лікування хворого в стаціонарі в середньому на 10 днів і значне збільшення вартості госпітального лікування [10, 11, 19]. Такі фактори, як злоякісна гістологічна характеристика пухлини, інтрацеребральний ріст, проростання периорбіти, поширення пухлини на основну пазуху та кавернозний сінус

впливають не тільки на онкологічну виживаність хворих але і на виникнення післяопераційних ускладнень [4, 5, 9, 21, 22]. Ці фактори є основними при виникненні запальних ускладнень, ліквореї, порушення функції черепно-мозкових нервів, крововтрати під час операції [23-27]. Значне зменшення частоти ускладнень, попередження виникнення косметичних дефектів після видалення краніо-фаціальних пухлин відмічено при застосуванні ендоскопічної техніки, а саме при ендоназальному ендоскопічному видаленні пухлин, що поширюються на орбіту, лобну пазуху, комірки решітчастої кістки та інтракраніально [7, 8, 15, 18].

Мета роботи: проаналізувати характер ускладнень та фактори, які вплинули на їх виникнення після операцій у хворих із краніо-фаціальною онкопатологією та зменшити їх кількість шляхом мінімізації хірургічних втручань (проведенням субкраніальної мініінвазивної хірургії в противагу інтракраніальній хірургії з біфронтального доступу).

Матеріали та методи

Дослідження проведено на аналізі хірургічного лікування 197 хворих з краніофаціальними пухлинами, які перебували на лікуванні в Інституті отоларингології ім. О.С. Коломійченко НАМН України, Інституті нейрохірургії ім. А.П. Ромоданова НАМН України, кафедри нейрохірургії НМАПО ім. П.Л. Шупика в період 2002-2012 років.

Проведено хірургічні втручання 133 хворим із злоякісними та 64 хворим із доброякісними новоутвореннями. Середній вік хворих на злоякісні краніофаціальні пухлини склав (M±SD) 41 рік (розмах від 3 до 72 років), на доброякісні (M±SD) — 30 років (розмах від 8 до 66 років). Серед хворих на злоякісні новоутвореннями первинних хворих було 43, вторинних хворих — 90 (з них 42 отримали передопераційну променеву та/або хіміотерапію, 48 хворих отримали хірургічне лікування в поєднанні з променевою та/або хіміотерапією).

Серед злоякісних новоутворень найчастіша патологія — ракові захворювання (до 40%), за якими слідують саркоми — 15% всіх випадків. Аденокарциноми, остеобластокластоми, хордоми, естезіонейробластоми, злоякісні шваноми рівномірно зустрічаються в 7-9% випадків від загальної кількості злоякісних новоутворень. Серед доброякісних новоутворень ювенільні ангіофіброми носоглотки, остеоми, фіброзна дисплазія та менінгеоми склали майже 80%. Первинна локалізація росту злоякісних пухлин мала екстракраніальне походження в 81% випадків, в кістково-хрящовій основі черепа в 19% випадків, при доброякісних новоутвореннях екстракраніальне походження мало місце в 62%, інтракраніальне в 19% випадків та з кістково-хрящової основи черепа — 19%.

Виділено наступні варіанти інтракраніального поширення пухлин: інтракраніальне епідуральне поширення, інтрадуральне поширення (зрощення з твердою мозковою оболонкою) та субдуральне інтрацеребральне поширення. Інтракраніальне поширення при злоякісних краніофаціальних пухлин було наступним: епідуральне — 44,4% випадків, інтрадуральне — 25,6%, інтрацеребральне поширення — 30%. При доброякісних: епідуральне поширення склало 70,3 %, інтрадуральне — 18,7%, інтрацеребральне — 11%. Інтраорбітальне поширення було частим і проростання

Таблиця 1. *Оперативні втручання у хворих із злоякісними та доброякісними краніофаціальними пухлинами*

Хірургічний доступ	Всього	
Біфронтальний	абс.(n)	73
	%*	37,1%
Лобно-скроневий	абс.(n)	6
	%*	3,1%
Субкраніальний	абс.(n)	42
	%*	21,3%
Ендоскопічний	абс.(n)	16
	%*	8,1%
Трансоральний	абс.(n)	5
	%*	2,5%
Орбіто-скуловий	абс.(n)	45
	%*	22,8%
Підскроневий	абс.(n)	10
	%*	5,1%
Всього	абс.(n)	197
	%*	100%

Таблиця 2. *Кількість хірургічних ускладнень в залежності від хірургічного доступу*

Хірургічний доступ		З ускладненнями	Без ускладнень	Всього
Біфронтальний	**абс.(n)**	15	58	73
	%*	48,4%	34,9%	37,1%
Лобно-скроневий	**абс.(n)**	2	4	6
	%*	6,5%	2,4%	3,1%
Субкраніальний	**абс.(n)**	3	39	42
	%*	9,7%	23,6%	21,3%
Ендоскопічний	**абс.(n)**	1	15	16
	%*	3,2%	9,0%	8,1%
Трансоральний	**абс.(n)**	0	5	5
	%*	0%	3,0%	2,5%
Орбіто-скуловий	**абс.(n)**	5	40	45
	%*	16,1%	24,1%	22,8%
Підскроневий	**абс.(n)**	5	5	10
	%*	16,1%	3,0%	5,1%
Всього	**абс.(n)**	31	166	197
	%*	15,7%		100%

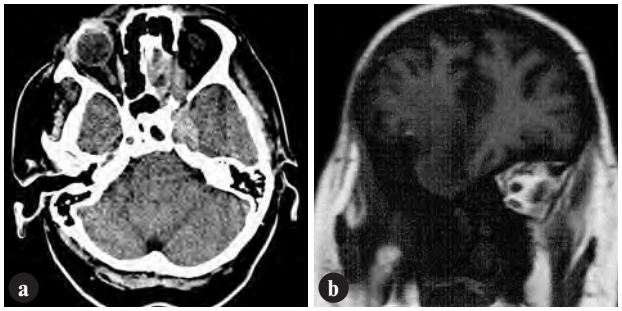

Рис. 1. *Хвора З., 57 років.*

A. Рак решітчастого лабіринту з інтракраніальним, інтраорбітальним ростом.

B. Стан після передньої краніофаціальної резекції, 3 місяць після операції. Менінгоенцефаліт, набряк головного мозку, пролапс мозкової речовини в краніо-базальний кістковий дефект.

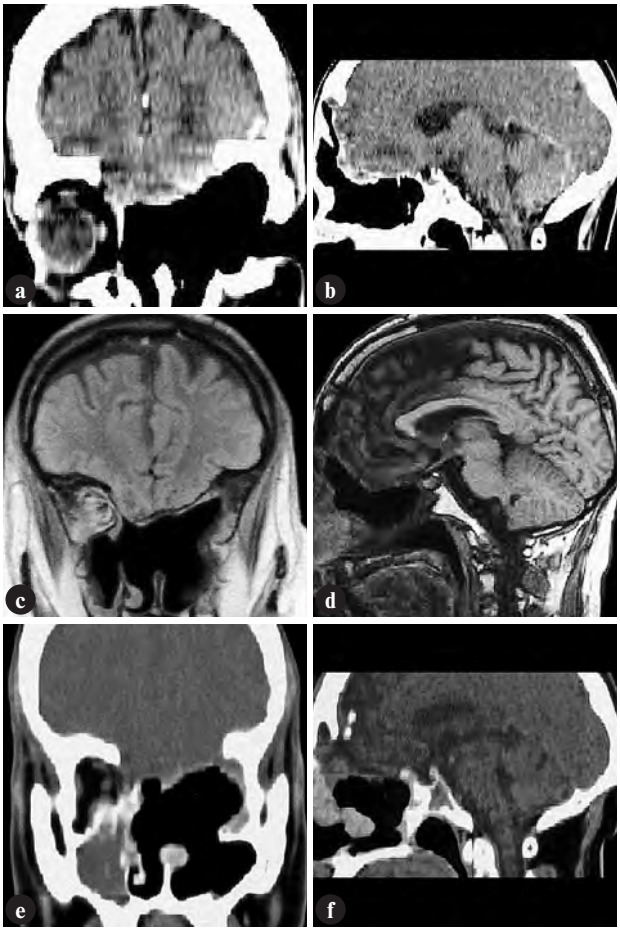

Рис. 2. *Хворий М., 31 рік.*

A-B. КТ головного мозку після операції. Післяопераційний період ускладнився менінгоенцефалітом, набряком базальних відділів лобних долей та пролапсом мозкової речовини в краніо-базальний кістковий дефект.

C-D. МРТ контроль головного мозку через 2 місяці після операції. Наростання пролапсу мозкової речовини.

E-F. Після проведеного тривалого люмбального дренування та антибіотикотерапії наступила стабілізація процесу. Хворий виписаний в задовільному стані, КТ знімки через 6 міс після операції — пролапс головного мозку регресував.

периорбіти склало при злоякісних пухлинах — 39,1%, при доброякісних пухлинах — 12,5%. Поширення на серединні відділи основи черепа (лобна пазуха, рино-ольфакторна ділянка, решітчастий лабіринт, орбіта та її медіальні стінки, основна пазуха, селлярно-хіазмальна ділянка, схил основної кістки, C1-C2 сегменти хребта) при злоякісних краніофаціальних пухлинах було 77,2%; на латеральні відділи основи черепа (крило-піднебінна та підскронева ямки, дно СЧЯ кавернозний синус, латеральна стінка орбіти) — 22,8%; при доброякісних пухлинах поширення на серединні відділи основи черепа склало 59,4%, на латеральні відділи — 40,6%.

Хірургічні втручання проведені у 197 хворих (таблиця 1). Пластика кісткового дефекту дна передньої черепної ямки проведена у 103 випадках: із них використано клапоть на "ніжці" — 86 випадків, вільні клапті — 10 випадків, штучний матеріал — 7 випадків. Пластика твердої мозкової оболонки при цьому проведена у 57 випадках: локальними тканинами — 22, фрагментом широкої фасції стегна — 28, біоматеріал — 7 випадків. Пластика кісткового дефекту латеральних відділів основи черепа проводилась в 14 випадках, серед яких: клапті на "ніжці" — 13 випадків, біоімплант (тутопласт) — 1. Пластика твердої мозкової оболонки при цьому проведена в 10 випадках локальними тканинами. Кількість ускладнень залежно від проведеного доступу відображена в таблиці 2. Різновид ускладнень залежно від проведеного доступу (інтракраніального чи субкраніального) відображено в таблиці 3.

Результати та їх обговорення

Крововтрата під час операції мала місце у 3 пацієнтів, зокрема у хворого із ангіофібромою, остеобластокластомою та шваномою і була обумовлена гісто-біологічними особливостями пухлин, їх гігантськими розмірами і значним кровопостачанням, особливістю структури пухлини, її розвинутою судинною сіткою.

Інфекційні ускладнення, зокрема гнійний менінгоенцефаліт, емпієма спостерігались у 8 хворих, переважно із злоякісними пухлинами краніофаціальної ділянки, що мали інтрацеребральне поширення. На розвиток запальних процесів вплинула наявність

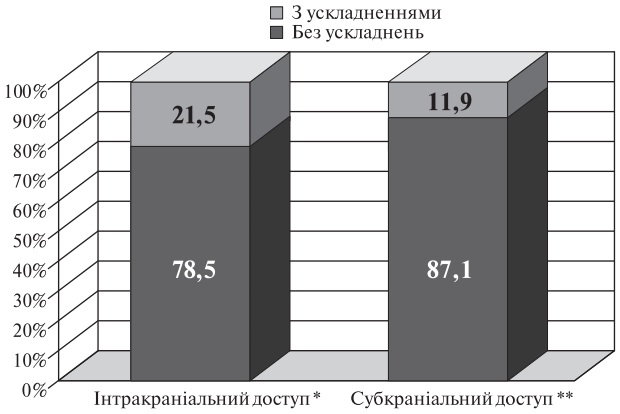

Рис. 3. Частота ускладнень в залежності від доступу.

Таблиця 3. *Різновид ускладнень в залежності від хірургічного доступу*

Ускладнення	Хірургічний доступ	
	Інтра-краніальний*	Субкрані-альний**
Лікворея	7	3
Менінгіт	5	3
Пролапс головного мозку в краніо-базальний дефект	2	0
Інтраорбітальні ускладнення	2	2
Інтраопераційна крововтрата та церебрально-васкулярні ускладнення	2	4
Локальні раньові ускладнення	7	7
Системні, загальні ускладнення	0	1
Всього	25	20

мукопіоцелє в приносових пазухах. Ці ускладнення були також більш частими при інтракраніальних доступах, що можна пояснити більшою травматичністю останніх, більшою експозицією головного мозку. Назальна післяопераційна лікворея мала місце у 10 випадках. У 3 випадках із них ускладнилась менінгоенцефалітом, що мав рецидивуючий перебіг закінчившись фатально через 3, 5, 9 місяців відповідно. Окорухові розлади спостерігались у двох пацієнтів із аденокарциномою та в одного пацієнта із ангіофібромою носоглотки. У всіх трьох випадках мало місце інтраорбітальне ураження, інвазивний ріст у хворих із аденокарциномою та експансивний ріст у хворого із ангіофібромою. Набряк та дислокація головного мозку спостерігались у одного пацієнта, що мав нейробластому і даний стан був обумовлений ішемічними розладами. В іншого пацієнта був розвиток ішемічного інсульту, що виник на фоні патології серцево-судинної системи, зокрема миготливої аритмії. До особливостей перебігу післяопераційного періоду було віднесено виникнення пневмонії.

Характерним для широких резекцій дна передньої черепної ямки (що має місце при передніх краніофаціальних резекціях) є пролапс лобно-базальних ділянок головного мозку в кістковий дефект дна передньої черепної ямки. Приводимо тут два клінічних випадки із типовими тільки для краніо-фаціальних резекцій ускладненнями.

Перший пацієнт — жінка 57 років, якій була проведена передня краніо-фаціальна резекція та екзентерація орбіти з приводу раку решітчастого лабіринту з інтракраніальним, інтраорбітальним поширенням (рис. 1a). Операція передбачала резекцію великих розмірів базальних відділів твердої мозкової оболонки та інвазованого дна передньої черепної ямки. Післяопераційний перебіг пройшов без ускладнень. Через 3 місяці повторна госпіталізація з приводу назальної ліквореї та менігоенцефаліту. Хворій проведена МРТ головного мозку (рис. 1b), яка виявила набряк головного мозку та пролапс мозкової речовини в краніобазальний дефект. Хворій проводилась антибіотикотерапія, але стан хворої погіршувався і мав місце летальний кінець.

Інший клінічний випадок — хворий із раком решітчастого лабіринту та проростанням пухлини в головний мозок, орбіту (рис. 2). Хворому проведена передня краніо-фаціальна резекція пухлини та екзентерація орбіти. Була проведена резекція твердої мозкової оболонки дна передньої черепної ямки та серединно-латеральна резекція дна передньої черепної ямки. В післяопераційному періоді спостерігався менінгоенцефаліт, набряк базальних відділів лобної долі, що і призвело до пролапсу мозкової речовини в краніобазальний дефект (дані КТ головного мозку після операції — рис. 2 a-b; МРТ головного мозку через 2 місяці після операції — рис. 2 c-d), коли пролоапс лобних долей в краніобазальний дефект тільки збільшився. Хворому проводилась антибіотикотерапія, люмбальне дренування ліквору протягом 14 днів, що дало позитивний ефект. Хворий виписаний в задовільному стані. КТ контроль головного мозку проведений через 6 місяців після операції (рис. 2 e-f) показав регрес пролапсу мозкової речовини.

Загалом, лікворея склала 8,8% ускладнень при інтракраніальних та 2,5% при субкраніальних доступах. Інфекційні церебральні ускладнення (менінгоенцефаліти, абсцеси після пластики дна передньої черепної ямки) 6,3% ускладнень при інтракраніальних та 2,5% при субкраніальних доступах; пролапс головного мозку в краніо-базальний дефект — 2,5% уклад-

Примітка:
* інтракраніальний доступ включає в себе біфронтальний та лобно-скроневий доступи;
** субкраніальний доступ включає в себе власне субкраніальний доступ (доступ через лобну пазуху), ендоскопічний, трансоральний, орбіто-скуловий та підскроневий доступи.

нень при інтракраніальних доступах та був відсутній при субкраніальних, інтраорбітальні ускладнення — 2,5% ускладнень при інтракраніальних та 1,7% при субкраніальних доступах, інтраопераційна крововтрата та церебрально-васкулярні розлади 2,5% ускладнень при інтракраніальних та 3,4% при субкраніальних доступах.

Локальні раньові ускладнення (зміщення пластини, резорбція кісткового клаптя, некроз шкірного клаптя, нориця, остеомієліт) склали 8,8% ускладнень при інтракраніальних та 5,9% при субкраніальних доступах. Системні, загальні ускладнення (пневмонія) були відсутні при інтракраніальних доступах та склали 0,8% при субкраніальних. Таким чином церебральні ускладнення (менінгоенцефаліт, пролапс головного мозку в краніо-базальний дефект, інтраорбітальні ускладнення, інтраопераційна крововтрата та церебрально-васкулярні розлади), в цілому склали 10,1% від загальної кількості краніофаціальних операцій, ліквoрея — 5,1%, локальні ускладнення — 7,1% і системні (пневмонія) — 0,5%.

Аналізуючи ускладнення після проведеної пластики дна передньої черепної ямки відмічено значимі кореляції, $p<0,0500$ Гамма статістік, між ускладненнями та пластикою кісткового дефекту дна передньої черепної ямки і найчастіше ускладнення мають місце при використанні вільного клаптя, що обумовлено його некротичними змінами і відсутністю реваскуляризації. Для попередження можливого пролапсу лобних долей проводилось посилення механічних функцій пластики дна передньої черепної ямки за допомогою сіток пролен та тітану.

Кількість ускладнень була вищою при проведенні інтракраніальних доступів (таблиця 2; рис. 3). При цьому зростали ускладнення інфекційні, ліквoрея, локальні раньові ускладнення (таблиця 3). Це можна пояснити більшою травматичністю тканин, більшою експозицією тканин при більших трепанаціях, більшою травмою мозкової речовини. При субкраніальній хірургії (доступ через лобну пазуху, ендоскопічні ендоназальні доступи чи транс-оральні доступи) в значній мірі знижується травматичність хірургічного втручання за рахунок краніобазальної орієнтації доступів.

Висновки

До факторів, що вплинули на виникнення запальних післяопераційних ускладнень у хворих із краніофаціальною онкопатологією, в першу чергу менінгоенцефаліту, відносяться інтрацеребральний ріст пухлини, значні дефекти дна передньої черепної ямки, масивний ріст пухлини в носовій порожнині — приносових пазухах та значні трепанаційні доступи.

Усунення застійних явищ в приносових пазухах, їх достатня вентиляція, знизять ризик інфекційних ускладнень.

Проведення субкраніальних доступів знизить рівень травматичності хірургічного втручання, післяопераційні інфекційні ускладнення, ліквoрею. Для профілактики виникнення ліквoреї і тісно пов'язаного із цим менінгітом, важливим є герметизація, пластика кісткового дефекту дна передньої черепної ямки, особливо задніх контурів, де виникає складність в накладанні швів. Посилення механічних властивостей пластики дна передньої черепної ямки може бути досягнуто за допомогою поліпроленової сітки. Для попередження крововтрати під час операції важливим фактором є рання діагностика та своєчасне оперативне лікування краніо-фаціальних пухлин, а також їх "блочне" видалення.

Література

1. Зозуля Ю.А., Заболотный Д.И., Паламар О.И., Лукач Э.В., Тимен Г.Э., Гук А.П., Рогожин В.А. (2002) Диагностика и лечение больных с опухолями краниофациальной локализации. Ринологія. 2: 14-23
2. Curtin H.D. et al (1998) Imaging of the skull base. Radiol Clin North Am. 36 (5): 801-817
3. Kraus D.H., Shah J.P., Arbit E., Galicich J.H., Strong E.W. (1994) Complications of craniofacial resection for tumors involving the anterior skull base. Head Neck. 16; 4: 307–312
4. Eisen M.D., Yousem D.M., Loevner L.A., Thaler E.R., Bilker W.B., Goldberg A.N. (2000) Preoperative imaging to predict orbital invasion by tumor. Head Neck. 22 (5): 456-562
5. Ellingwood K.E., Million R.R. (1979) Cancer of the nasal cavity and ethmoid/sphenoid sinuses. Cancer. 43 (4): 1517–1526
6. Eloy J.A., Choudhry O.J., Christiano L.D., Ajibade D.V., Liu J.K. (2013) Double flap technique for reconstruction of anterior skull base defects after craniofacial tumor resection: technical note. Int Forum Allergy Rhinol. 3 (5): 425-430
7. Eloy J.A., Vivero R.J., Hoang K., Civantos F.J., Weed D.T., Morcos J.J., Casiano R.R. (2009) Comparison of transnasal endoscopic and open craniofacial resection for malignant tumors of the anterior skull base. Laryngoscope. 119 (5): 834-840
8. El-Sayed I.H., Roediger F.C., Goldberg A.N. et al. (2008) Endoscopic reconstruction of skull base defects with the nasal septal flap. Skull Base. 18: 385-394
9. Emery E., Alaywan M., Sindou M. (1994) Respective indications of orbital and/or zygomatic arch removal combined with fronto-pterio-no-temporal approaches in 58 cases. Neurochirurgie. 40 (6): 337-347
10. Dias F.L., Sa G.M., Kligerman J., Nogueira J., Galvao M.L., Lima A. (1997) Prognostic factors and outcome in craniofacial surgery for malignant cutaneous tumors involving the anterior skull base. Arch Otolaryngol Head Neck Surg. 123: 738-742
11. Feiz-Erfan I., Suki D., Hanna E., De Monte F. (2007) Prognostic significance of transdural invasion of cranial base malignancies in patients undergoing craniofacial resection. Neurosurgery. 61 (6): 1178-1185
12. Fukuta K. et al. (1997) Surgical approach to midline skull base tumors with olfactory preservation. Plast Reconstr Surg. 100 (2): 318-325

13. Gabibov G.A., Kozlov A.V., Heboyan K.A. (1992) Anterior skull base defect plasty. In abstract book of the First International Skull Base Congress (Hannover, Germany). Pp. 141
14. Gil Z., Abergel A., Leider-Trejo L., Khafif A., Margalit N., Amir A., Gur E., Fliss M. (1997) A comprehensive algorithm for anterior skull base reconstruction after oncological resections. Skull Base. 17 (1): 25-37
15. Greenfield J.P., Anand V.K., Kacker A., Seibert M.J., Singh A., Brown S.M., Schwartz T.H. (2010) Endoscopic endonasal transethmoidal transcribriform transfovea ethmoidalis approach to the anterior cranial fossa and skull base. Neurosurgery. 66 (5): 883-892
16. Hanasono M.M., Hofstede T.M. (2013) Craniofacial reconstruction following oncologic resection. Neurosurg Clin N Am. 24 (1): 111-124
17. Hassfeld S. et al. (1998) Possibilities and developments of intraoperative image-guided surgery in craniofacial surgery. Mund Kiefer Gesichtschir. [Suppl 1]; 2: 20-24
18. Hatano A., Nakajima M., Kato T., Moriyama H. (2009) Craniofacial resection for malignant nasal and paranasal sinus tumors assisted with the endoscope. Auris Nasus Larynx. 36 (1): 42-45
19. Ketcham A.S., Hoye R.C., Van Buren J.M., Johnson R.H., Smith R.R. (1996) Complications of intracranial facial resection for tumors of the paranasal sinuses. Am J Surg. 112 (4): 591–596
20. Laedrach K., Lukes A., Raveh J. (1997) Reconstruction of skull base and fronto-orbital defects following tumor resection. Skull Base. 17 (1): 59-72
21. McIntyre J.B., Perez C., Penta M., Tong L., Truelson J., Batra P.S. (2012) Patterns of dural involvement in sinonasal tumors: prospective correlation of magnetic resonance imaging and histopathologic findings. Int Forum Allergy Rhinol. 2 (4): 336-341
22. Nakamura M., Stöver T., Rodt T., Majdani O., Lorenz M., Lenarz T., Krauss J.K. (2009) Neuronavigational guidance in craniofacial approaches for large (para)nasal tumors involving the anterior skull base and upper clival lesions. Eur J Surg Oncol. 35 (6): 666-672
23. Nibu K. et al. (1998) Complications of craniofacial surgery for tumors involving the anterior cranial base. Neurosurgery. 42 (3): 455-462
24. Origitano T.C., Petruzzelli G.J., Leonetti J.P., Vandevender D. (2006) Combined anterior and anterolateral approaches to the cranial base: complication analysis, avoidance, and management. Neurosurgery. 58 (2): 327-336
25. Richtsmeier W.J., Briggs R.J., Koch W.M., Eisele D.W., Loury M.C., Price J.C., Mattox D.E., Carson B.S. (1992) Complications and early outcome of anterior craniofacial resection. Arch Otolaryngol Head Neck Surg. 118: 913-917
26. Solero C.L., DiMeco F., Sampath P. (2000) Combined anterior craniofacial resection for tumors involving the cribriform plate: early postoperative complications and technical considerations. Neurosurgery. 47; 6: 1296-1306
27. Suarez C., Lorente J.L., Fernández de León R., Cabanillas R., Suárez V., López A. (2004) Anterior craniofacial resection: oncologic outcome and complications in a series of 111 cases. Acta Otorrinolaringol Esp. 55 (1): 27-33

ISSN 1029-743 X
ИЗДАЕТСЯ С 1997 ГОДА
Выходит 4 раза в год.
Утверждено ВАК Украины.

ПОДПИСКА 2014

ГЛУБОКОУВАЖАЕМЫЕ ПОДПИСЧИКИ, ЧИТАТЕЛИ, АВТОРЫ ОРИГИНАЛЬНЫХ СТАТЕЙ!

«Украинский журнал малоинвазивной и эндоскопической хирургии» распространяется непосредственно каждому читателю/учреждению Украины редакцией напрямую.

Для получения журнала в 2014 году Вам/Вашему учреждению необходимо прислать заявку в произвольной форме в адрес редакции.

Прием научных статей к публикации проводится по электронной почте на адрес: **bomartin@yandex.ru**

Статьи должны отвечать всем требованиям **Инструкций для авторов** «Украинского журнала малоинвазивной и эндоскопической хирургии».

© Український журнал малоінвазивної та ендоскопічної хірургії
(2013) Vol. 17; 3: 10-12

КЛІНІКО-МОРФОЛОГІЧНІ ОСОБЛИВОСТІ РЕЦИДИВІВ ГРИЖ МІЖХРЕБЦЕВИХ ДИСКІВ ПОПЕРЕКОВОГО ВІДДІЛУ ХРЕБТА

Хижняк М.В., Красиленко О.П.*, Новакович К.С.

Відділення малоінвазивної та лазерної спінальної нейрохірургії з рентген-операційною,
ДУ «Інститут нейрохірургії ім. акад. А.П. Ромоданова НАМН України», Київ, Україна
ДУ «Інститут ядерної медицини та променевої діагностики НАМН України», Київ, Україна*

Clinical and Morphological Features of Recurrences Intervertebral Disc Herniations of Lumbar Spine

M.V. Khyzhnyak, O.P. Krasylenko*, K.S. Novakovich

Department of Minimally Invasive and Laser Spinal Neurosurgery with X-ray Operating,
Institute of Neurosurgery named by acad. A.P. Romodanov NAMS of Ukraine, Kiev
Institute of Nuclear Medicine and Diagnostic Radiology NAMS of Ukraine, Kiev*

Received: September 14, 2013
Accepted: September 24, 2013

Адреса для кореспонденції:
Відділення малоінвазивної та лазерної спінальної нейрохірургії
Інститут нейрохірургії ім. акад. А.П. Ромоданова НАМН України
вул. Платона Майбороди, 32, Київ, 04050
тел.: +38-067-497-00-08
e-mail: katerinanovakovich@gmail.com

Summary

We describe the features of the clinical course of recurrence of hernias of lumbar intervertebral discs, depending on the absence or presence of concomitant unstable spinal-motor segment or spinal stenosis on the operated levels. The clinical course is an important element that determines the amount of preoperative examination and especially surgical treatment in these patients

We have analyzed the results of 229 patients after surgical treatment of recurrence disc herniation. 196 patients had isolated recurrence disc herniation. 22 patients had concomitant instability of spinal-motor segment with recurrence disc herniation. 11 patients had concomitant spinal stenosis with recurrence disc herniation.

Key words: lumbar spine, herniated disc, recurrence, instability, stenosis, neurocompressive syndrome, microdiscectomy.

Вступ

Рецидив грижі міжхребцевих дисків (РГ) розглядається як результат дефекту хірургічної техніки — не усунений фактор компресії, або як нове явище, що виникає повторно після певного періоду ремісії.

При дегенеративних процесах, які закономірно прогресують із часом, поступово порушується біомеханіка хребтово-рухового сегмента, відбувається перерозподіл статичного навантаження, що зумовлює ураження не тільки міжхребцевих дисків, а й інших елементів хребцево-рухового сегменту [4,5]. Повторне утворення грижі міжхребцевого диска, стенозування хребтового каналу і нестабільність хребтово-рухового сегмента — патогенетично тісно пов'язані між собою процеси, які можуть розвиватися після хірургічного лікування і спостерігатися у різних комбінаціях.

Детальне вивчення неврологічної симптоматики у хворих після мікродискектомії та проведення відповідної кореляції морфологічних і клінічних змін [9] дає можливість оптимізувати тактику повторного хірургічного лікування.

Аналіз наукових джерел [10-13] свідчить про недостатнє висвітлення даної проблеми, що і обумовлює актуальність дослідження.

Мета дослідження: встановити особливості клінічного перебігу рецидивів гриж міжхребцевих дисків

в залежності від морфо-функціональних змін на рівні оперованого хребтово-рухового сегменту.

Матеріали та методи

У 229 хворих проаналізовано перебіг вертеброгенних нейрокомпресійних синдромів, які виникли після мікродискектомії у поперековому відділі хребта і обумовили необхідність реоперації. Вік хворих — від 25 до 65 років (середній — 47+1,5 років). 56% склали особи чоловічої статі (n=130), 44% — жіночої (n=99). Термін між першою і повторною операціями складав 3 періоди: ранній (до 3 місяців), проміжний (від 3 місяців до 1 року) та пізній (після 1 року).

В залежності від неврологічної симптоматики були сформовані 3 клінічні групи хворих, яким в подальшому були проведені відповідні додаткові методи обстеження, з метою оптимізації тактики хірургічного лікування. Таким чином, із 229 хворих з нейрокомпресійною симптоматикою ізольований рецидив грижі міжхребцевого диску (ІРГ) мав місце у 196 спостереженнях, рецидив грижі міжхребцевого диску у поєднанні зі стенозом хребтового каналу (РГ+С) був присутній у 11 пацієнтів, рецидив грижі міжхребцевого диску ускладненний нестабільністю хребцево-рухового сегменту (РГ+Н) спостерігався у 22 хворих.

Результати

Клініко-неврологічні прояви ІРГ аналогічні при грижах, що виникли первинно. Неврологічна симптоматика залежала від розмірів та спрямованності грижі міжхребцевого диску [6]. Найбільш виражені люмбалгічний синдром і стато-динамічні порушення хребта відмічені при центральних та форамінальних грижах. Нейрокомпресійна симптоматика переважно обмежувалась одним корінцем при невеликих (7-8 мм) грижах центрального (65 хворих — 33,2%), парамедиального (36 хворих — 18,4%) та задньо-бокового (75 хворих — 38,3%) розташування. При форамінальних грижах (15 хворих — 7,6%) компресія відповідного корінця супроводжувалась значно вираженим больовим синдромом. Необхідно відзначити: чим більш латерально у форамінальному отворі компремувався корінець, тим дистальніше концентрувалися біль та чутливі розлади у відповідному дерматомі [1,6,7]

Значно рідше (5 хворих — 2,5%) центральні, парамедиальні та задньо-бокові грижі мали великі розміри (8-10 мм) і формували компресію одночасно декількох корінців та супутніх їм судин. Великі центральні грижі супроводжувались двобічною симптоматикою, нерідко з ознаками компресії всіх корінців кінського хвоста. Кореляція клінічних та морфологічних ознак ізольованого рецидиву грижі міжхребцевого диску представлена у таблиці 1.

Другу групу склали хворі, у яких рецидив грижі міжхребцевого диску супроводжувався вираженим стенозом хребтового каналу (РГ+С). Супутній стеноз хребтового каналу у даної категорії хворих був обумовлений лігаментозом (3 хворих — 27,2%), артрогенними та остеофітозними змінами (5 хворих — 45,5% та 3 хворих — 27,2%, відповідно, що спостерігали переважно у віддаленому періоді); наявністю епідурального спайкового фіброзу (що було характерним для проміжного та віддаленого післяопераційних періодів).

Необхідно відзначити, що навіть невеликих розмірів рецидив грижі міжхребцевого диску в умовах звуженого хребтового каналу може бути пусковим чинником клінічної маніфестації поперекового стенозу [8]. Вона проявлялась судинною корінцевою або корінцево-спінальною симптоматикою.

У таких хворих разом із типовими ознаками радикулярної компресії при зборі анамнезу та проведенні стоп-тесту *Dyck* [4,5] спостерігались елементи нейро-

Таблиця 1. *Клініко-морфологічна характеристика ізольованих рецидивів гриж міжхребцевих дисків*

Морфологічні ознаки				Нейрокомпресійні синдроми			
				полірадикулярний		монорадикулярний	
розміри	локалізація	n	%	n	%	n	%
Невеликі n=191	центральна	65	34,03	46	70,7	19	29,3
	парамедіанна	36	18,84	20	55,5	16	44,4
	задньо-бокова	75	39,26	0	0	75	100
	форамінальна	15	7,8	0	0	15	100
Великі n=5	центральна	3	60	3	100	0	0
	парамедіанна	1	20	1	100	0	0
	задньо-бокова	1	20	1	100	0	0
	форамінальна	0	0	0	0	0	0

Таблиця 2. *Клініко-морфологічна характеристика групи хворих (РГ+С)*

Морфологічні ознаки		Клінічні ознаки					
		полірадикулярний синдром		монорадикулярний синдром		нейрогенна клаудикація	
пролонгованість стенозування	зона стенозування	n	%	n	%	n	%
моносегментарне	латеральна*	0	0	1	9,1	0	0
	центральна	0	0	0	0	0	0
	комбіноване ураження†	2	18,2	0	0	2	18,2
полісегментарне	латеральна*	1	9,1	0	0	2	18,2
	центральна	2	18,2	0	0	0	0
	комбіноване ураження†	5	45,4	0	0	7	63,6

Примітка:
* — в тому числі стеноз корінцевого каналу;
† — стеноз одночасно центральної та латеральної зон.

Таблиця 3. *Структура нейрокомпресійної симптоматики в групі хворих (РГ+Н)*

Нейрокомпресійні синдроми	n	%
полірадикулярний	18	81,8
монорадикулярний	4	18,2

генної переміжної кульгавості. Радикулогенна клаудикація (6 хворих — 54,5%) виявлялась при супутньому стенозі корінцевого каналу; каудогенна (4 хворих — 36,4%) та мієлогенна (1 хворий — 9,1%) — переважно при стенозі центральної зони хребтового каналу або комбінованому стенозі (у центральній та латеральних зонах). Під час ходьби спостерігалось посилення болю і чутливих порушень в одному чи декількох дерматомах, поява чи поглиблення парезів відповідних міотомів (при радикулогенній та каудогенній клаудикації), або ж безбольові чутливі та рухові порушення за сегментарним та провідниковим типами (при мієлогенній клаудикації). Вказані неврологічні зміни частково регресували не тільки у спокої, при знятті аксіального навантаження на хребет, але інколи й при продовженні ходьби у положенні зі флексією тулуба.

Слід також відмітити, що у групі РГ+С рідше спостерігали монорадикулярний синдром (3 хворих — 27,3%) зі стенозом корінцевого каналу і частіше — полірадикулярну симптоматику (8 хворих — 72,7%) зі стенозом центральної зони хребтового каналу або з комбінованим стенозом каналу, таблиця 2.

Третю групу склали хворі, у яких рецидив грижі міжхребцевого диску супроводжувався нестабільністю хребтово-рухового сегменту (РГ+Н). Нестабільність оперованого хребтово-рухового сегменту вносить додаткові симптоми у клінічну картину рецидиву грижі міжхребцевого диску. У цій групі хворих відмічали значну люмбалгію (19 хворих — 86,4%), що найбільше турбувала пацієнтів у моменти зміни положення корпусу (підйом з ліжка, вкладання, нахили). Оскільки при нестабільному спонділолістезі змінюється конфігурація міжхребцевих отворів з обох боків, і нерідко спостерігається динамічний стеноз хребтового каналу [5], найчастіше (у 18 хворих — 81,8%) виявляли двобічну полірадикулярну симптоматику: вагому — на боці грижового вип'ячування, та нестійку і неістотну — на протилежній стороні (таблиця 3).

Узагальнюючи отримані нами клінічні дані, зазначимо, що повторне виникнення монорадикулярного синдрому у хворих, після проведеної мікродискектомії зачасту свідчить про наявність ізольованого рецидиву грижі міжхребцевого диску. В такій ситуації достатньо проведення МРТ-дослідження [2,3]. При наявності у хворих полірадикулярної симптоматики необхідно проводити диференціальну діагностику між рецидивом грижі міжхребцевого диску великих розмірів центральної або парамедіанної локалізації чи комбінації грижі міжхребцевого диску зі стенозом хребтового каналу або з сегментарною нестабільністю на рівні оперованного поперково-рухового сегменту. У таких хворих, окрім МРТ, необхідно проведення МСКТ та спонділографії з функціональними пробами поперекового відділу хребта.

Висновки

Детальна оцінка клініко-неврологічної симптоматики у хворих в різні терміни після проведенної мікродискектомії дає можливість оптимізувати алгоритм інструментального обстеження. Встановлення супутніх змін на рівні оперованого хребтово-рухового сегменту має важливе значення для розробки диференційованної тактики хірургічної тактики у хворих з рецидивами гриж міжхребцевих дисків.

Література

1. Бразис П.Х. та ін. (2009) Топічна діагностика у клінічній неврології (Москва). «Медпрессінформ». 736 с.
2. Кравцова А.К. (1994) Магнитно-резонансная томография в диагностике вертеброневрологических заболеваний. Дис. канд. мед. Наук. (Москва). 165 с.
3. Коновалов А.Н. (1997) Магнитно-резонансная томография в нейрохирургии. (Москва). «Видар». 472 с.
4. Осна А.И. (1973) Патогенетические основы клинических проявлений остеохондроза позвоночника. (Новокузнецк). 1: 7
5. Осна А.И. (1976) Ортопедические проявления остеохондроза позвоночника и их лечение. Труды III Всесоюзного съезда травматологов-ортопедов. (Москва). «ЦИТО». с. 228
6. Продан А.И., Радченко В.А., Корж Н.А. (2007) Дегенеративные заболевания позвоночника. Семиотика. Классификация. Диагностика. (Харьков). «Контраст». Том 1. 272 с.
7. Продан А.И. (2008) Диагностика поясничного спинального стеноза Вестник травматологии и ортопедии им. Н.Н. Пирогова. 3: 77-80
8. Продан А.И. (1994) Стеноз поясничного отдела позвоночника. Дис. доктора мед. наук. (Харьков). 421 с.
9. Соков Е.Л., Корнилова Л.Е., Аль-Замиль М.Х., Филимонов В.А., Ноздрюхина Н.В. (2008) Клинико-морфологические корреляции при неврологических проявлениях остеохондроза. Метод. рекомендации кафедры нервных болезней и нейрохирургии РУДН. (Москва). 24 с.
10. Ross J.S. (1998) Epidural fibrosis and recurrent disk herniation in the lumbar spine: MR imaging assessment. 150; 4: 23-32
11. Onesti S.T. (2004) Failed back syndrome. Neurologist. 10; 5: 259-264
12. Sotiropolus S., Chafetz N.I., Lang P. (1989) Differentiation between postoperative scar andrecurent disc herniation: prospective comparison of MR, KT, and contrast enhanced CT. AJNR. 10: 639-643
13. Wong C.V., Chen W.J. et al. (2002) Clinical outcomes of revision lumbar spinal surgery: 124 patients with a minimum of two years of follow- up. Chang. Gung. Med. J. 25; 3: 175-182

© Український журнал малоінвазивної та ендоскопічної хірургії
(2013) Vol. 17; 3: 13-17

ПРОГНОЗИРОВАНИЕ НЕОБХОДИМОСТИ РЕВИЗИИ И ДРЕНИРОВАНИЯ ХОЛЕДОХА ПРИ ЛАПАРОСКОПИЧЕСКОЙ ХОЛЕЦИСТЭКТОМИИ

Юлдашев А.Х.

Отделение абдоминальной хирургии,
Главный военно-медицинский клинический центр «ГВКГ» Министерства обороны Украины, Киев

The Prediction of the Revision and Drainage of Common Bile Duct During Laparoscopic Cholecystectomy

A.Kh. Yuldashev

Department of Abdominal Surgery,
Main Military Medical Clinical Centre "Military Clinical Hospital", Defense Ministry of Ukraine, Kiev

Received: June 6, 2013
Accepted: August 30, 2013

Адреса для кореспонденції:
Відділення абдомінальної хірургії
Головний військовий клінічний госпіталь
вул. Госпітальна, 18, Київ, 01133, Україна
тел.: +38-044-521-85-67
e-mail: iul94@mail.ru

Summary

The article presents a comparative analysis of the diagnostic value of imaging studies in the diagnosis of choledocholithiasis before laparoscopic cholecystectomy. Detection of choledocholithiasis by endosonography in cases with inadequate visualization of the common bile duct on ultrasound and the inability is to perform cholangiopancreatography to predict the intraoperative revision of the common bile duct.

Key words: laparoscopic cholecystectomy, conversion, choledocholithiasis.

Введение

Перед выполнением лапароскопической холецистэктомии важной задачей является прогнозирование необходимости ревизии и дренирования холедоха в ходе предстоящей операции [1,3,4]. Целесообразность интраоперационной ревизии холедоха и (или) его дренирования в ходе лапароскопической холецистэктомии наиболее часто обусловлена подозрением или наличием холедохолитиаза [9,10]. Поэтому в предоперационном периоде ведущую роль играет диагностика холедохолитиаза и эндоскопическая санация холедоха.

Холедохолитиаз рассматривается рядом авторов как противопоказание к лапароскопической операции. Частота холедохолитиаза при желчекаменной болезни по данным разных авторов колеблется от 8% до 33% [3,6,10-12]. Уровень же конверсии при выявлении холедохолитиаза возрастает до 10-18%, поэтому очень актуальной проблемой является распознавание камней в желчных протоках до операции [7,11,12].

При лапароскопической холецистэктоми является из комплекса обследования желчных протоков выпадает важнейшая часть интраоперационных методов диагностики — пальпация, которая нередко определяет окончательный обьем вмешательства [1,7]. Кроме того, во время ЛХЭ интраоперационная холангиография в 5-25% случаев технически невыполнима [2,5].

Рис. 1

Эхограмма больного Н. — конкремент в расширенном холедохе.

Рис. 2

ЭРПХГ больной П. — конкремент в дистальной трети холедоха.

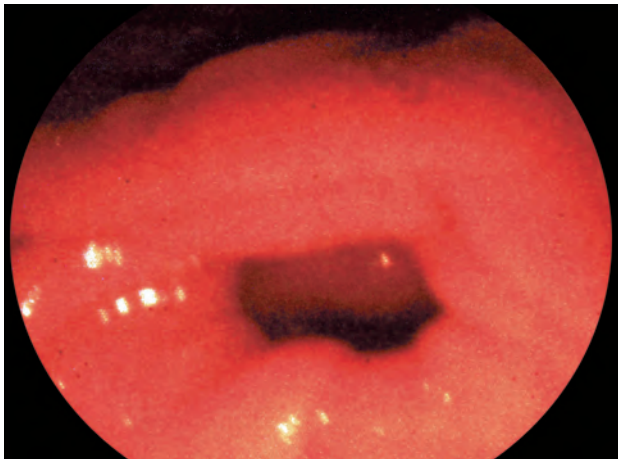

Рис. 3

Эндоскопическая каритина БДС больной Н. — БДС находится в парафатериальном дивертикуле.

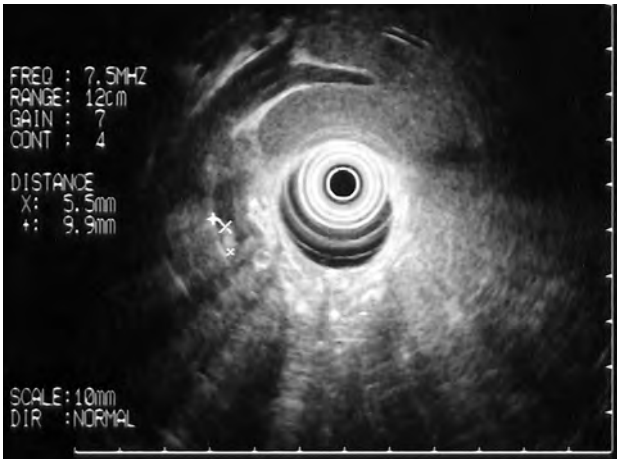

Рис. 4

Эндосонограмма больной Н. — холедохолитиаз.

Оптимальным вариантом диагностики холедохолитиаза является дооперационное выявление его с помощью неинвазивных методов (УЗИ, ЭСГ, КТ, МРТ) или ЭРПХГ [5,10]. Однако УЗИ обладает невысокой разрешающей способностью в диагностике холедохолитиаза, а ЭРХПГ является инвазивным методом и, не всегда технически выполнимым (из-за плохой визуализации фатерова сосочка, при локализации сосочка в дивертикуле, при аллергической реакции на препараты йода) [5,6].

Материалы и методы

Проведен сравнительный анализ диагностической ценности инструментальных методов исследования в диагностике холедохолитиаза перед выполнением лапароскопической холецистэктомии. До 2007 года в предоперационном периоде мы применяли стандартный обьем специальных методов обследования больных желчекаменной болезнью. Всем больным выполнялось УЗИ, при необходимости дополненное ЭРПХГ в 25 (3,2%) случаях. С 2008 года обьем обследования был расширен за счет внедрения в клиническую практику эндосонографии, при этом ультразвуковое исследование, при необходимости, дополнялось ЭРПХГ в 36 (7,95%) случаях, эндосонографией — в 36 (7,95%) случаях.

Результаты и обсуждение

Возможность обнаружения конкрементов желчных протоков при УЗИ находится в прямой зависимости от размеров последних, места их локализации и степени расширения гепатикохоледоха. В нашем исследо-

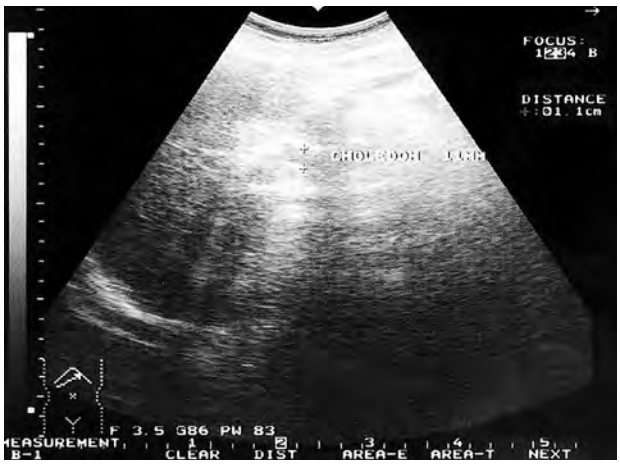

Рис. 5

УЗИ-картина больной С. — умеренное расширение холедоха.

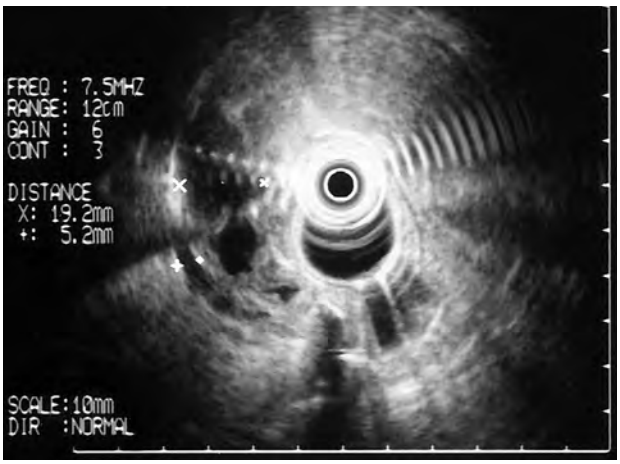

Рис. 6

Эндосонограмма больной С. — камни холедоха 7,0 и 6,7 мм, густая неоднородная желчь.

Рис. 7

ЭРПХГ больной С. — конкременты дистального отдела холедоха 7,0 и 6,5 мм, диаметр общего желчного протока 12 мм.

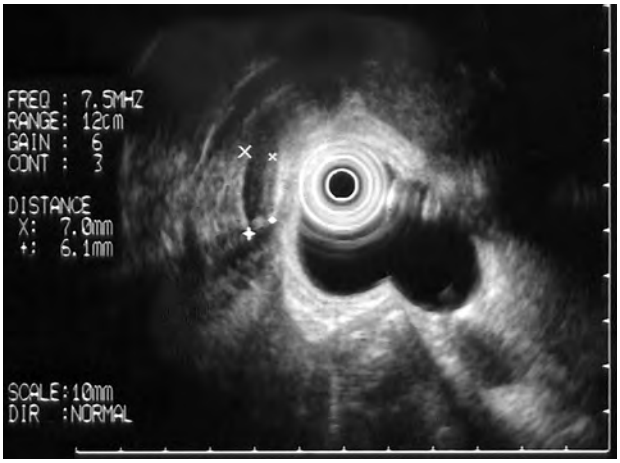

Рис. 8

Эндосонограмма больной К. — холедохолитиаз.

вания холедохолитиаз при УЗИ выявлен у 19 (59,4%) из 32 случаев, диагностированных интраоперационно. Наиболее просто определялись конкременты в верхней и средней трети гепатикохоледоха: в 12 (37,5%) случаях с холедохоэктазией и в 4 (12,5%) случаях без холедохоэктазии (рис. 1).

Ультразвуковое исследование является скрининговым методом, после которого принималось решение о дальнейшей диагностической тактике. При выявлении клинико-лабораторных и УЗ-признаков холедохолитиаза и гипертензии внепеченочных желчных протоков, выполнялась ЭРПХГ с целью оценки состояния желчевыводящих путей. Из 32 случаев холедохолитиаза при ЭРПХГ он выявлен у 30 (93,75%) пациентов, причем на фоне холедохоэктазии был 21 (65,6%) случай. Размеры камней, выявленных в холедохе при ЭРПХГ, составили от 5 до 18 мм, а их количество от 1 до 9 мм, при этом преобладали пациенты с небольшим количеством камней в гепатикохоледохе (82,8%), максимальный размер которых не превышает 11 мм (77,6%) (рис. 2).

При ретроспективном анализе 781 истории болезни причинами, по которым не удалось выполнить ЭРПХГ в 3 (0,38%) случаях, явились: перенесенная ранее резекция желудка по Б-II, папиллостеноз, парафатериальный дивертикул (рис. 3). Подозрение на холедохолитиаз в этих случаях (по данным УЗИ нельзя было исключить холедохолитиаз), явилось причиной для интраоперационной холангиографии, которую в ходе лапароскопической холецистэктомии не удалось выполнить из-за выраженного воспалительного процесса в области шейки желчного пузыря. После выполнении конверсии и ревизии холедоха в 2 (0,26%) случаях выявлен холедохолитиаз.

Невозможность выполнения ЭРПХГ (или наличие противопоказаний к ее выполнению) и низкая информативность УЗИ в диагностике холедохолитиаза (особенно при локализации конкремента в

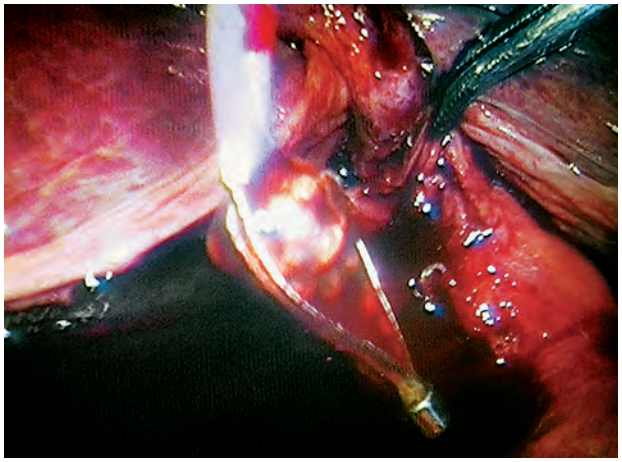

Рис. 9

Лапароскопическая картина больной К. — интраоперационная литотомия.

Таблица 1. *Показатели диагностической ценности УЗИ, ЭРПХГ и ЭСГ в выявлении холедохолитиаза (n=32)*

Методика диагностики	Показатели диагностической ценности методики			
	S_E	S_P	$+P_V$	$-P_V$
УЗИ	59,35%	75%	95%	18,75%
ЭРПХГ	93,75%	100%	100%	66,67%
ЭСГ	93,75%	75%	96,77%	50%
P_1	P<0,05	P<0,05	P<0,05	P<0,05
P_2	P<0,05	P>0,05	P>0,05	P<0,05
P_3	P>0,05	P<0,05	P>0,05	P>0,05

Примечание:

p_1 — достоверность отличия соответствующего показателя диагностической ценности методик УЗИ и ЭРПХГ;

p_2 — достоверность отличия соответствующего показателя диагностической ценности методик УЗИ и ЭСГ;

p_3 — достоверность отличия соответствующего показателя диагностической ценности методик ЭРПХГ и ЭСГ;

S_E — чувствительность методики диагностики;

S_P — специфичность методики диагностики;

$+P_V$ — прогностическая ценность положительного результата диагностического теста;

$-P_V$ — прогностическая ценность отрицательного результата диагностического теста.

ретродуоденальном отделе холедох) определили необходимость интраоперационной ревизии холедоха в ходе ЛХЭ. Считали показанным выполнение эндосонографии при клиническом подозрении на наличие обструкции холедоха для уточнения состояния внепеченочных желчных протоков, особенно при наличии объективных трудностей сделать это при традиционном УЗИ и ЭРПХГ.

При эндосонографии холедохолитиаз выявлен в 30 (93,75%) случаях из 32. При эндосонографии холедохолитиаз в 21 (70%) случае отмечался на фоне холедохоэктазии, в 9 (30%) — без расширения холедоха. Использование эндосонографии позволило увеличить частоту выявления конкрементов небольших размеров (до 5 мм) с 18,2% (при трансабдоминальном УЗИ) до 81,8% (при ЭСГ) (рис. 4).

В подавляющем большинстве наблюдений эндосонография позволяет выявлять камни дистальныхотделов холедоха (клин. наблюдение). При этом холедохолитиаз подтвержден с помощью эндосонографии у 19 (63,33%) пациентов с выявленным холедохолитиазом при УЗИ и выявлен у 11 (36,67%) пациентов с отрицательными данными при трансабдоминальном УЗИ. В 9 (81,82%) из этих 11 случаев камни локализовались в дистальном отделе холедоха.

Клиническое наблюдение

Больная С., госпитализирована в клинику з диагнозом: желчекаменная болезнь, хроничекий калькулезный холецистит. Поступила с жалобами на постоянные тупые боли в правом подреберье, тошноту. Считала себя больной на протяжении трех лет, когда впервые появилась тяжесть в правом подреберье. В анамнезе — около шести месяцев назад приступ печеночной колики, который сопровождался желтушностью кожних покровов. Обьективно: состояние удовлетворительное. Кожные покровы обычной окраски. Живот при пальпации мягкий, болезненный в правом подреберье. Перитонеальных симптомов нет. Симптом Ортнера положительный. При лабораторном обследовании в общем и биохимическом анализах крови отклонений от нормы не выявлено. Проведено ультразвуковое исследование — признаки хронического калькулезного холецистита (мелкие камни в желчном пузыре), холедох умеренно расширен (9 мм), дистальные отделы холедоха четко не визуализируются, конкременты не определяются (рис. 5). Выполнено эндосонографическое исследование — выявлено наличие расширения холедоха — 10 мм, в нем два конкремента — 7,0 мм и 6,7 мм (первый — в панкреатическом отделе, второй — в интрамуральном) (рис.6). 20.03. выполнена ЭРПХГ — подтверджено наличие расширения холедоха до 12 мм, двух конкрементов — 7,0 мм и 6,5 мм, выполнена ЭПСТ, камни удалены, отток желчи свободный (рис. 7). Выполнена ЛХЭ. Послеоперационный период гладкий, пациентка выписана в удовлетворительном состоянии.

В данном примере причиной для продолжения обследования после выполнения УЗИ была нечеткая визуализация дистальних отделов холедоха, мелкие камни в желчном пузыре в сочетании с явлениями желтухи в анамнезе. После выполнения эндосонографии была определена тактика хирургического лечения пациентки.

Проведена сравнительная оценка диагностической ценности УЗИ, ЭРПХГ и ЭСГ в выявлении холедохолитиаза (табл. 1). Эндосонография в диагностике холедохолитиаза по чувствительности и прогностической ценности положительного результата (93,75% и 96,77%, соответственно) не уступает ЭРПХГ (93,75% и 100%, соответственно). Эндосонография позволяет с высокой вероятностью выявлять

конкременты в холедохе, практически, независимо от диаметра конкрементов и ширины холедоха.

В диагностике холедохолитиаза особое значение эндосонография приобретает в случаях, когда не удается канюлировать фатеров сосок и соответственно выполнить ЭРХПГ. Выявление холедохолитиаза при эндосонографии в 2 (0,44%) случаях при недостаточной визуализации холедоха при УЗИ и невозможности выполнить ЭРПХГ, позволило прогнозировать интраоперационную ревизию холедоха (рис. 8). При интраоперационной ревизии холедоха — диаметр камней в холедохе до 5 мм, что позволило выполнить литоэкстракцию через пузырный проток (рис. 9).

В 30 случаях холедохолитиаза, выявленного до операции, эндоскопическая папиллотомия оказалась успешной в 28 (93,33%) случаях, конкременты из холедоха удалены. В 2 (6,67%) случаях пришлось выполнить открытую холецистэктомию с холедохолитотомией: в одном случае с выявленными с помощью ЭСГ признаками билиарной гипертензии и холедохолитиаза, выполнить ЭРПХГ не удалось из-за локализации БДС в дивертикуле. в другом — открытая холецистэктомия выполнена из-за нарастания клиники деструктивного холецистита с явлениями холангита, так как выполнить папиллотомию не удалось из-за вклиненного камня в области БДС.

Заключение

Таким образом, необходимость дренирования холедоха и подозрение на холедохолитиаз, крайне важно прогнозировать в предоперационном периоде, так как выполнение ревизии и дренирования холедоха в силу особенностей лапароскопической операции, особенно на фоне воспалительных и рубцовых изменений, часто связано со значительными трудностями при манипуляциях в области шейки желчного пузыря и гепатодуоденальной связки.

Низкая информативность УЗИ в диагностике холедохолитиаза и невозможность выполнения ЭРПХГ в некоторых случаях явились прогностическим фактором риска конверсии для интраоперационной ревизии холедоха. Выполнение в таких случаях эндосонографии позволяет уточнить состояние внепеченочных желчных протоков и определить лечебную тактику.

В отличие от чрезкожного УЗИ, метод эндосонографии позволяет с высокой достоверностью выявлять конкременты в холедохе не только диаметром более 10 мм, но и диаметром 5-10 мм и до 5 мм. Несколько меньшая диагностическая ценность ЭСГ по сравнению с ЭРПХГ в диагностике холедохолитиаза нивелируются меньшей инвазивностью эндосонографии и, практически, отсутствием противопоказаний к ней.

Литература

1. Алиев М.А., Меджидов Р.Т. (2001) Прогнозирование степени сложности лапароскопической холецистэктомии. Эндоскопическая хирургия. 3: 23-24
2. Гринцов А.Г. и соавт. (2001) Конверсия при лапароскопических холецистэктомиях и возможности ее прогнозирования. Вісник морської медицини. 2 (14): 91- 92
3. Мороз О.Б. (2003) Прогнозування та обгрунтування лапароскопічної холецистектомії у хворих на гострий холецистит. Шпитальна хірургія. 2: 102-106
4. Прикупенко В.І., Яворський А.В., Прикупенко М. В. (2003) Можливості прогнозування технічних труднощів виконання лапароскопічної холецистектомії й шляхи запобігання ускладненням. Практична медицина. 2: 145-147
5. Желябин Д.Г., Чистяков А.А., Токин А.Н., Мамалыгина Л.А. (2006) Результаты ультразвукового исследования и прогноз конверсии лапароскопической холецистэктомии. Эндоскопическая хирургия. 2: 48
6. Бойко В.В., Тищенко А.М., Малоштан А.В. и др. (2000) Прогноз сложности лапароскопической холецистэктомии по данным УЗИ. Збірник наукових праць співробітників КМАПО ім. П.Л. Шупика. 9 (4): 688-691
7. Bakos E., Bakos M., Dubaj M. et al. (2008) Conversions in laparoscopic cholecystectomy. Bratisl. Lek. Listy. 109; 7: 317-319
8. Gabriel R., Kumar S., Shrestha A. (2009) Evaluation of predictive factors for conversion of laparoscopic cholecystectomy. Kathmandu Univ. Med. J. 7; 25: 26-30
9. Calleryl M.P. (2006) Avoiding biliary injury during laparoscopic cholecystectomy. Surgic. Endosc. 20; 11: 25
10. Flum D.R., Dellinger P., Cheadle A. et al. (2003) Intraoperative cholangiography and risk of common bile duct injury during cholecystectomy. JAMA. 289: 1639-1644
11. Livingstone E.N., Rege R.V. (2004) A Nationwide study of conversion from laparoscopic to open cholecystectomy. Am. J. Surg. 188: 205-211
12. Shamim M., Memon A.S., Bhutto A.A, Dahri M.M. (2009) Reasons of conversion of laparoscopic to open cholecystectomy in a tertiary care institution. J. Pak. Med. Assoc. 59; 7: 456-460

ГЛУБОКОУВАЖАЕМЫЕ ПОДПИСЧИКИ, ЧИТАТЕЛИ, АВТОРЫ ОРИГИНАЛЬНЫХ СТАТЕЙ!

«Украинский журнал малоинвазивной и эндоскопической хирургии»

распространяется непосредственно каждому читателю/учреждению Украины редакцией напрямую.

Для получения журнала в 2014 году

Вам/Вашему учреждению необходимо прислать заявку в произвольной форме в адрес редакции.

Прием научных статей к публикации проводится по электронной почте на адрес: **bomartin@yandex.ru**

Статьи должны отвечать всем требованиям **Инструкций для авторов**

«Украинского журнала малоинвазивной и эндоскопической хирургии».

© Український журнал малоінвазивної та ендоскопічної хірургії
(2013) Vol. 17; 3: 18-21

НАШ ДОСВІД В ЛІКУВАННІ СЕЧОКАМ'ЯНОЇ ХВОРОБИ У РЕЦИПІЄНТІВ НИРКОВОГО ТРАНСПЛАНТАТУ

Лісовий В.М., Савенков В.І., Андон'єва Н.М.

Харківський національний медичний університет, Україна
Обласний клінічний центр урології і нефрології ім. В.І. Шаповала, Харків

Our Experience in Treatment of Urolithiasis in Kidney Transplant Recipients

V.N. Lesovoy, V.I. Savenkov, N.M. Andon'eva

Kharkiv National Medical University, Ukraine
Regional Clinical Centre of Urology and Nephrology named by V.I. Shapoval, Kharkov, Ukraine

Received: April 1, 2013
Accepted: May 27, 2013

Адреса для кореспонденції:
Обласний клінічний центр урології і нефрології ім. В.І. Шаповала
просп. Московський, 195
Харків, 61037, Україна
тел.: +38-057-738-73-00
e-mail: urologycenter@rambler.ru

Summary

Experience of application of mini-invasive surgical methodologies is in-process presented in treatment of urolithiasis for ten patients with the transplanted kidney. Extracorporeal and transurethral lithotripsy was used. The choice of method depended on localization, size, closeness of concrement, functional state of kidney, activity of inflammatory process. Both methodologies gave good results consisting in purging of urinoexcretory ways from concrements, absence of postoperative complications, including infectious, maintenance of function of the transplanted kidney, to small duration of postoperative period and term of stay in an in-patient department.

Key words: kidney transplantation, urolithiasis, extracorporeal shock-wave lithotripsy, contact transurethral lithotripsy.

Вступ

Трансплантація нирки у хворих з термінальною стадією хронічної хвороби нирок (ХХН) є високоефективним методом лікування для цієї групи пацієнтів із втраченою функцією власних нирок. Протягом багатьох років після пересадження нирки не тільки підтримується життя таких хворих, але й досягається їх досить повна медична, а нерідко й трудова реабілітація [1].

Разом з тим, поряд з досягнутими успіхами в цій області оперативної нефрології залишаються невирішеними цілий ряд серйозних проблем, серед яких особливе місце займають урологічні захворювання після трансплантації нирки, у тому числі сечокам'яна хвороба, яка може привести до втрати трансплантата. Сечокам'яна хвороба (СКХ) належить до числа рідких ускладнень у реципієнтів ниркового трансплантату [3,4,6]. Розвиток СКХ у хворих з трансплантованою ниркою пов'язаний з великим ризиком розвитку пієлонефриту, тривалою імуносупресією, наявністю міхурово-сечовідного рефлюксу, катетеризацією сечовивідних шляхів [2,8,11]. Причиною формування сечокам'яної хвороби являється порушення уродинаміки в нирці, сечоводі, сечовому міхурі, дилатація сечоводу, зниження амплітуди перистальтичної

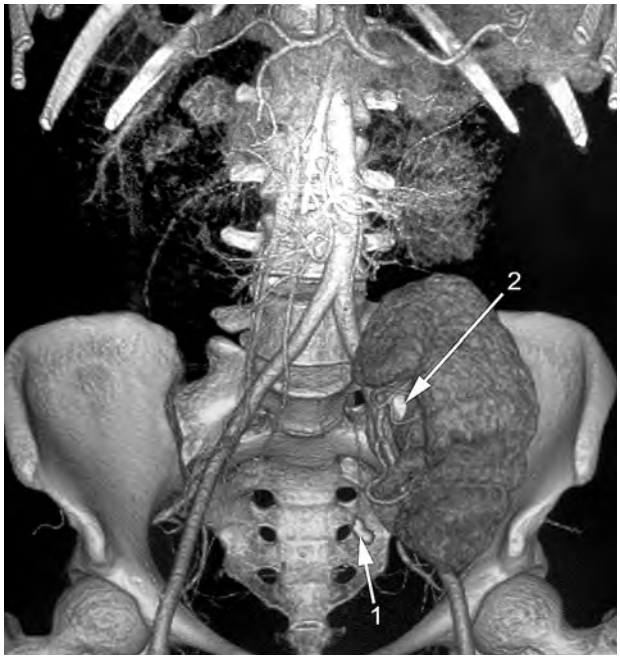

Рис. 1

Комп'ютерна томографія хворої Ч., 28 років — камені трансплантованої лівої нирки (1 — мисково-сечовідного сегменту, 2 — верхньої чашки).

Рис. 2

Комп'ютерна томографія хворої Ч., 28 років — розширення порожнинної системи нирки (прегідронефроз).

хвилі, що скоріш пов'язано із змінами гормонального спектру крові на фоні імуносупресії, сечова інфекція, а також обмінні порушення (нирковий канальцевий ацидоз) [4].

Діагностика конкрементів зазвичай не викликає труднощів. В більшості випадків конкременти виявляються при плановому ультразвуковому обстеженні [7]. Особливістю клінічних проявів є відсутність ниркової кольки, яка обумовлена повною енервацією трансплантату. При виявленні у реципієнтів навіть помірного розширення чашково-мискової системи трансплантату показано виконання комп'ютерної томографії. Інформативність оглядової рентгенографії невисока у зв'язку з топографічними особливостями. Крім того, більше половини каменів у хворих після пересадки нирки виявляються рентгенонегативними [5].

В теперішній час клініцистами проводиться цілеспрямований пошук найменш травматичних методів урологічної допомоги пацієнтам з ХХН при наявності сечокам'яної хвороби. Впровадження в клінічну практику малоінвазивних лікувально-діагностичних методів значно змінило традиційний підхід до діагностики та лікування сечокам'яної хвороби, що виникає у хворих після трансплантації нирки. Оперативні втручання під рентгенологічним, ультразвуковим і ендоскопічним контролем у більшості випадків дозволяють уникнути травматичних для даної групи пацієнтів відкритих хірургічних операцій [5,10,13]. Для руйнування каменя в мисці використовують різні варіанти фрагментації конкременту з застосуванням екстракорпоральної ударнохвильової літотрипсії (ЕУХЛ), контактної, ультразвукової, пневматичної та лазерної літотрипсії. Застосування цих малоінвазивних втручань дозволяє значно знизити ризик, яким супроводжується будь-яка відкрита операція під загальним наркозом, різко скоротити кількість можливих післяопераційних ускладнень та знизити тривалість післяопераційного періоду. Важливою перевагою цих малоінвазивних втручань перед відкритими операціями, крім їх малої травматичності, є менший ризик розвитку інфекційних ускладнень і відсутність необхідності загального знеболювання, що має особливе значення для хворих з трансплантованою ниркою, що отримують медикаментозну імуносупресію [9,12].

Метою нашого дослідження було визначення оптимальних способів лікування каменів сечовивідних шляхів у пацієнтів з нирковим трансплантатом.

Матеріал і методи

В клініці кафедри урології, нефрології та андрології Харківського національного медичного університету 10 пацієнтам з трансплантованою ниркою були проведені малоінвазивні оперативні втручання з приводу сечокам'яної хвороби, у тому числі 6 жінкам, 4 чоловікам, середній вік — 28,1±5,3 роки. Тривалість післятрансплантаційного періоду від 7 місяців до 4 років.

Показанням до госпіталізації був стійкий больовий синдром, патологічні зміни сечового осаду у виді лейко-

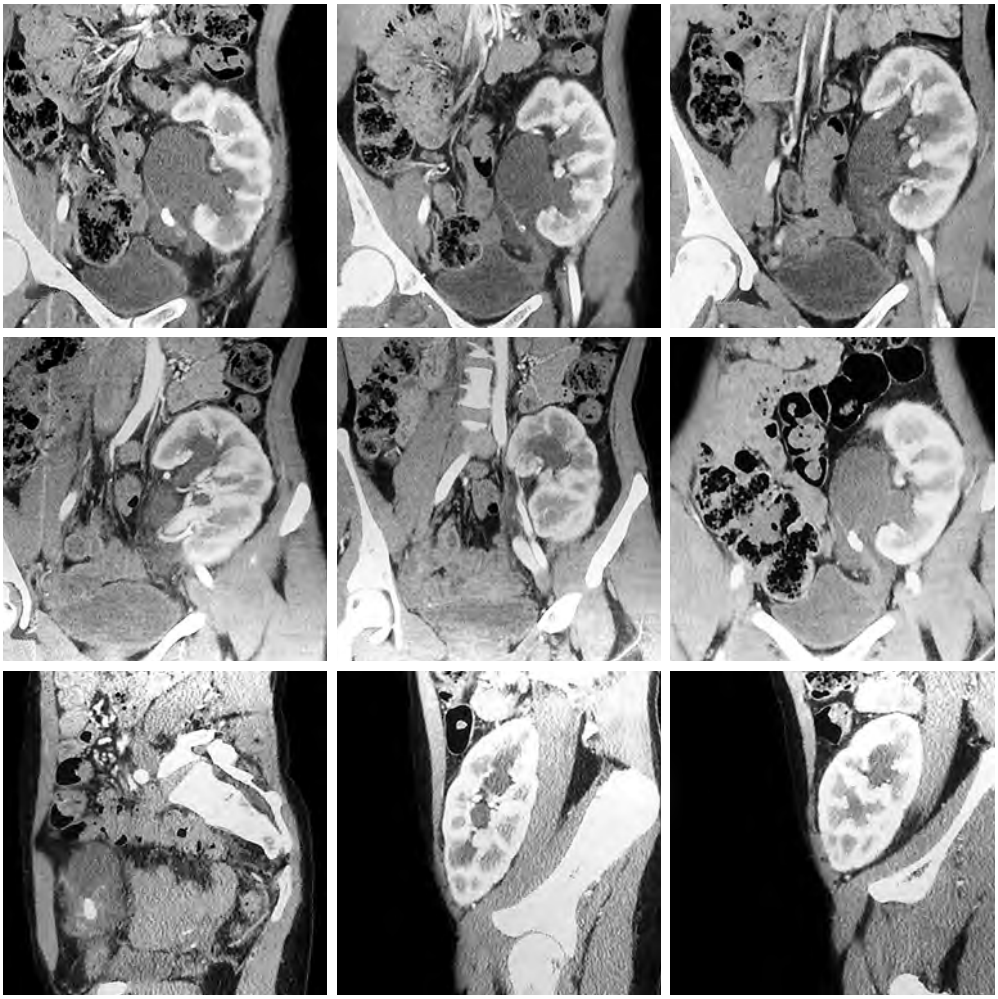

Рис. 3

Комп'ютерна томографія хворої Ч., 28 років.

цитурії, помірної протеїнурії, рівень якої коливався в межах 0,183-1,2 г на добу, у 2 пацієнтів відмічалася субфебрильна температура і дизуричні розлади під час акту сечовипускання. В одному спостереженні відмічено підвищення артеріального тиску до 170/100 мм рт.ст., що потребувало додаткової корекції синдрому артеріальної гіпертонії.

Діагностику стану хворого здійснювали за допомогою клініко-лабораторних (клінічних та біохімічних показників крові та сечі, визначення концентрації імуносупресивних препаратів в крові) та променевих методів (ультразвукового дослідження, доплерографічного дослідження судин трансплантату, оглядової, внутрішньовенної урографії, комп'ютерної томографії. При цьому визначали анатомічні розміри, локалізацію, а також функціональні особливості органів сечовивідної системи, наявність конкрементів, їх щільність і розташування (рис. 1-3). Щільність конкрементів визначалася за допомогою денситометрії. Критеріями відбору пацієнтів були наступні: відносно задовільний функціональний стан трансплантату, відсутність в ньому гострого запального процесу, задовільні показники крові.

Усі хворі отримували 3-компонентну імуносупресивну терапію.

Методом вибору дроблення конкременту були екстракорпоральна ударнохвильова літотрипсія, що проводилася на літотрипторі *Siemens modularis* або лазерна контактна уретеропієлолітотрипсія за допомогою лазерної установки "Лазурит" (Росія). Ендо-скопічні маніпуляції проводилися за допомогою устаткування та інструментарію *Karl Storz* (Німеччина).

Для профілактики загострення пієлонефриту проводилася санація сечових шляхів у пацієнтів, що мали пієлонефрит в анамнезі та при наявності вираженої лейкоцитурії і бактеріурії за лабораторним даними. У передопераційну підготовку таких хворих включалися антибіотики, уроантисептики, а також препарати, що поліпшують мікроциркуляцію і клітинний метаболізм, антиоксиданти, пептидні біорегулятори.

Сеанси ЕУХЛ проводилися під внутрішньовенною анестезією. Параметри процедури $E_{1,2}$–$E_{2,0}$ 2000 імпульсів. Контактна лазерна літотрипсія в усіх випадках проводилася під субдуральною анестезією та закінчувалась стентуванням або катетеризацією нирки.

Очищення сечовивідних шляхів від фрагментів дезінтегрованих конкрементів після ЕУХЛ оцінювали на 2 добу ультразвуковим дослідженням і рентгенологічними методами. При необхідності виконувалися повторні сеанси дистанційної літотрипсії.

Результати та їх обговорення

Обираючи метод лікування, ми брали до уваги, що в даної категорії хворих у більшості випадків функція єдиної трансплантованої нирки знижена. Тому ЕУХЛ проводилася тільки при невеликих конкрементах із щільністю менш 800 HU і непорушеним просвітом сечоводу. Дистанційна літотрипсія була виконана 3 хворим (5 сеансів) у віці від 28 до 42 років. Розміри конкрементів варіювали від 5 мм до 1,5 см. В 1 випадку конкременти первинно локалізувалися в нирці (2 сеанси), камені в сечоводі реєструвалися в 2 пацієнтів (3 сеанси).

На 5 добу повне відходження фрагментів зруйнованих каменів спостерігалося в 1 пацієнта, 2 пацієнтам були проведені повторні сеанси ударнохвильової літотрипсії. У випадку з підвищеною щільністю конкременту, наявності декількох каменів й обструкції сечоводу в різному ступені перевага віддавалася проведенню лазерної контактної уретеропієлокаліколітотрипсії (7 пацієнтів). При цьому під час попередньої діагностики причиною вторинного каменеутворення в нирці було звуження мисковосечовідного сегмента, у зв'язку із чим спочатку проводилася лазерна ендоскопічна ендоуретеротомія або бужування сечоводу і мисково-сечовідного сегмента. Після цього виконувалася лазерна літотрипсія з екстракцією фрагментів конкременту та установленням J-J стенту № 6 CH терміном від 2 до 4 тижнів.

У післяопераційному періоді в курс лікування включалася антибактеріальна терапія (наприклад, комбінація амоксициліну и клавуланової кислоти) і літолітичні препарати. У ранньому післяопераційному періоді знеболювання було потрібно протягом 1,4±0,2 доби. На 2 день пацієнти були активні, в 4 хворих відзначалося підвищення температури до субфебрильних цифр, однак на тлі антибактеріальної терапії температурна реакція нормалізовувалась. Добовий діурез становив від 1,0 л до 2,5 л. Концентрація сечовини сироватки крові знизилася з 9,9±2,3 до 6,3±1,9 ммоль/л, креатиніну — з 135,0±19,5 до 123,2±17,8 мкмоль/л.

На 3-5 добу пацієнти виписувалися для подальшого амбулаторного спостереження. Через 1 місяць видалявся стент. Вищевказана тактика лікування у всіх випадках привела до успішного видалення конкрементів із трансплантованої нирки, дозволила уникнути відкритого оперативного втручання й зберегти функцію єдиної трансплантованої нирки.

Висновки

Широке впровадження малоінвазивних методів лікування дозволяє з великим успіхом коригувати урологічні ускладнення трансплантації за допомогою екстракорпоральних та ендоскопічних втручань. Отримані результати лікування уролітіазу у хворих з трансплантованою ниркою свідчать про високу ефективність та безпеку застосування малоінвазивних хірургічних методик. При цьому вибір методу лікування необхідно визначати залежно від локалізації конкременту, функціонального стану нирки, активності запального процесу, щільності конкременту. Екстракорпоральна ударнохвильова та лазерна контактна літотрипсія є ефективними методами лікування сечокам'яної хвороби у пацієнтів з ниркових трансплантатом та можуть бути рекомендовані для застосування в урологічній практиці.

Література

1. Балакирев Э.М., Ким И.Г., Томилина Н.А. (2001) Качество жизни как критерий эффективности заместительной терапии в трансплантологии (на примере пересадки почек). Вестн. трансплантологии и искусственных органов. 3: 37
2. Возианов А.Ф., Дзюрак В.С., Черненко В.В., Андреев А.А. (1994) Литолиз при мочекислом литиазе пересаженной почки. Урология и нефрология. 2: 50-51
3. Комяков Б.К. (2011) Перкутанная нефролитотрипсия при камнях единственной и аллотрансплантированной почки. Урология. 5: 55-60
4. Лопаткин Н.А., Трапезникова М.Ф., Перлин Д.В., Уренков С.Б. (2004) Урологические осложнения трансплантации почек, диагностика и лечение. (Москва). «ГЭОТАР-МЕД». 224 с.
5. Мартов А.Г. (2004) Эндоскопические и рентгенологические технологии в урологии. Урология. 1: 112-114
6. Перлин Д.В., Уренков С.Б., Александров И.В. (2003) Уролитиаз у больных ХПН после трансплантации почки. Материалы Пленума правления Российского общества урологов. (Сочи). с. 25-31
7. Терегулова Л.Е., Гафурова З.Р., Савушкина Н.Ю. (2009) Ультразвуковой мониторинг почечных трансплантатов в отделении УЗИ РКБ. Ультразвуковая и функциональная диагностика. 4: 94
8. Трапезникова М.Ф., Филипцев П.Я., Перлин Д.В. и др. (1994) Лечение стриктуры мочеточника у больных после трансплантации почки. Урология и нефрология. 3: 42-45
9. Atala A., Steinbock G.S., Harty J.L., Klein J.B. (1993) Extracorporeal shock-wave lithotripsy in transplanted kidney. Urology. 41: 60-62
10. Ellis E., Wagner C., Arnold W. et al. (1989) Extracorporeal shock wave lithotripsy in a renal transplant patient. J. Urol. 141: 98-99
11. Erturk E., Burzon D.T., Waldman D. (1999) Treatment of transplant ureteral stenosis with endoureterotomy. J. Urol. 161: 412-144
12. Krumholtz J.S., Shalhav A.L. (2000) Extracorporeal shock wave lithotripsy of the right kidney after liver transplantation. J. Urol. 163: 230
13. Wills M.I., Feneley R.C. (1992) Extracorporeal shock wave lithotripsy in renal transplant patients. Br. J. Urol. 70: 690-691

© Український журнал малоінвазивної та ендоскопічної хірургії
(2013) Vol. 17; 3: 22-29

ПОРІВНЯЛЬНА ОЦІНКА ЕФЕКТИВНОСТІ МЕТОДІВ РАДИКАЛЬНОГО ХІРУРГІЧНОГО ЛІКУВАННЯ ГОСТРОЇ ПІЛОНІДАЛЬНОЇ ХВОРОБИ

Цема Є.В.

Центральний госпіталь військово-медичного управління Служби безпеки України, Київ

Surgical Treatment Pilonidal Sinus Disease — The Comparative Estimate of Effective of Radical Methods

Ie.V. Tsema

Central Hospital, Military-Medical Department of Security Service of Ukraine, Kiev, Ukraine

Received: September 2, 2013
Accepted: September 24, 2013

Адреса для кореспонденції:
Військово-медичного управління Служби безпеки України
вул. Липська, 11
Київ, 01021
тел.: +38-044-281-50-73
e-mail: hemorrhoid@ukr.net

Summary

The results of radical surgical treatment of 586 patients with acute abscess of pilonidal sinus are presented in the article. The patients were divided in tree groups depending of method of surgical sanitization of acute abscess of pilonidal sinus. The patients each of groups were divided in five subgroups depending of method of radical surgical treatment of pilonidal sinus. 99 (16.9%) patients consist of the subgroup A which were conducted wide excision with marsupialization of wound. 110 (18.8%) patients consist of the subgroup B who were treated by wide excision with wound closure and irrigation aspiration. 146 (24.9%) patients consist of the subgroup C which were conducted wide excision with wound closure by U-type horizontal («turnstile») sutures. 144 (19.5%) patients consist of the subgroup D who were treated by Bascom I operation. 177 (20.0%) patients consist of the subgroup E which were treated by proposed ultrasound curettage of pilonidal sinus. Patients of subgroups D and E, who were treated by minitraumatic operations have appreciably (P<0.05) less postoperative noninflammatory complications (primary wound dehiscence from 9,6-15,2% to 0,9%; secondary wound dehiscence from 12,3-29,3% to 2,6%; wound hematoma 10,1-16,5% to 0,9-3,5%) and recurrent of disease (from 13,0-20,0% to 1,7-2,6%) compared to patients of subgroups A, B, C, who were treated by traditional surgical methods. Using of minitraumatic technology permits to considerably (P<0.05) decrease average terms of disability of these patients. Choice of method of radical surgical treatment of acute pilonidal disease does not appreciably (P>0.05) influence to frequency of wound abscess.

Key words: acute pilonidal abscess, pilonidal sinus disease, radical surgical treatment.

Вступ

Пілонідальна хвороба (ПХ) крижово-куприкової ділянки є одним з найбільш поширених захворювань, з приводу якого проводяться хірургічні втручання у загальнохірургічних та спеціалізованих проктологічних відділеннях [1,2]. Під ПХ розуміється комплекс патологічних проявів, які виникають під впливом несприятливих анатомо-фізіологічних факторів та зовнішніх чинників, кінцевим морфологічним субстратом якої є формування пілонідальної кісти [10,11,13]. Ключову роль в етіопатогенезі ПХ відіграє запалення волосяних фолікулів на дні міжсідничної

складки (гострий гнійний фолікуліт) та проникнення у первинні норицеві ходи вільних волосяних стрижнів [4,7,12,13]. У фаховій медичній літературі зустрічається дуже велика кількість термінів, якими позначають цей патологічний стан: епітеліальний куприковий хід, пілонідальна кіста, пілонідальний синус, піленеальний синус, кіста куприка, куприкове епітеліальне занурення, епітеліальна куприкова нориця, крижово-куприкова кіста, волосяна кіста, постнатальна фістула, задній «пупок», секвестральний дермоїд, дермоїдна кіста, синус Гейджа, пілонідальна хвороба *Buie,* шовна нориця *Bredow,* цистогігрома, мукозна кіста, ентерогенна кіста, *pilonidal sinus, sinus pilonidalis, pilonidal disease, pilonidal cyst, pilonidal dimple, pilonidal fistula, fistula coccygea, fovea coccygea, jeep disease, coccygeal fistula, sacrococcygeal (ectodermal) cyst, coccyx fistula, coccygeal pits, postanal sinus, congenital dermal fistula, Barber's disease,* тощо [2,10-13]. Деякі зі згаданих термінів мають лише історичне значення, але багато з них й до сьогодні використовуються у сучасній медичній літературі. Така термінологічна плутанина створює певні незручності у викладенні і тлумаченні результатів лікування цього захворювання вітчизняними та зарубіжними фахівцями. Тому, ми вважаємо за доцільне використовувати однин загальновизнаний термін, який має відповідний англомовний еквівалент. Такими термінами є «пілонідальна хвороба» або «пілонідальна кіста», які відповідають їх англомовним еквівалентом — *«pilonidal disease»* і *«pilonidal cyst»* та є загальновизнаними у англомовній медичній літературі. Також, за нашим переконанням, немає необхідності зловживати термінами «куприковий», «епітеліальний» та «крижово-куприковий» при згадуванні про ПХ, оскільки в переважній більшості випадків патологічний процес локалізується лише в крижово-куприковій ділянці та має епітеліальний походження, що включається у термін «пілонідальний». Конкретну ж локалізацію ПХ доцільно зазначати лише у казуїстичних випадках її нетипового розташування.

Найпоширенішою формою ПХ є гострих пілонідальний абсцес (ГПА), з якого найчастіше маніфестує захворювання та потребує невідкладного оперативного втручання. Операції, які виконуються з приводу ГПА поділяються на паліативні та радикальні. Паліативні операції мають на меті лише санацію ГПА, тоді як радикальні втручання передбачають видалення морфологічного субстрату ПХ. За строками виконання методи радикального оперативного втручання при гострій ПХ поділяються на три основні групи: екстрені, відстрочені та планові радикальні операції [1-2]. За характером оперативного прийому радикальної операції поділяються на наступні групи: методи розсічення пілонідальної кісти (ПК), методики широкої

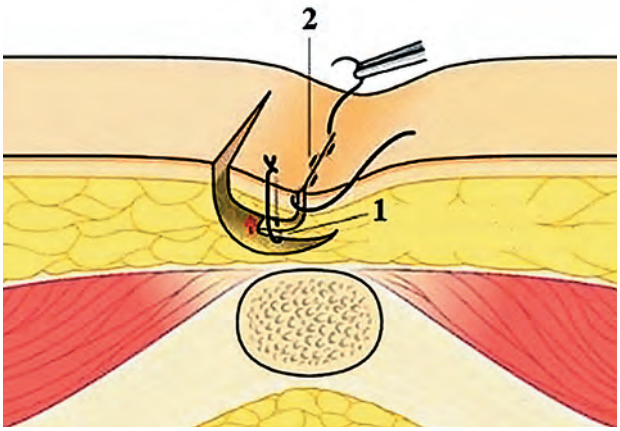

Рис. 1

Схема операції *Bascom I* [13]:

1 — підшитий до шкіри клапоть підшкірної жирової клітковини (за нашою думкою є необов'язковим елементом оперативного втручання);

2 — інтрадермальний шов за Холстедом.

ексцизії, місцевопластичні оперативні втручання та малотравматичні операції. Методи паліативного розсічення ПК на сьогодні втратили самостійне значення і розглядаються лише як паліативний етап двохетапної операції. Місцевопластичні оперативні втручання (операція Лімберга, *Bascom II, Karydakis,* ромбоподібна транспозиційна пластика, ромбовидна пластика за *Dufourmentel*) набули найбільшого застосування при поширених норицевих формах ПХ та у випадку післяопераційного рецидиву [3]. Традиційно при гострій ПХ в нашій країні використовуються методики широкої ексцизії ПК з різними способами відновлення післяопераційної рани [1,2]. Тоді як, малотравматичні оперативні втручання при ПХ тільки починають своє становлення у вітчизняній хірургії, оскільки вони базуються на теорії набутого етіопатогенезу захворювання, яка лише віднедавна почала дискутуватися у вітчизняній літературі [4,7].

Мета дослідження — провести порівняльну оцінку результатів хірургічного лікування хворих на гостру пілонідальну хворобу з використанням традиційних та малотравматичних методик хірургічного лікування.

Матеріали та методи

В основу проведеного дослідження покладений досвід діагностики та лікування 586 хворих на гостру ПХ, які проходили лікування у хірургічних відділеннях військово-медичного управління Служби безпеки України та Головного військово-медичного клінічного центру Міністерства оборони України з 2005 по 2012 роки. Усі досліджувані хворі проходили двохетапне лікування: екстрена паліативна хірургічна санація гострого пілонідального абсцесу (ГПА) з наступним відстроченим

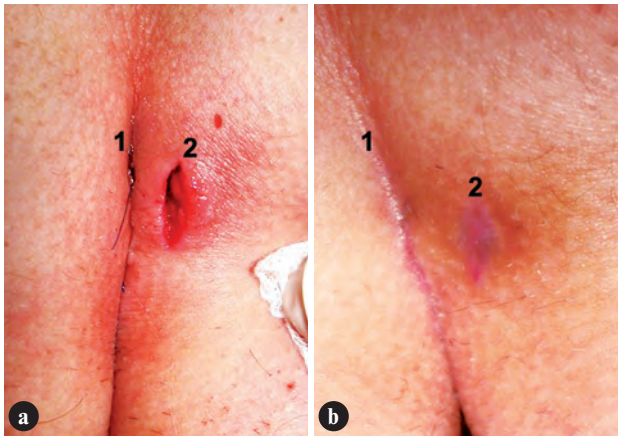

Рис. 2

Пацієнт К, 28 років. Діагноз: гострий пілонідальний абсцес.

А — вигляд крижово-куприкової ділянки після операції *Bascom I.*
В — контрольний огляд на 24-й день після операції.

1 — рана після ушивання висічений первинних норицевих ходів.
2 — рана від бокового дренуючого розрізу.

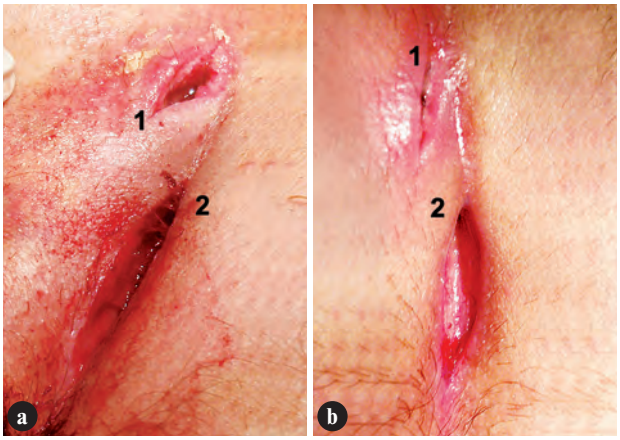

Рис. 3

Пацієнт С, 29 років. Діагноз: гострий пілонідальний абсцес.

А — вигляд після виконання УЗ-кюретажу ПК.
В — вигляд рани на 3-й день після УЗ-кюретажу.

1 — рана після проведення УЗ-санації ГПА.
2 — рана після УЗ-кюретажу ПК.

радикальним хірургічним втручанням. Залежно від методики хірургічної санації ГПА досліджувані хворі були розподілені на три групи: група $К_1$ — 263 (44,9%) пацієнти, яким проводили традиційну інцизійну санацію ГПА (розкриття, санацію та дренування); група $Д_1$ — 166 (28,3%) хворих, яким виконували пункційну санацію ГПА та група $Д_2$ — 157 (26,8%) пацієнтів, яким проводили ультразвукову санацію (УЗ-санацію) ГПА з використанням низькочастотного ультразвуку з частотою 25 кГц [9]. В залежності від методики радикального оперативного втручання кожна з груп спостереження була розподілена на п'ять підгруп. У підгрупи А, Б та В включено пацієнтів, яким в якості радикального відстроченого оперативного втручання проводилася широка ексцизія усіх елементів ПК з різними способами закриття операційної рани. Тоді як, до підгруп Г, Д увійшли хворі, яким проводилися малотравматичні оперативні втручання. Так, до підгрупи А увійшло 99 (16,9%) хворих, яким проводили широке висічення ПК з марсупіалізацією країв операційної рани (підшивання країв рани до її дна). До підгрупи Б увійшло 110 (18,8%) хворих, яким виконували висічення ПК з ушиванням післяопераційної рани вертикальними П-подібними швами та проточно-промивним дренуванням рани [5,6]. Пацієнтам підгрупи В (146, або 24,9%) проводили широку ексцизію ПК з ушиванням рани дворядним швом: горизонтальні П-подібні («турнікетні») шви на поліхлорвінілових трубках та вузлові шви за Донатті. Хворим підгрупи Г (144, або 19,5%) проводили оперативне втручання за методикою *Bascom I*: економне висічення лише первинних норицевих ходів з ушиванням ранових дефектів інтрадермальним швом з виконанням бокового дренуючого розрізу (рис. 1-2). Радикальний етап оперативного втручання у пацієнтів підгруп А, Б, В, Г проводили стаціонарно з наступним амбулаторним доліковуванням. У 177 (20,0%) хворих підгрупи Д оперативне втручання проводили за запропонованою методикою ультразвукового кюретажу (УЗ-кюретаж) ПК низькочастотним ультразвуком з допомогою приладу *Sonoca-190* (*Soring,* Німеччина) [8]. Лікування пацієнтів за методикою УЗ-кюретажу проводили виключно амбулаторно (рис. 3).

Серед хворих груп спостереження було 537 (91,6%) чоловіків та 49 (8,4%) жінок. Найбільша частина з досліджуваних пацієнтів (378, або 64,5%) були у віці від 20 до 30 років, 163 (27,8%) хворих були у віці 31 рік і старше, а 45 (7,7%) пацієнтів були у віці 29 років та молодше. Серед хворих груп спостереження 86 (14,7%) пацієнтів звернулися за медичною допомогою до 2 діб від появи перших проявів ГПА, 368 (62,8%) хворих — в строки від 2 до 5 діб, а 132 (22,5%) пацієнти звернулися пізніше п'ятої доби від початку гострого захворювання. При збиранні анамнезу у досліджуваних хворих виявлено, що у 273 (46,6%) пацієнтів до виникнення ГПА не було жодних проявів хвороби, 225 (38,4%) хворих відмічали мінімальні клінічні прояви захворювання у вигляді дискомфорту, припухлості, незначних серозних виділень з ділянки міжсідничної складки. У 88 (15,0%) пацієнтів в анамнезі вже були випадки гострого гнійного запалення в ділянці міжсідничної складки, які у 58 (9,9%) хворих розрішилися шляхом дренування гнійника через первинний норицевий хід, а у 30 (5,1%) пацієнтів — через вторинну гнійну норицю. При місцевому огляді у більшості хворих (351, 59,9%) розміри ділянки інфільтрації в зоні ГПА були до 2 см (в найбільшому розмірі), у 206 (35,2%) пацієнтів від 2 до 4 см та у 29 (4,9%) — більше 4 см. У більшості досліджуваних хворих (314, або 53,6%) при огляді виявлявся один первинний норицевий хід, у 249 (42,5%) — 2-3 первинні епітеліальні заглиблення, а у 23 (3,9%) було від 4 до 6 первинних норицевих ходів. Досліджувані групи та підгрупи хворих були зіставні за віком, статтю, тривалістю гострого захворювання, анамнезом хвороби, кількістю первинних норицевих ходів та розмірами ГПА.

З метою обґрунтування оптимального методу відстроченого радикального хірургічного втручання у хворих

Таблиця 1. *Порівняльний аналіз тривалості стаціонарного та амбулаторного лікування (дні) пацієнтів з ГПХ груп спостереження (N = 586) в залежності від методики радикального оперативного втручання*

	Підгрупи хворих		Стаціонарне лікування		Амбулаторне лікування		Загальна непрацездатність	
			M	m	M	m	M	m
Група K_1	А (N = 42)		14	1,24	14,7	1,05	28,7	2,08
	Б (N = 54)		13,1	1,19	12,1	1,09	25,2	2,19
	В (N = 67)		11,5	1,07	11,4	0,8	22,9	1,83
	Г (N = 52)		5,1	0,49	10,6	0,94	15,7	1,45
	Д (N = 48)		3,9	0,3	9,7	0,68	13,6	1,07
Достовірність різниці середніх показників групи K_1	Методика операції	Підгрупи	T *	P **	T	P	T	P
	Методи широкої ексцизії	А-Б	0,52	0,602	1,75	0,083	1,18	0,243
		Б-В	1,00	0,319	0,52	0,606	0,81	0,422
		А-В	1,53	0,130	2,54	0,013	2,11	0,037
	Малотравматичні методи	Г-Д	2,09	0,039	0,78	0,440	1,17	0,247
	Методи широкої ексцизії та малотравматичні методи	А-Г	6,68	<0,001	2,94	0,004	5,15	<0,001
		Б-Г	6,22	<0,001	1,04	0,300	3,62	<0,001
		В-Г	5,44	<0,001	0,65	0,518	3,08	0,003
		А-Д	7,92	<0,001	4,43	<0,001	6,52	<0,001
		Б-Д	7,50	<0,001	1,87	0,065	4,76	<0,001
		В-Д	6,84	<0,001	1,62	0,108	4,39	<0,001
Група $Д_1$	А (N = 28)		10,9	0,85	23,8	2,17	34,7	2,15
	Б (N = 31)		9,7	0,71	21,9	2,29	31,6	2,07
	В (N = 47)		8,8	0,69	20,8	2,2	29,6	2,74
	Г (N = 34)		2,7	0,25	18,8	1,79	21,5	2,09
	Д (N = 26)		0	0	17	1,3	17	1,3
Достовірність різниці середніх показників групи $Д_1$	Методика операції	Підгрупи	T	P	T	P	T	P
	Методи широкої ексцизії	А-Б	0,52	0,602	1,72	0,089	1,16	0,249
		Б-В	1,00	0,319	0,52	0,606	0,81	0,422
		А-В	1,53	0,130	2,50	0,014	2,09	0,039
	Малотравматичні методи	Г-Д	2,09	0,039	0,78	0,440	1,17	0,247
	Методи широкої ексцизії та малотравматичні методи	А-Г	6,68	<0,001	2,91	0,005	5,13	<0,001
		Б-Г	6,22	<0,001	1,04	0,300	3,62	<0,001
		В-Г	5,44	<0,001	0,65	0,518	3,08	0,003
		А-Д	7,92	<0,001	4,76	<0,001	3,06	0,003
		Б-Д	7,50	<0,001	1,87	0,065	4,76	<0,001
		В-Д	6,84	<0,001	1,62	0,108	4,39	<0,001
Група $Д_2$	А (N = 29)		8,4	0,78	13,8	1,44	22,2	2,03
	Б (N = 25)		6,9	0,81	12,0	1,26	18,9	2,08
	В (N = 32)		6,6	0,76	11,6	1,31	18,2	1,89
	Г (N = 28)		1,4	0,13	10,9	0,87	12,3	0,84
	Д (N = 43)		0	0	10,9	0,95	10,9	0,73
Достовірність різниці середніх показників групи $Д_2$	Методика операції	Підгрупи	T	P	T	P	T	P
	Методи широкої ексцизії	А-Б	1,08	0,283	0,60	0,549	1,04	0,303
		Б-В	0,91	0,366	0,35	0,730	0,58	0,562
		А-В	1,92	0,059	0,97	0,335	1,46	0,147
	Малотравматичні методи	Г-Д	10,80	<0,001	0,81	0,419	1,83	0,073
	Методи широкої ексцизії та малотравматичні методи	А-Г	9,26	<0,001	1,78	0,081	4,40	<0,001
		Б-Г	9,30	<0,001	1,07	0,290	3,43	0,001
		В-Г	8,31	<0,001	0,71	0,483	2,35	0,021
		А-Д	12,82	<0,001	2,17	0,034	4,26	<0,001
		Б-Д	13,66	<0,001	1,86	0,068	5,97	<0,001
		В-Д	12,75	<0,001	1,49	0,141	4,15	<0,001

* T — критерій Стьюдента;
** P — достовірність різниці середніх показників.

на ГПХ порівняльний аналіз результатів лікування проводився за наступними критеріями: тривалість стаціонарного та амбулаторного лікування, частота нагноєння післяопераційної рани, незапальні ускладнення з боку післяопераційної рани (первинне та вторинне розходження країв післяопераційної рани, гематоми післяопераційної рани), післяопераційні рецидиви захворювання (в строки спостереження від 1 до 3 років). Статистичне зіставлення відповідних показників проводили між окремими підгрупами хворих в межах кожної з груп спостереження з використанням Т-критерію Стьюдента (для середньої тривалості лікування) та критерію відповідності χ^2-Пірсона (для частоти післяопераційних ускладнень та рецидивів захворювання). Це дозволило нам оцінити, яким чином вибір методики відстроченого радикального хірургічного втручання впливає на середню тривалість лікування та частоту виникнення конкретного ускладнення в межах підгруп А-Д.

Таблиця 2. *Оцінка достовірності різниці частоти післяопераційних ускладнень в групах спостереження в залежності від методики виконання радикального етапу хірургічного лікування (N = 586)*

Підгрупи	Групи спостереження						Всього (N = 586)	
	$К_1$ (N = 263)		$Д_1$ (N = 166)		$Д_2$ (N = 157)			
	абс.	%	абс.	%	абс.	%	абс.	%
Кількість випадків нагноєння післяопераційної рани в групах хворих								
А (N = 99)	8	19,0%	10	35,7%	2	6,9%	20	20,2%
Б (N = 110)	7	13,0%	11	35,5%	1	4,0%	19	17,3%
В (N = 146)	10	14,9%	14	29,8%	2	6,3%	26	17,8%
Г (N = 114)	5	9,6%	8	23,5%	1	3,6%	14	12,3%
Д (N = 117)	6	12,5%	5	19,2%	0	0,0%	11	9,4%
$\chi^{2\,*}$	1,92		2,96		2,97		6,79	
Р **	0,751		0,564		0,562		0,147	
Кількість випадків первинного розходження країв післяопераційної рани в групах хворих								
А (N = 99)	5	11,9%	5	17,9%	5	17,2%	15	15,2%
Б (N = 110)	7	13,0%	5	16,1%	4	16,0%	16	14,5%
В (N = 146)	5	7,5%	6	12,8%	3	9,4%	14	9,6%
Г (N = 114)	1	1,9%	0	0,0%	0	0,0%	1	0,9%
Д (N = 117)	0	0,0%	0	0,0%	0	0,0%	0	0,0%
χ^2	10,40		10,60		12,27		32,35	
Р	0,034		0,031		0,015		<0,001	
Кількість випадків вторинного розходження країв післяопераційної рани в групах хворих								
А (N = 99)	12	28,6%	8	28,6%	9	31,0%	29	29,3%
Б (N = 110)	15	27,8%	9	29,0%	7	28,0%	31	28,2%
В (N = 146)	7	10,4%	7	14,9%	4	12,5%	18	12,3%
Г (N = 114)	1	1,9%	2	5,9%	0	0,0%	3	2,6%
Д (N = 117)	0	0,0%	0	0,0%	0	0,0%	0	0,0%
χ^2	31,97		15,04		24,34		69,96	
Р	<0,001		0,005		<0,001		<0,001	
Кількість випадків гематом післяопераційної рани в групах хворих								
А (N = 99)	4	9,5%	4	14,3%	2	6,9%	10	10,1%
Б (N = 110)	7	13,0%	6	19,4%	4	16,0%	17	15,5%
В (N = 146)	10	14,9%	8	17,0%	6	18,8%	24	16,4%
Г (N = 114)	1	1,9%	1	2,9%	2	7,1%	4	3,5%
Д (N = 117)	1	2,1%	0	0,0%	0	0,0%	1	0,9%
χ^2	10,14		9,36		9,82		27,54	
Р	0,038		0,05		0,044		<0,001	
Кількість післяопераційний рецидивів захворювання								
А (N = 99)	7	16,7%	7	25,0%	6	20,7%	20	20,2%
Б (N = 110)	6	11,1%	6	19,4%	4	16,0%	16	14,5%
В (N = 146)	8	11,9%	6	12,8%	5	15,6%	19	13,0%
Г (N = 114)	1	1,9%	1	2,9%	1	3,6%	3	2,6%
Д (N = 117)	1	2,1%	1	3,8%	0	0,0%	2	1,7%
χ^2	10,24		9,85		11,67		30,58	
Р	0,037		0,043		0,020		<0,001	

*χ^2 — критерій відповідності χ^2 (критерій Пірсона), розрахований для підгруп хворих А, Б, В, Г, Д;
** Р — достовірність різниці частоти відповідного ускладнень в підгрупах хворих.

Результати та обговорення

В табл. 1 наведені середні показники втрати працездатності у хворих на ГПА в групах спостереження, а також результати їх порівняльного аналізу в залежності від методики радикального оперативного втручання (підгрупи А-Д).

При порівняння середніх показників тривалості стаціонарного лікування в підгрупах А, Б, В групи $К_1$, які лікувалися з використанням методики широкої ексцизії елементів ПК достовірної різниці між зазначеними показниками не виявлено (Т<1,53; Р>0,13). Також не виявлено суттєвої різниці у середніх показниках амбулаторного лікування у підгрупах А, Б, В, (Т<1,72; Р>0,09). Таким чином, вибір методики закриття операційної рани після виконання широкої ексцизії ПК суттєво не впливає на середню тривалість стаціонарного та амбулаторного лікування у цих пацієнтів. Між середніми значеннями загальної втрати працездатності у пацієнтів на гостру ПХ пар підгруп А-Б та Б-В суттєвої різниці не виявлено (Т<1,16; Р>0,25). Тоді як, при порівнянні середнього значення зазначеного показнику підгруп А та В виявлена достовірна різниця (Т=2,09; Р=0,04).

При порівнянні строків стаціонарного лікування у хворих на ГПХ, яким виконували малотравматичні оперативні втручання (підгрупи Г, Д групи $К_1$) виявлена суттєва різниця між зазначеними показниками (Т=2,09; Р=0,04), так як пацієнти, яким в якості радикального етапу операції виконували УЗ-кюретаж лікувалися виключно амбулаторно. Між тим, середні строки амбулаторного лікування та загальної втрати працездатності у хворих, які лікувалися з використанням малотравматичних технологій суттєво не відрізнялися (Т<1,17; Р>0,25).

При зіставленні середніх строків стаціонарного лікування у хворих, які лікувалися з використанням методик широкої ексцизії (підгрупи А, Б, В групи $К_1$) та методів малотравматичного втручання (операція *Bascom I* та УЗ-кюретаж) виявлена достовірна відмінність зазначених показників (Т>5,44; Р<0,001). За рахунок цього, середня тривалість непрацездатності була також достовірно більшою у пацієнтів, які лікувалися з використанням методик широкої ексцизії (підгрупи А, Б, В), порівняно із хворими, яким виконувалися малотравматичні оперативні втручання (підгрупи Г, Д): Т>3,08; Р<0,003.

При порівнянні показників втрати працездатності у пацієнтів, яким в якості першого етапу лікування виконувалася пункційна санація ГПА (група $Д_1$) та УЗ-санація ГПА (група Д2) в межах підгруп виявилися тенденції аналогічні таким в групі $К_1$. А саме, середні показники тривалості стаціонарного, амбулаторного лікування та тимчасової непрацездатності в підгрупах А, Б, В, які лікувалися з використанням методики широкої ексцизії елементів ПК, достовірної різниці між собою не мали (Р>0,05), крім пари підгруп А-В. Таким чином, вибір методики закриття операційної рани після виконання широкої ексцизії усіх елементів ПК у хворих на гостру ПХ суттєво не впливає на середню тривалість стаціонарного, амбулаторного лікування та загальну втрату працездатності у цих пацієнтів.

Середні строки амбулаторного лікування та загальної втрати працездатності у хворих, які лікувалися з використанням малотравматичних технологій (підгрупи Г, Д груп $Д_1$, $Д_2$) суттєво не відрізнялися (Р>0,05).

При зіставленні середніх строків загальної непрацездатності у хворих груп $Д_1$, $Д_2$ виявилося, що цей показник був достовірно більшим (Т>2,35, Р<0,02) у пацієнтів, які лікувалися з використанням методик широкої ексцизії (підгрупи А, Б, В) порівняно з хворими, яким проводилися малотравматичні втручання (операція *Bascom I* та УЗ-кюретаж). Зменшення тривалості лікування у пацієнтів груп Д, Г було досягнуто переважно за рахунок зменшення стаціонарного етапу лікування (Т>5,44; Р<0,001).

Таким чином, при статистичному зіставленні середньої тривалості стаціонарного та амбулаторного лікування у хворих на ГПХ встановлено, що найбільш оптимальним методом, який дозволяє повністю відмовитися від стаціонарного лікування та максимально скоротити строки амбулаторного лікування є методика УЗ-кюретажу ПК.

В табл. 2 наведені результати статистичного аналізу частоти післяопераційних ускладнень та рецидивів захворювання у хворих на ГПХ груп спостереження в залежності від методики відстроченого етапу радикального оперативного втручання (підгрупи А-Д).

При порівнянні частоти нагноєння післяопераційної рани в межах кожної із груп хворих, в залежності від методики радикального оперативного втручання (підгрупи А-Д) виявилося, що суттєвої відмінності між зазначеним показником немає (Т<2,96; Р>0,57). Також, не виявлено достовірної різниці між показниками загальної частоти нагноєння післяопераційної рани в залежності від методики радикального хірургічного втручання (підгрупи А-Д): χ^2= 6,79, Р=0,15. Таким чином, вибір методики виконання радикального відстроченого етапу оперативного втручання у хворих на гостру ПХ не впливає на частоту гнійних післяопераційних ускладнень.

Як видно з табл. 2, при порівнянні загальної частоти випадків первинного розходження країв післяопераційної рани в підгрупах хворих виявлена суттєва відмінність частоти зазначеного ускладнення: (χ^2= 32,35, Р < 0,001). Аналогічні відмінності виявленні між частотою випадків первинного розходження країв післяопераційної рани в кожній із груп спостереження в залежності від методу радикального оперативного

втручання. Найбільша частота випадків первинного розходження країв післяопераційної рани (від 9,6% до 15,2%) спостерігається при використанні широкої ексцизії ПК з різними методами ушивання післяопераційної рани (підгрупи А, Б, В). Тоді як, найменша частота зазначеного ускладнення (від 0% до 0,9%) зафіксована при використанні запропонованих малотравматичних методик (підгрупи Г і Д).

При порівнянні загальної частоти випадків вторинного розходження країв післяопераційної рани (табл. 2), в залежності від методу радикального оперативного втручання (підгрупи А-Д) виявлена достовірна відмінність (χ^2=69,96, P<0,001) між частотою ускладнення, що вивчається. Подібні суттєві відмінності також виявлені при зіставленні частоти випадків вторинного розходження країв післяопераційної рани в кожній із груп спостереження: група $К_1$ — χ^2=31,97, P<0,001; група $Д_1$ — χ^2=15,04, P=0,005; група $Д_2$ — χ^2=23,34, P<0,001. Найбільша частота випадків вторинного розходження країв післяопераційної рани (від 12,3% до 29,3%) спостерігається при використанні методики широкої ексцизії ПК з різними способами ушивання післяопераційної рани (підгрупи А, Б, В). Тоді як, найменша частота згаданого ускладнення (від 0% до 2,6%) виявлена при використанні малотравматичних методик (підгрупи Г і Д).

Як видно з табл. 2, при порівнянні загальної частоти випадків гематом післяопераційної рани, в залежності від методики радикального оперативного втручання (підгрупи А-Д) виявилися достовірні відмінності між частотою ускладнення, що вивчається: χ^2=27,54, P<0,001. Аналогічні відмінності виявленні між частотою випадків гематом післяопераційної рани в кожній із груп спостереження: група $К_1$ — χ^2=10,14, P=0,04; група $Д_1$ — χ^2=9,36, P=0,05; група $Д_2$ — χ^2=9,82, P=0,04. Найбільша частота випадків гематоми післяопераційної рани (від 10,1% до 16,5%) спостерігається при використанні методики широкої ексцизії ПК (підгрупи А, Б, В). Тоді як, найменша частота зазначеного ускладнення (від 0,9% до 3,5%) зафіксована при використанні малотравматичних методик лікування (підгрупи Г і Д).

Частота післяопераційних рецидивів захворювання в підгрупах хворих суттєво відрізнялася (χ^2=30,58, P<0,001). Подібні суттєві відмінності виявленні між частотою післяопераційних рецидивів в кожній із груп спостереження: група $К_1$ — χ^2=10,24, P=0,04; група $Д_1$ — χ^2=9,85, P=0,04; група $Д_2$ — χ^2=11,67, P=0,02. Найбільша частота післяопераційних рецидивів захворювання (від 13,0% до 20,0%) спостерігається при використанні методики широкої ексцизії ПК з різними способами ушивання післяопераційної рани (підгрупи А, Б, В). Тоді як, найменша частота згаданого ускладнення (від 1,7% до 2,6%) виявлена при використанні малотравматичних методик (підгрупи Г і Д). Отже, з позицій профілактики післяопераційних рецидивів захворювання найбільш оптимальними методами радикального хірургічного втручання є УЗ-кюретажу ПК та операція *Bascom I.*

Підсумовуючи вищесказане, можна зробити висновок, що найбільш оптимальним методом відстроченого радикального оперативного втручання з позицій профілактики післяопераційних ускладнень та рецидивів захворювання є методика *Bascom I* та УЗ-кюретаж ПК. Застосування малотравматичних оперативних втручань дозволяє суттєво знизити тривалість втрати працездатності за рахунок зменшення тривалості стаціонарного етапу лікування (при використанні методики УЗ-кюретажу госпітальний етап взагалі відсутній), а також дає можливість достовірно зменшити частоту незапальних післяопераційних ускладнень (первинного та вторинного розходження країв післяопераційної рани, гематоми післяопераційної рани) та рецидивів захворювання. При застосуванні методики УЗ-кюретажу взагалі відсутня небезпека виникнення таких ускладнень, як первинне та вторинне розходження країв післяопераційної рани, оскільки за цією методикою операційні рани не ушиваються і гояться вторинним натягом.

Загалом, кращі результати лікування при використанні в якості радикального оперативного втручання малотравматичних технологій (операції *Bascom I* та УЗ-кюретаж ПК) пояснюються їх принциповою відмінністю від традиційних хірургічних методик, в основу яких покладений принцип широкого висічення усіх елементів ПК. В наслідок цього, при використанні традиційних хірургічних методів створюється значний дефіцит тканин, який призводить до натягу країв післяопераційної рани та розвитку незапальних післяопераційних ускладнень (розходження країв рани та порушення коаптації її країв). З іншого боку порушення співставлення країв післяопераційної рани на дні міжсідничної складки призводить до формування в'ялогранулюючої серединної рани, яка тривало не загоюється і являється вхідними воротами для потрапляння нових волосяних стрижнів до підшкірної жирової клітковини, що призводить до формування повноцінного рецидиву ПК. Крім того, традиційні хірургічні методики лікування не усувають несприятливих анатомо-фізіологічних факторів розвитку рецидиву ПХ (глибока МС). Таким чином, лікувальний вплив при використанні методик широкої ексцизії елементів ПК базується на хибних уявленнях про вроджений етіопатогенез ПХ, а тому не може гарантувати відсутність рецидиву захворювання. Тоді як, малотравматичні оперативні втручання, базуючись на уявленнях про набутий етіопатогенез ПХ, несуть у собі тканинозберігаючий принцип, який дозволяє максимально зберегти тканини, що не несуть у собі потенційного

субстрату для розвитку рецидиву захворювання та забезпечує ненатяжний характер оперативного втручання. Так, методики операції *Bascom I* та УЗ-кюретажу ПК повністю ліквідують патоморфологічний субстрат хвороби шляхом переривання трихогенного механізму етіопатогенезу ПХ (потрапляння вільних волосяних стрижнів через пори розширених волосяних фолікулів на дні міжсідничної складки). Таким чином, основні переваги запропонованих малотравматичних оперативних втручань, перш за все, полягають у їх етіопатогенетичній обґрунтованості та урахуванні анатомо-фізіологічних особливостей крижово-куприкової ділянки.

Висновки

1. Застосування методики *Bascom I* та ультразвукового кюретажу пілонідальної кісти дозволяє суттєво зменшити частоту післяопераційних незапальних ускладнень (первинне розходження країв післяопераційної рани з 9,6-15,2% до 0,9%, вторинне розходження післяопераційної рани з 12,3-29,3% до 2,6%, гематома післяопераційної рани з 10,1-16,5% до 0,9-3,5%), рецидивів захворювання (з 13,0-20,0% до 1,7-2,6%), порівняно із методиками широкого висічення ПК; застосування методики ультразвукового кюретажу дозволяє повністю уникнути розходження країв післяопераційної рани.
2. Використання малотравматичних методик лікування дозволяє суттєво зменшити середні строки втрати працездатності, порівняно із використанням традиційних хірургічних методик, переважно за рахунок зменшення тривалості стаціонарного лікування; застосування методики ультразвукового кюретажу пілонідальної кісти дозволяє повністю відмовитися від стаціонарного етапу лікування.
3. Вибір методики відстроченого радикального оперативного лікування суттєво не впливає на частоту випадків нагноєння післяопераційної рани.
4. Найоптимальнішим методом виконання радикального відстроченого етапу оперативного лікування при гострій пілонідальній хворобі є методика ультразвукового кюретажу пілонідальної кісти та операція *Bascom I,* які базуються на тканинозберігаючих принципах та відповідають сучасним уявленням про набутий етіопатогенез пілонідальної хвороби.

Література

1. Даценко А.Б., Гали Мохаммад Або. (2009) Сравнительная оценка двухэтапного хирургического лечения острого нагноения эпителиального копчикового хода. Харківська хірургічна школа. 2: 23-24
2. Даценко Б.М. (2006) Острое нагноение эпителиального копчикового хода. (Харьков). «Прапор». 166 с.
3. Дубовий В.А., Лушавський О.В., Яремчук І.О., Луцик А.П. (2006) Патент на корисну модель №16865 Україна, МПК А 61 В 17/22. Спосіб радикального висічення епітеліального куприкового ходу; заявл. 17.04.06; опубл. 15.08.06. Бюл. №8
4. Лурин И.А., Цема Е.В. (2013) Этиология и патогенез пилонидальной болезни (обзор литературы). Колопроктология. 3: 35-50
5. Мішалов В.Г., Цема Є.В., Уманець О.І., Нечай В.С. (2009) Патент на корисну модель №41933 Україна, МПК А 61 В 17/00. Спосіб формування шва при радикальному хірургічному лікуванні нагноєних кіст крижово-куприкової ділянки; заявл. 18.03.09; опубл. 10.06.09. Бюл. №11
6. Мішалов В.Г., Цема Є.В., Уманець О.І., Нечай В.С. (2009) Патент на корисну модель №43079 Україна, МПК А 61 В 17/00. Спосіб дренування післяопераційної рани після висічення кіст крижово-куприкової ділянки; заявл. 20.05.09; опубл. 27.07.09. Бюл. №14
7. Цема Є.В. (2013) Еволюція уявлень про етіопатогенез пілонідальної хвороби. Хірургія України. 2: 9-22
8. Цема Є.В., Мішалов В.Г., Юрків О.Є. (2012) Патент на корисну модель №67078 Україна, МПК А 61 В 17/00. Спосіб ультразвукового кюретажу гострого абсцесу епітеліального куприкового ходу; заявл. 31.08.11; опубл. 25.01.12. Бюл. №2
9. Цема Є.В., Мішалов В.Г., Юрків О.Є. (2012) Патент на корисну модель №67080 Україна, МПК А 61 В 17/00. Спосіб ультразвукової санації гострого абсцесу епітеліального куприкового ходу; заявл. 31.08.11; опубл. 25.01.12. Бюл. №2
10. Dudink R., Veldkamp J., Nienhuijs S., Heemskerk J. (2011) Secondary healing versus midline closure and modified bascom natal cleft lift for pilonidal sinus disease. Scand. J. Surg. 100; 2: 110-113
11. Gendy A.S., Glick R.D., Hong A.R. et al. (2011) A comparison of the cleft lift procedure vs wide excision and packing for the treatment of pilonidal disease in adolescents. J. Pediatr. Surg. 46; 6: 1256-1259
13. Thompson M.R., Senapati A., Kitchen R.B. (2010) Pilonidal sinus disease. Anorectal and colonic diseases. A practical guide to their management. editors: Jean-Claude R. Givel, Neil Mortensen, Bruno Roche. 3rd ed. (Springer). 373-386

ГЛУБОКОУВАЖАЕМЫЕ ПОДПИСЧИКИ, ЧИТАТЕЛИ, АВТОРЫ ОРИГИНАЛЬНЫХ СТАТЕЙ!

«Украинский журнал малоинвазивной и эндоскопической хирургии»

распространяется непосредственно каждому читателю/учреждению Украины редакцией напрямую.

Для получения журнала в 2014 году

Вам/Вашему учреждению необходимо прислать заявку в произвольной форме в адрес редакции.

Прием научных статей к публикации проводится по электронной почте на адрес: **bomartin@yandex.ru**

Статьи должны отвечать всем требованиям **Инструкций для авторов**

«Украинского журнала малоинвазивной и эндоскопической хирургии».

© Український журнал малоінвазивної та ендоскопічної хірургії
(2013) Vol. 17; 3: 30-32

КЛИНИЧЕСКИЙ СЛУЧАЙ ПРИМЕНЕНИЯ НИТИНОЛОВОГО СТЕНТА ПРИ МЕХАНИЧЕСКОЙ ЖЕЛТУХЕ

Цаберябый А.А., Аксенов И.Г.*, Снежинский С.И., Шептун Ю.Ю.*

Отделение эндоскопической диагностики,
Днепропетровский областной клинический центр кардиологии и кардиохирургии, Украина
Отделение эндоскопии СМСЧ 6, Днепропетровск, Украина*

The Experience of Nitinol Stent Application for Mechanical Icterus

A.A. Tcaberyabiy, I.G. Aksenov*, S.I. Snezginskiy, Yu.Yu. Sheptun*

Department of Endoscopic Diagnostics, Dnepropetrovsk Regional Clinical Center of Cardiology and Cardiac Surgery, Ukraine
Department of Endoscopy, SMSP 6, Dnepropetrovsk, Ukraine*

Received: July 16, 2013
Accepted: August 30, 2013

Адреса для кореспонденції:
СМСЧ 6
вул. Тітова, 29
Дніпропетровськ, 49000, Україна
тел.: +38-056-787-65-86
e-mail: igaks@ua.fm

Summary

We describe first experience of nitinol stent application for a patient with mechanical icterus caused by the papilla of Fater cancer with good result.

Key words: mechanical icterus, nitinol stent.

Введение

Диагностика и лечение больных с механической желтухой остается актуальной проблемой абдоминальной хирургии [2,3,12,13]. Одной из самых неблагоприятных причин развития этой патологии, является рак Фатерова соска, который составляет около 3% опухолей желудочно-кишечного тракта [5] и не имеет тенденции к уменьшению распространенности. Желтуха, обусловленная данной причиной, часто является первым признаком болезни, далеко не всегда сопровождается клиническими симптомами, что не способствует своевременной диагностике.

Радикальная операция — панкреатодуоденальная резекция — возможна не у всех больных. Это связано с возрастом, тяжестью состояния и другими причинами. В настоящее время большинством хирургов признан этапный метод лечения этой патологии. Сначала выполняется декомпрессия билиарного тракта и разрешение механической желтухи одним из методов: дренирование желчного пузыря под контролем ультрасонографии, чрескожно-чреспеченочная холангиостомия, либо эндоскопическое ретроградное назобилиарное или дуоденобилиарное дренирование [1,4,8,9,11], а затем выполняются радикальные или паллиативные операции. В некоторых случаях малоинвазивные методики декомпрессии используются как окончательный вариант лечения [4,6,7,10]. Наиболее эффективным методом желчеотведения является транспапиллярное эндопротезирование гепатикохоледоха с применением нитинолового самораспрявляющегося стента.

Рис. 1

Дилатация протоков желчевыводящей системы с сужением в терминальном отделе холедоха.

Рис. 2

Проведено наружное дренирование холедоха.

Клиническое наблюдение

Больной К., 57 лет, в феврале 2013 года поступил в отделение хирургии СМСЧ 6 Днепропетровска с жалобами на желтушность кожных покровов и склер, тошноту, слабость. Объективно: при аускультации дыхание везикулярное, хрипов нет, тоны сердца ритмичные, АД 130/80, живот умерено ригидный, болезненный в правом подреберье, симптомов раздражения брюшины нет.

В общем анализе крови отмечается лейкоцитоз (12,2) и повышение СОЭ (15); в биохимическом анализе крови — билирубин 173 (прямой — 37), АлАТ 324; АсАТ 336.

УЗИ — признаки механической желтухи, заболевания головки поджелудочной железы.

КТ органов брюшной полости — механическая желтуха с блоком на уровне фатерова соска.

ЭРХПГ — дилатация протоков желчевыводящей системы, заболевание фатерова соска, взята биопсия (рис. 1). Заключение цитоморфологического исследования — высокодифференцированная аденокарцинома.

На фоне проводимой медикаментозной терапии выполнено наложение холедохостомии под контролем УЗИ (рис. 2). После наложения холедохостомии состояние больного улучшилось, снизился уровень билирубина до 19,0, нормализовались показатели креатинина и мочевины. Учитывая категорический отказ пациента и его родственников от хирургического лечения, был установлен самораспрямляющийся нитиноловый стент. Предварительно была

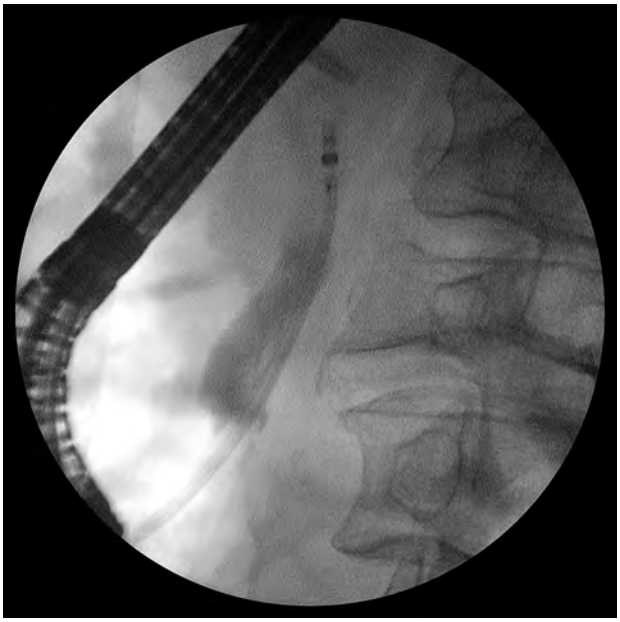

Рис. 3

Доставочное устройство со сложенным стентом проведено в холедох.

выполнена папиллосфинктеротомия, а затем, по струне-проводнику, соблюдая рекомендации производителя, установка стента (рис. 3-4). Осложнений от манипуляции не было. В последующие 12 дней больной предъявлял жалобы на небольшой дискомфорт в области правого подреберья и умеренные боли после приема пищи, которые постепенно регрессировали. Отток желчи по наружному дренажу полностью прекратился на вторые сутки после

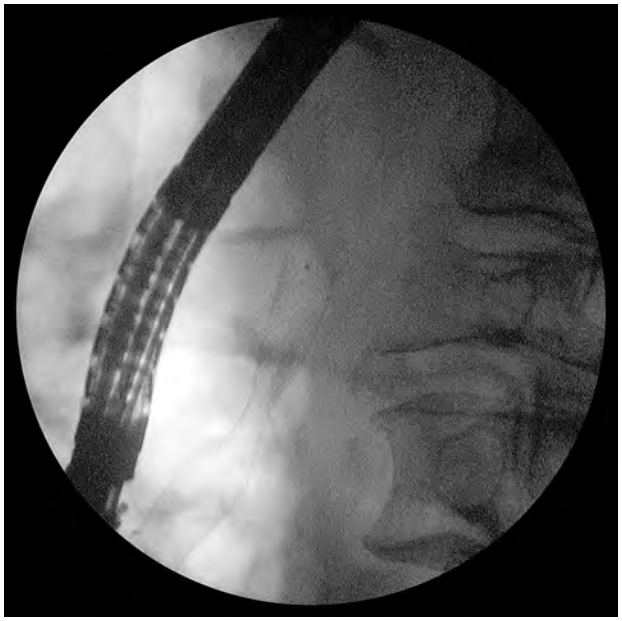

Рис. 4
Доставочное устройство удалено, стент расправляется.

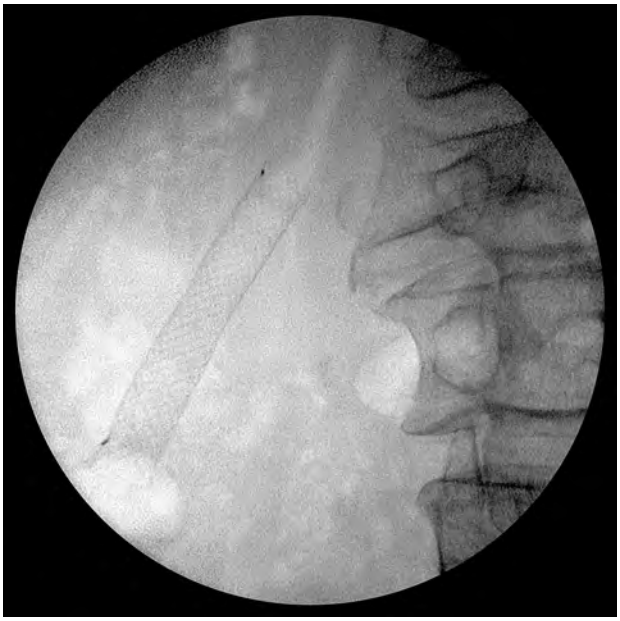

Рис. 5
Контрольная рентгенограмма расположения стента без контрастирования.

стентирования, дренаж удален, сделана контрольная рентгенограмма (рис. 5) и пациент выписан в удовлетворительном состоянии. На момент подготовки сообщения (май 2013) пациент чувствует себя удовлетворительно, жалоб не предъявляет, за исключением незначительных неприятных ощущений в эпигастрии при сгибании туловища.

Выводы

Транспапиллярное дуоденобилиарное дренирование нититоловым стентом является эффективным способом восстановления желчеоттока при обструкции билиарного тракта опухолевой этиологии. Этот метод декомпрессии у больных пожилого возраста, имеющих тяжелую сопутствующую патологию, может служить альтернативой хирургическому лечению.

Литература

1. Галлингер Ю.И., Хрусталева М.В., Биктагиров Ю.И. (1993) Эндоскопическое транспапиллярное введение эндопротезов в желчные и панкреатические протоки. Анналы НЦХ РАМН. 2: 55–59
2. Данилов М.В., Глабай В.П., Кустов А.Е. и соавт. (1997) Хирургическое лечение больных механической желтухой опухолевой этиологии. Анналы хир. гепатол. 2: 110–116
3. Лапкин К.В., Малярчук В.И., Иванов В.А. и соавт. (1995) Основные направления в снижении риска при хирургическом лечении билиопанкреатического рака. Тез. докл. Первого Московского международного конгресса хирургов. (Москва). с. 264–266
4. Маады А.С. (2002) Обоснование применения эндоскопических способов дренирования желчных путей при злокачественных новообразованиях органов панкреатобилиарной зоны, осложненных механической желтухой. Автореф. дис.... к.мед.н. (Москва). 19 с.
5. Седов А.П., Парфенов И.П., Должиков А.А. и соавт. (2008) Рак панкреатодуоденальной зоны: вопросы диагностики и паллиативного лечения. (Белгород). «Изд-во БелГУ». 167 с.
6. Хрусталева М.В. (1997) Современные эндоскопические транспапапиллярные методы лечения механической желтухи. Анналы НЦХ РАМН. 6: 39–42
7. O'Brien S., Hatfield A.R.W., Craig P.I., Williams S.P. (1995) A three year follow-up of self-expanding metal stents in the endoscopic palliation of long-term survivors with malignant biliary obstruction. Gut. 36: 618–621
8. Brugge W.R., Lee M.J., Kelsey P.B. et al. (1996) The use of EUS to diagnose malignant portal venous system invasion by pancreatic cancer. Gastrointest. Endosc. 43: 561–567
9. Cotton P.B. (1990) Management of malignant bile duct obstruction. J. Gastroenterol. Hepatol. 5: 63–77
10. Luman W., Cull A., Palmer K.R. (1997) Quality of life in patients' stented for malignant biliary obstructions. Eur. J. Gastroenterol. Hepatol. 9: 481–484
11. Matsuda Y., Shimakura Akamatsu T. (1991) Factors affecting the patency of stents in malignant biliary obstructions disease: univariate and multivariate analysis. Am. J. Gastroenterol. 86: 843–849
12. Sherman S., Lehman G., Earle D. et al. (1997) Endoscopic palliation of malignant bile duct obstructions: improvement in quality of life. Gastrointest. Endosc. 45: 417
13. Yasuda K. (2000) The handbook of endoscopic endosonography in digestive tract. (Tokio). "Blackwell Science Japan" (eds). 178 p.